

e-ISSN: 2345-0592

Online issue

Indexed in *Index Copernicus*

Medical Sciences

Official website:
www.medicisciences.com



Severe urinary retention and constipation secondary to olanzapine: clinical case report

Kristina Vickutė¹, Marius Žiemininkas²

¹*Vilnius University, Faculty of Medicine, Vilnius, Lithuania*

²*Vilnius University, Faculty of Medicine, Department of Pathology, Forensic Medicine and Pharmacology, Vilnius, Lithuania*

Abstract

Background. To prevent relapses and disease progression, most patients with schizophrenia must take antipsychotic drugs indefinitely. In addition to extrapyramidal symptoms, these drugs can cause acute urinary retention and constipation through their antagonistic effect on acetylcholine, serotonin or histamine receptors. These medication side effects can be severe and require urgent medical interventions. Olanzapine is an atypical antipsychotic drug that may disrupt urethral detrusor contractions and slow duodenal motility by blocking muscarinic acetylcholine receptors. By blocking serotonin receptors and reducing myosin light chain kinase, secretory, sensory, motor function of digestive tract may be disturbed.

Case report. A 55-year-old woman presented with diarrhea and abdominal pain. Suffered from paranoid schizophrenia, primary arterial hypertension, dyslipidemia. The patient has been taking Olanzapine 20 mg/day for the past two months. An ultrasound examination showed an intestinal tumor and a full bladder. An urgent CT scan showed that the rectum was 10 cm diameter and full of feces, the bladder was completely overfilled. Olanzapine 20 mg/day was changed to Quetiapine 100 mg/day, enemas, laxatives administered, catheterized with Foley catheter. In 2 weeks the patient completely recovered.

Conclusions. In order to avoid serious complications of urinary retention or constipation, we should pay attention to the group of patients who are elderly, female, non-smokers, have more co-morbidities, and receive polytherapeutic treatment. When treating patients with antipsychotic drugs, we should prescribe the lowest effective dose of the drug, avoid treatment combinations with typical and atypical antipsychotic drugs, and if necessary, prescribe prophylactic laxatives.

Keywords: olanzapine, urinary retention, constipation.

Sunkus šlapimo susilaikymas ir vidurių užkietėjimas, sukeltas olanzapino vartojimo: klinikinis atvejis

Kristina Vickutė¹, Marius Žiemininkas²

¹Vilniaus Universitetas, Medicinos fakultetas, Vilnius, Lietuva

²Vilniaus Universitetas, Medicinos fakultetas, Patologijos, teismo medicinos ir farmakologijos katedra, Vilnius, Lietuva

Santrauka

Įvadas. Norėdami išvengti atkryčių ir ligos progresavimo, dauguma šizofrenija sergančių pacientų antipsichozinius vaistus turi vartoti visą gyvenimą. Be ekstrapiramidinių judesių sutrikimų, šie vaistai, daugiausiai savo antagonistiniu poveikiu į acetilcholino, serotonino ar histamino receptorus, gali sukelti ūmų šlapimo susilaikymą ir vidurių užkietėjimą, kurie gali būti kliniškai sunkūs ir reikalaujantys skubių medicininių intervencijų. Olanzapinas yra atipinis antipsichozinis vaistas, kuris, blokuodamas muskarininius acetilcholino receptorus, gali sutrikdyti šlaplės detruzoriaus susitraukimus ir sulėtinti dvylikapirštės žarnos judesius. Blokuodamas serotonino receptorus ir sumažindamas miozino lengvųjų grandžių kinazės raišką, gali sutrikdyti žarnyno sekrecinę, sensorinę, motorinę funkcijas.

Klinikinis atvejis. 55 metų moteris skundėsi viduriavimu, raižančiu pilvo skausmu. Pacientė sirgo paranoidine šizofrenija, pirmine arterine hipertenzija, dislipidemija. Pastaruosius du mėnesius vartojo olanzapiną 20 mg/p. Atlikus ultragarsinį tyrimą, stebėtas darinys žarnyne ir pilna šlapimo pūslė. Skubus kompiuterinės tomografijos tyrimas parodė, jog tiesioji žarna pilna išmatų ir išplėsta iki 10 cm, šlapimo pūslė perpildyta. Pacientei palaipsniui buvo nutrauktas olanzapinas jį keičiant į kvetiapiną 100 mg/p, taikytos klizmos, skirti vidurius laisvinantys vaistai, Foley kateteriu kateterizuota šlapimo pūslė. Per 2 sav. pacientė visiškai pasveiko.

Išvados. Norėdami išvengti sunkių šlapimo susilaikymo ar vidurių užkietėjimo komplikacijų, turėtume atkreipti dėmesį į senyvo amžiaus, moteriškos lyties, nerūkančių, daugiau gretutinių susirgimų turinčių, politerapiškai gydomų pacientų grupę. Gydydami pacientus antipsichoziniais vaistais, turėtume skirti mažiausią efektyvią vaisto dozę, vengti gydymo kombinacijų su tipiniais ir atipiniais antipsichoziniais vaistais, o esant poreikiui profilaktiškai paskirti vidurius laisvinančių vaistų.

Raktažodžiai: olanzapinas, šlapimo susilaikymas, vidurių užkietėjimas.

1. Įvadas

Šizofrenija yra lėtinė psichikos liga, pasireiškianti nuolatinės ar pasikartojančios psichozės simptomais (1). Pozityvūs ligos simptomai paprastai geriau reaguoja į gydymą antipsichoziniais vaistais, o negatyvūs simptomai yra linkę išlikti redukavus ūmią psichozę ir palaiapsniui progresuoti su kiekvienu ligos atkryčiu (2). Norint išvengti atkryčių ir ligos progresavimo, paprastai jau po pirmojo psichozės epizodo būtinas ilgalaikis gydymas. Daugeliui pacientų galiausiai reikalingas visą gyvenimą trunkantis gydymas antipsichoziniais vaistais (1,2).

Šalutinis antipsichozinių vaistų poveikis gali pabloginti pacientų gyvenimo kokybę, nulemti tolimesnį gydymo režimo nesilaikymą ir sukelti fizinės sveikatos problemų ateityje (3). Gydytojai paprastai daugiausiai dėmesio skiria antipsichozinių vaistų sukeltų ekstrapiramidinių judesių sutrikimų stebėjimui ir profilaktikai, tačiau rečiau pacientus informuoja apie galimus nepageidaujamus reiškinius dėl vaistų antagonistinio poveikio į acetilcholino, serotoninino ar histamino receptorius (4,5). Laiku neįtartos ir tinkamai negydomos, šios šalutinės reakcijos į vaistą gali turėti kliniškai svarbių ir net gyvybei pavojingų komplikacijų (6). Nediagnozuotoms būklėms užsitęsęs, atliekama per daug nebūtinų tyrimų ir suvartojama per daug medikamentų (5). Šiame straipsnyje pristatysime klinikinį atvejį, kai vartojant olanzapiną dėl paranoidinės šizofrenijos, kaip nepageidaujamas poveikis į vaistą pasireiškia kliniškai sunkus vidurių užkietėjimas ir šlapimo susilaikymas.

1.1 Olanzapino farmakologija

Olanzapinas yra atipinis antipsichozinis vaistas, dažnai naudojamas paranoidinės šizofrenijos

paūmėjimų gydymui ir atkryčių prevencijai. Blokuodamas muskarininius acetilcholino receptorius, gali sukelti išsausėjusios burnos, sutrikusios regos pojūtį arba šlapimo susilaikymą, vidurių užkietėjimą ir žarnų nepraeinamumą (7). Ūmus šlapimo susilaikymas pasireiškia šlapimo pūslės išsituštinimo sutrikimu, dideliu liekamojo šlapimo kiekiu ir lydinčiu skausmu. Negydomas gali komplikuotis šlapimo takų infekcija arba inkstų funkcijos nepakankamumu ir dažnai reikalauja neatidėliotinos šlapimo pūslės kateterizacijos. Olanzapinas šią būklę paprastai sukelia dėl savo anticholinerginio poveikio į parasimpatinį šlapimo pūslės nervą, sutrikdymas įprastus šlaplės detruzoriaus susitraukimus (5,8). Vidurių užkietėjimas pasireiškia sunkumu tuštinantis, suretėjusiu tuštinimosi dažniu, kietomis išmatomis ar nepakankamu pasituštinimu. Kliniškai sunkus ir ilgai užsitęsęs gali komplikuotis hemorojumi, išangės srities plyšimu ar infekcija, o kartais sukelti ir žarnyno obstrukciją, išemiją ar perforaciją. Priklausomai nuo būklės sunkumo, gali prireikti klizmavimo, medikamentinio gydymo ar chirurginės intervencijos (9). Tyrimų duomenimis, olanzapino anticholinerginis poveikis į muskarininius receptorius sulėtina dvylikapirštės žarnos susitraukimus ir prailgina žarnyno turinio slinkimo laiką (4). Antagonistinis poveikis į serotoninino receptorius sutrikdo žarnyno sekrecinę, sensorinę ir motorinę funkcijas. Olanzapino poveikyje sumažėjusi miozino lengvųjų grandinių kinazės raiška sulėtina žarnyno lygiųjų raumenų susitraukimus ir žarnyno peristaltiką (9).

2. Klinikinis atvejis

55 metų amžiaus moteris, daug metų sirgusi paranoidine šizofrenija, kreipėsi į gydymo įstaigą dėl gausaus (iki 20 kartų per dieną) viduriavimo vandeningomis išmatomis, raizančio pilvo skausmo žarnyno projekcijoje. Karščiavimą, pykinimą, vėmimą pastarųjų dienų laikotarpiu neigė. Gausiai viduriavo 6 dienas, vartojo loperamidą iki 8 mg/p ir drotaveriną iki 120 mg/p. Buvo žinoma, jog moteris pastaruosius du mėnesius vartojo olanzapino 20 mg/p dėl paranoidinės šizofrenijos paūmėjimo, taip pat daug metų sirgo pirmine arterine hipertenzija ir dislipidemija, dėl kurių vartojo perindoprilio 8mg/p ir atorvastatino 20 mg/p. Dėl praeityje persirgto miokardo infarkto pacientė taip pat vartojo aspirino 100 mg/p ir omeprazolio 20 mg/p. Viduriavimą sukėlusios priežasties patikslinimui, pacientei buvo paskirti atlikti bendras ir biocheminis kraujo tyrimai, koprograma, slapto kraujo išmatose testas ir pilvo organų ultragarsinis tyrimas.

Bendrame ir biocheminiame kraujo tyrime pakitimų stebėta nebuvo. Koprologinio tyrimo rezultatai – nespecifiniai (Lentelė 1).

Pilvo organų ultragarsinio tyrimo metu stebėta lygių sienelių, švaraus dugno, perpildyta šlapimo pūslė. Apatinėje pilvo dalyje virš gaktinės sąvaržos stebėtas ovalo formos, nepaslankus, vidutinio standumo darinys, kurio detalesnis vertinimas buvo apsunkintas, nes jį dengė žarnyno fonas. Įtarus neaiškios eigos moters lyties organų naviką, pacientė nusiųsta skubiai gydytojo akušerio - ginekologo konsultacijai.

Ginekologinės apžiūros metu nepavyko apžiūrėti pacientės gimdos kaklelio. Makštis buvo deformuota nepaslankaus didelių matmenų darinio mažajame dubenyje. Atlikus

gimdos ir jos priedų ultragarsinį tyrimą, mažajame dubenyje stebėtas 10x7 cm heterogeninis darinys. Įtarus onkologinę ligą, pacientė išsiųsta skubiam krūtinės ląstos, pilvo

Lentelė 1. Koprologinis tyrimas

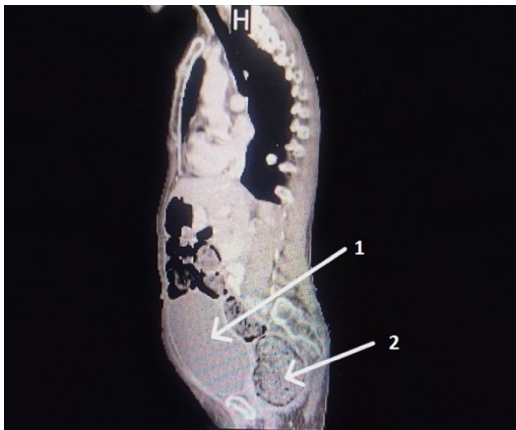Analizė	Rezultatas
Reakcija kraujui susekti	SILPNAI TEIGIAMA
Kirmelių kiaušinėliai	NERASTA
Konsistencija	KOŠĖ
Spalva	TAMSLAI RUDA
Riebalinės rūgštys	0
Natūralūs riebalai	PAVIENIAI
Muilai	0
Raumenų skaidulos	PAVIENĖS
Krakmolas ląstelės	0
Krakmolas ne ląstelės	PAVIENIS
Jodofilinė flora	0
Jungiamasis audinys	0
Narveliena suvirškinta	0
Narveliena nesuvirškinta	VIDUTINIŠKAI
Gleivės	0
Leukocitai	0
Eritrocitai	0
Žarnų epitelis	0
Kristalai	0
Mielinių grybeliai	0

ir dubens kompiuterinės tomografijos tyrimui.

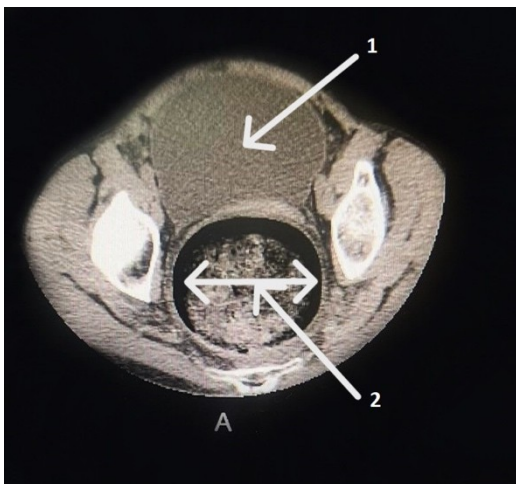
Pilvo organų, plaučių kompiuterinės tomografijos tyrimai buvo be patologinių pakitimų. Dubens organų kompiuterinė tomografijos tyrime stebėta iki pat išeinamosios angos gausiai užpildyta dujomis ir išmatomis storoji žarna. Tiesiosios žarnos spindis siekė iki 10 cm. Laisvo oro, skysčio ar riboto skysčio sankauptų dubenyje nestebėta. Patologinių limfmazgių neužfiksuota. Buvo matoma perpildyta šlapimo pūslė, kurios viršus buvo aukščiau bambos. Gimdos ir jos priedų projekcijoje patologinių darinių stebėta nebuvo. M. psoas bei dubens srities vidinių raumenų struktūros pokyčių, destruktinių pakitimų kauluose neužfiksuota (Paveikslas 1 ir 2).

Dviejų dienų eigoje pacientės pilvo apimtis didėjo. Čiuopiant pilvas buvo kietas, skausmingas apačioje, buvo neišklausoma

žarnyno peristaltika. Įtariant žarnyno obstrukciją ir ūmią chirurginę patologiją, pacientę skubios pagalvos skyriuje konsultavo gydytojas chirurgas. Atlikus apžvalginę pilvo rentgenogramą, laisvo oro po diafragmos kupolais stebėta nebuvo. Rektalinio – digitalinio tyrimo metu čiupėsi išplėsta tiesiosios žarnos ampulė, kuri buvo pilna molio konsistencijos išmatų, kurios kiek pavyko pašalintos ranka.



Paveikslas 1. 1 – perpildyta šlapimo pūslė; 2 – 10 cm skersmens tiesioji žarna.



Paveikslas 2. 1 – perpildyta šlapimo pūslė, jos viršus virš bambos; 2 – išplėsta, gausiai

Gydytojo chirurgo buvo įvertinta, kad pilvas be peritonito požymių ir indikacijų skubiai intervencijai nepakako.

Remiantis tyrimų išvadomis, pacientei buvo diagnozuotas vidurių užkietėjimas ir šlapimo

susilaikymas. Atmetus kitas priežastis, buvo iškelta hipotezė, kad šias būkles sukėlė olanzapino vartojimas. Pacientės šlapimo pūslė buvo kateterizuota Foley kateteriu, skirta Ringerio tirpalo 500 ml į/v infuzija rehidratacijai, sifoninės klizmos 2 k./p, sorbitolio/ natrio citrato/ natrio laurilsulfoacetato 625 mg/90 mg/ 9 mg/ml tiesiosios žarnos tirpalo klizmutės 1 k./p, bisakodylio 5 mg/p, itoprido 150 mg/p. Gydytojo psichiatro priežiūroje palaipsniui buvo nutrauktas olanzapinas jį keičiant į kvetiapiną 100 mg/p. Po 6 dienų stebėta teigiama dinamika - pilvas tapo minkštesnis, darinys virš gaktinės sąvaržos nebeapčiuopiamas. Pacientė vis dar sunkiai šlapinosi, todėl dar 5 dienoms buvo paliktas Foley kateteris. Po paskirto laiko pašalinus Foley kateterį, pacientė pati šlapinosi, normaliai tuštinosi ir daugiau jokių nusiskundimų neišsakė.

3. Diskusija

Klinikiniame atvejuje apžvelgėme kliniškai sunkų šlapimo susilaikymą ir vidurių užkietėjimą, kaip nepageidaujamą reakciją į olanzapino vartojimą. Literatūroje gausu aprašytų atvejų, kai panašią kliniką sukėlė antipsichotiko klozapino vartojimas ir kai kurie iš šių atvejų baigėsi mirtimi (6,10,11). Olanzapino molekulinė struktūra ir jungimosi prie receptorių profilis atitinka klozapino (12). Visi atipiniai antipsichoziniai vaistai tarpusavyje varijuoja gebėjimu jungtis prie muskarininių acetilcholino receptorių ir dėl to skiriasi pasireiškiančių anticholinerginių nepageidaujamų reakcijų stiprumu (13). Lyginant su kitais antipsichoziniais vaistais (išskyrus klozapiną), anticholinerginis nepageidaujamas poveikis, kaip šalutinė

reakcija į vaistą, vartojant olanzapiną pasitaikė 9-11 % dažniau (9).

Aprašytame atvejuje pacientė kelis mėnesius vartojo 20 mg olanzapino per parą, o tai yra maksimali skiriama šio vaisto paros dozė (14). Tyrimų duomenimis, olanzapinas pasižymi nuo vaisto dozės priklausomu jungimusi prie muskarininių receptorių tarpinių smegenų gumbure bei kaktinėje ir smilkininėje smegenų žievėje (13). Anticholinerginė nepageidaujama reakcija į vaistą yra tiesiogiai priklausoma nuo olanzapino koncentracijos kraujo plazmoje ir jos pasireiškimo dažnis proporcingai didėja didėjant vaisto koncentracijai kraujyje. Literatūros duomenimis, anticholinerginės nepageidaujamos reakcijos į olanzapiną dažniausiai pasireiškia nerūkančioms moterims (12). Kaip ir pateiktame klinikiniame atvejuje, ūmus šlapimo susilaikymas ar vidurių užkietėjimas yra linkęs pasireikšti tarp kitų gretutinių susirgimų turinčių pacientų, o dėl šizofrenija sergančiųjų psichinės būsenos, dažnai būklę pablogina ir per mažas fizinis aktyvumas, netinkama mityba (4,8).

Norėdami išvengti dėl antipsichozinių vaistų vartojimo išsivysčiusio kliniškai sunkaus šlapimo susilaikymo arba vidurių užkietėjimo, gydytojai turėtų aiškiai informuoti ir monitoruoti didesnės rizikos grupėje esančius pacientus (4). Svarbu tinkamai apžiūrėti pacientą, įvertinti galimus rizikos faktorius, peržiūrėti jau vartojamus vaistus ir skirti mažiausią efektyvią vaisto dozę (8). Galimų nepageidaujamų anticholinerginių poveikių rizika gali būti įvertinta atsižvelgiant į paciento buvusią vaistų vartojimo patirtį (13). Literatūros duomenimis, dažniausiai šlapimo susilaikymas ir vidurių užkietėjimas pasireiškė pacientams, politerapiškai gydomiems vienu tipiniu ir vienu atipiniu antipsichoziniu

vaistu (4). Didesnė antipsichozinių vaistų koncentracija kraujo serume buvo stebima tarp pacientų, kartu su antipsichoziniu vaistu vartojančių antidepresantų arba benzodiazepinų (8). Rekomenduojama vienu metu vengti gydymo keliais vaistais, galinčiais sukelti vidurių užkietėjimą. Esant tokio gydymo būtinybei, pacientus reikia nuolat stebėti ir esant poreikiui profilaktiškai skirti vidurius laisvinančių vaistų (4).

4. Išvados

Pacientams, sergantiems paranoidine šizofrenija, antipsichozinius vaistus dažniausiai reikia vartoti visą gyvenimą. Ūmus šlapimo susilaikymas ir vidurių užkietėjimas yra šių vaistų anticholinerginio poveikio sukeltos nepageidaujamos reakcijos, dėl kurių pacientai vis dar per mažai informuojami ir monitoruojami. Norėdami šias būkles diagnozuoti kuo greičiau ir su kuo mažiau komplikacijų, turėtume ypatingai atkreipti dėmesį į senyvo amžiaus, moteriškos lyties, nerūkančių, daugiau gretutinių susirgimų turinčių, politerapiškai gydomų pacientų grupę. Gydydami pacientus antipsichoziniais vaistais, turėtume skirti mažiausią efektyvią vaisto dozę, vengti gydymo kombinacijų su tipiniais ir atipiniais antipsichoziniais vaistais, o esant poreikiui profilaktiškai paskirti vidurius laisvinančių vaistų.

Literatūros sąrašas

1. Stroup TS, Marder S. Schizophrenia in adults: Maintenance therapy and side effect management. UpToDate. 2022 m.;
2. Stępnicki P, Kondej M, Kaczor AA. Current Concepts and Treatments of Schizophrenia. *Molecules*. 2018 m. rugpjūčio 20 d.;23(8):2087.

3. Wright P, O'Flaherty L. Antipsychotic drugs: atypical advantages and typical disadvantages. *Ir j psychol med.* 2003 m. kovo;20(1):24–7.
4. Xu Y, Amdanee N, Zhang X. Antipsychotic-Induced Constipation: A Review of the Pathogenesis, Clinical Diagnosis, and Treatment. *CNS Drugs.* 2021 m. gruodžio;35(12):1265–74.
5. Mirzakhani H, Rahim M, Mathew J. Expanding our Understanding of Atypical Antipsychotics: Acute Urinary Retention Secondary to Olanzapine. *Case Reports in Psychiatry.* 2020 m. rugsėjo 9 d.;2020:1–6.
6. Logre E, Degravi L, Plantefève G, Contou D. A fatal fecaloma. *Int J Emerg Med.* 2020 m. gruodžio;13(1):46.
7. Stahl SM. *Stahl's Essential Psychopharmacology. Prescriber's Guide.* Seventh edition. United Kingdom: Cambridge University Press; 2021.
8. Verhamme KMC, Sturkenboom MCJM, Stricker BHC, Bosch R. Drug-Induced Urinary Retention: Incidence, Management and Prevention. *Drug Safety.* 2008 m.;31(5):373–88.
9. Zhang J, Qiao Y, Le J, Sun D, Guan Y, Li Z. Olanzapine May Inhibit Colonic Motility Associated with the 5-HT Receptor and Myosin Light Chain Kinase. *Psychiatry Investig.* 2016 m.;13(2):232.
10. Townsend G, Curtis D. Case report: rapidly fatal bowel ischaemia on clozapine treatment. *BMC Psychiatry.* 2006 m. gruodžio;6(1):43.
11. PM406. Urinary retention as a rare adverse effect of clozapine: a case report. *International Journal of Neuropsychopharmacology.* 2016 m. birželio;19(Suppl_1):47–8.
12. Kelly DL, Richardson CM, Yu Y, Conley RR. Plasma concentrations of high-dose olanzapine in a double-blind crossover study. *Hum Psychopharmacol Clin Exp.* 2006 m. rugpjūčio;21(6):393–8.
13. Chew ML, Mulsant BH, Pollock BG, Lehman ME, Greenspan A, Kirshner MA, ir kt. A model of anticholinergic activity of atypical antipsychotic medications. *Schizophrenia Research.* 2006 m. gruodžio;88(1–3):63–72.
14. Taylor DM, Barnes TRE, Young AH. *The Maudsley Prescribing Guidelines in Psychiatry.* 14th Edition. Wiley Blackwell; 2021.