

Fejerverkų sukeltas trauminis chorioretinitas: klinikinis atvejis ir literatūros apžvalga

Greta Kazlauskaitė

Medicinos fakultetas, Vilniaus universitetas, Vilnius, Lietuva
Faculty of Medicine, Vilnius University, Vilnius, Lithuania
El. paštas greta.kazlauskaite@mf.stud.vu.lt

Aušrinė Misevičė

Ausų, nosies, gerklės ir akių ligų klinika, Klinikinės medicinos institutas, Medicinos fakultetas, Vilniaus universitetas, Vilnius, Lietuva
Clinic of Ear, Nose, Throat and Eye Diseases, Institute of Clinical Medicine, Faculty of Medicine, Vilnius University, Vilnius, Lithuania
Vaikų ausų, nosies, gerklės ir akių ligų skyrius, Vaikų chirurgijos, ortopedijos ir traumatologijos centras, Vaikų ligoninė, Vilniaus universiteto ligoninė Santaros klinikos, Vilnius, Lietuva
Children's Ear, Nose, Throat and Eye Unit, Children's Surgery, Orthopaedic and Traumatology Centre, Children's Hospital, Vilnius University Hospital Santaros Klinikos, Vilnius, Lithuania
El. paštas ausrine.misevice@santa.lt

Santrauka. Trauminis chorioretinitas (angl. *chorioretinitis sclopetaria*) – uždarojo tipo akies trauma, kurią sukelia dideliu greičiu skriejančio objekto smūgis į akies obuolį ar šalia jo. Sužalojimo metu atsiranda viso storio gyslainės ir tinklainės plyšys, tačiau odena lieka nepažeista. Plyšio vietoje formuojasi fibrozinis audinys – randas, kurio vieta lemia galutinį koreguotą regėjimo aštrumą. Trauminis chorioretinitas gana retas, tačiau pastaraisiais metais mokslinėje literatūroje aprašoma vis daugiau šios traumos atvejų. Esant tinklainės atšokai ar nesirezorbuojančiai stiklakūnio kraujosruvai, gali reikėti chirurginio gydymo. Vis dėlto daugeliu atvejų taikytinas pradinis gydymas yra stebėjimas. Siekiant išvengti nereikalingos chirurginės intervencijos, labai svarbu laiku nustatyti tikslią trauminio chorioretinito diagnozę. Minėtina, kad, praėjus tam tikram laikui po traumos, daugumai pacientų galutinis koreguotas regėjimo aštrumas pagerėja, tačiau regėjimo prognozė yra bloga. Straipsnyje aprašomas fejerverkų sukulto trauminio chorioretinito klinikinis atvejis. Apžvelgiamas trauminio chorioretinito paplitimas, rizikos veiksniai, patofiziologinis traumos mechanizmas, pagrindiniai klinikiniai požymiai, gydymas ir išeitys.

Reikšminiai žodžiai: trauminis chorioretinitas, fejerverkų traumos, akių traumos.

Firework-Related Chorioretinitis Sclopetaria: A Case Report and Literature Review

Abstract. Chorioretinitis sclopetaria is a rare consequence of ocular injury caused by the forces of a high-velocity object passing very close to the globe. Injury results in a full-thickness rupture of the retina and choroid, while the sclera remains unaffected. The location of rupture affects visual recovery and final best-corrected visual acuity. Retinal detachment or non-resorbable vitreous hemorrhage may require surgical treatment, but in most cases the initial treatment is observation. Therefore, a timely and correct diagnosis of traumatic chorioretinitis is essential to avoid unwarranted surgical intervention. Although most patients have a final corrected visual acuity improvement after trauma, the visual prognosis is poor. Herein we report the case of a patient diagnosed with chorioretinitis sclopetaria after sustaining trauma by a firework. We also discuss the prevalence of chorioretinitis sclopetaria, risk factors, the pathophysiological mechanism, the main clinical findings, treatment options, and outcomes.

Key words: chorioretinitis sclopetaria, firework injuries, ocular trauma.

Received: 2023/04/07. Accepted: 2023/05/09.

Copyright © 2023 Greta Kazlauskaitė, Aušrinė Misevičė. Published by Vilnius University Press. This is an Open Access article distributed under the terms of the Creative Commons Attribution Licence, which permits unrestricted use, distribution, and reproduction in any medium, provided the original author and source are credited.

Įvadas

Jungtinių Amerikos Valstijų (JAV) Vartotojų produktų saugos komisijos 2021 m. metinėje ataskaitoje nurodyta, kad 2021 m. JAV ligoninių priėmimo-skubios pagalbos skyriuose gydyta 11 500 fejerverkų sukeltų sužalojimų, iš kurių apie 14 proc. sudarė akių traumas [1]. Akių traumų dažniausiai patiria jauni suaugusieji, jie dėl negrįžtamo dalinio arba visiško regėjimo praradimo dažnai tampa neįgalūs visam gyvenimui [2].

Akių traumas – viena dažniausių įgyto monokulinio vaikų aklumo priežasčių [3]. Traumos turi didelę įtaką vaikų psichologinei, socialinei ir emocinei raidai [4]. Įvairių tyrimų duomenimis, vaikų patiriamos akių traumas, sukeliančios regėjimo aštrumo pablogėjimą ar visišką aklumą, sudaro 2–14 proc. visų akių traumų [5–7].

Trauminis chorioretinitas (angl. *chorioretinitis sclopetaria*) – uždarojo tipo akies trauma, kurią sukelia dideliu greičiu skriejančio objekto smūgis į akies obuolį ar šalia jo [8, 9]. Sužalojimo metu atsiranda viso storio gyslainės ir tinklainės plyšys, tačiau odena lieka nepažeista [8, 9]. Plyšio vietoje formuojasi fibrozinis audinys – randas, kurio vieta lemia galutinį koreguotą regėjimo aštrumą [10]. Ši būklė pirmą kartą aprašyta XIX a. viduryje. Šiandien mokslinėje literatūroje aprašoma mažiau negu 100 klinikinių atvejų. Minėtina, kad ligos valdymą komplikuoja traumos mechanizmų ir klinikinių požymių įvairovė [10–12].

Straipsnyje aprašomas fejerverkų sukulto trauminio chorioretinito klinikinis atvejis, pateikiama mokslinės literatūros apžvalga.

Klinikinis atvejis

2022 m. sausio 1 d. į Vilniaus universiteto ligoninės Santaros klinikų (VUL SK) Vaikų priėmimo-skubios pagalbos skyrių dėl kairės akies traumos atvežtas 14 m. pacientas. Ligonis skundėsi kairės akies skausmu ir pablogėjusiu regėjimu. Apžiūros metu nustatyta kraujosruva kairės akies vokų srityje, paviršiniai kairiojo skruosto ir kaktos nubrozdinimai, kairės veido pusės antakis, blakstienos ir dalis plaukų buvo nudegę. Kairės akies vokas patinęs, akis paraudusi. Anamnezėje fiksuota, kad, namuose uždegus fejerverką, jis sprogo ir pataikė pacientui į kairę akį. Atvykus į gydymo įstaigą nustatytas kairės akies regos aštrumas – šviesos jutimas. Priėmimo-skubios pagalbos skyriuje į pažeistą akį, siekiant numalšinti skausmą, lašinta *Sol. Alcaine*. Pacientas paguldytas į VUL SK Vaikų ligoninės Vaikų akių ligų skyrių toliau tirti ir gydyti.

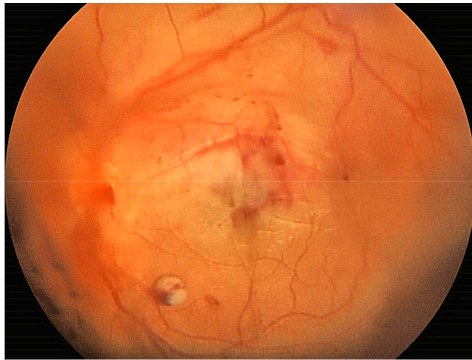
Skubiai atlikus kompiuterinės tomografijos tyrimą, buvo matyti frontalinio kaulo supraorbitalinio krašto, akiduobės stogo ir frontaliųjų sinusų sienelių skeveldrinis impresinis lūžis kairėje pusėje, prasiveržęs į subdurinę ertmę, taip pat akytkaulio labirinto sienelės lūžis kairėje. Pacientas konsultuotas gydytojo otorinolaringologo, veido žandikaulių chirurgo ir neurochirurgo. Priimtas sprendimas atlikti kaktinio ančio priekinės sienos osteosintezę.

Sausio 1 d. vakare pacientas pakartotinai konsultuotas gydytojo oftalmologo. Nustatytas regėjimo aštrumas (V): dešinė akimi (OD) – 1,0, kaire akimi (OS) – šviesos jutimas (teisinga projekcija iš kairės ir viršaus). Akispūdžio išmatuoti nepavyko. Apžiūros metu fiksuota kairės akies junginės hiperemija, ragenos paviršinė epiteliopatija (fluoresceinas labiau nudažė apačioje). Seidelio testas buvo neigiamas, priekinė kamera skaidri. Įlašinus midriatikų, vyzdys platus, lęšiukas skaidrus. Akies dugną sunku matyti dėl hemoftalmo, paburkusių vokų (1 pav.). Atlikus abiejų akių ultragarsinį tyrimą, nustatyta prigludusi tinklainė, kairės akies stiklakūnyje pastebėta gausių hiperechogeniškų drumsčių. Paskirtas gydymas: *Sol. Levofloxacin* 0,5 % (4 k./d.), *Sol. Dexamethasone* 0,1 % (4 k./d.), *Sol. Nevanac* (3 k./d.).

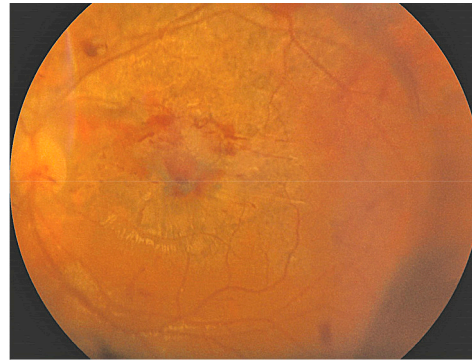
Sausio 14 d. nustatytas regėjimo aštrumas (V): OD = 1,0, OS – be žymesnės dinamikos (rankų judesiai – iš 30 cm.). Dešinės akies akispūdis – 12 mmHg, kairės – 19 mmHg. Kairė akis nesmarkiai diverguojanti, akių judesiai pakankamai laisvi visomis kryptimis. Kairės akies vokuose pastebėta besirezorbuojančių kraujosruvų, lateralinėje akies obuolio dalyje nustatyta pojungio kraujosruva. Akis rami, vyzdžiui trauminė midriazė. Akies dugne ne viskas įžiūrima dėl stiklakūnio kraujosruvų – kraujosruvų ir išeminių zonų gausu periferijoje

(2 pav.). Pacientas išleistas gydytis ambulatoriškai. Tęsiamas gydymas *Sol. Nevanac* (3 k./d.) į kairę akį, dešinę akį rekomenduota dengti.

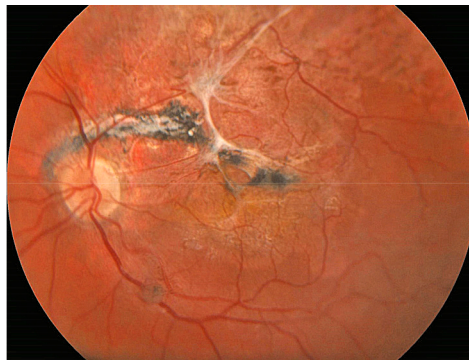
2022 m. spalio 28 d. pacientas atvyko į kontrolinę gydytojo oftalmologo konsultaciją. Nustatytas regėjimo aštrumas (V): OD = 1,0, OS = 0,03. Kairė akis nesmarkiai nuolat diverguoja (apie 10°). Akių judesiai laisvi, pakankami visomis kryptimis. Kairė akis rami, priekinis segmentas be patologijos. Vyzdžiui potrauminė midriazė, stiklakūnio apatinėje dalyje matyti kraujo krešulių, drumsčių. Apžiūrint kairės akies dugną, makuloje pastebėta chorioretinalinės atrofijos židinių (3 pav.).



1 pav. Paciento akies dugno nuotrauka. Regos nervo disko (RND) ir makulos projekcijoje matyti kraujo krešulių



2 pav. Paciento akies dugno nuotrauka. RND gelsvai rausvas, ribotas, makulinėje srityje matyti besirezorbuojančių kraujosruvų, mažėjantis tinklainės paburkimas, pereinantis į atrofiją. Periferijoje gausu kraujosruvų ir išeminių zonų



3 pav. Paciento akies dugno nuotrauka. RND blyškus, ribotas, makuloje matyti chorioretinalinės atrofijos židinių, netolygi pigmentacija, vitreoretinalinės membranos

Mokslinės literatūros apžvalga

Trauminis chorioretinitas pirmą kartą mokslinėje literatūroje paminėtas 1901 m., nors, kaip gyslainės ir tinklainės susiliejimas užpakaliniame akies poliuje, aprašytas dar 1872 m., leidinyje apie karo traumas [13]. Kaip jau minėta, tai uždarojo tipo akies trauma, kurią sukelia dideliu greičiu skriejančio sviedinio (ar kito objekto) smūgis į akies obuolį ar šalia jo [12]. Manoma, kad terminas kilęs iš seno angliško žodžio, reiškiančio „plyšti“ ar „įtrūkti“ (angl. *slow*), arba seniau naudoto šaunamojo ginklo pavadinimo (lot. *sclopetum*). Žodis *chorioretinitas* reiškia potrauminį uždegimą [8, 9, 14, 15].

Trauminis chorioretinitas gana retas, tačiau pastaraisiais dešimtmečiais mokslinėje literatūroje aprašoma vis daugiau šios traumos atvejų (płg.: 1980–1999 m. aprašyta 11, 2000–2018 m. – 43 atvejai) [15].

Mokslinėje literatūroje nurodoma, kad trauminis chorioretinitas, kaip ir daugelis kitų su traumomis susijusių sužalojimų, būdingesnis jauniems asmenims, vyrams. C. A. Ludwig ir bendraautorii [9] tyrimo duomenimis, trauminis chorioretinitas dažniau diagnozuojamas vyrams (>80 %), pacientų amžiaus vidurkis – 19,5 metų. Dažniausia trauminio chorioretinito priežastis – šautiniai sužalojimai [9, 11, 15]. Kitos mokslinėje literatūroje nurodomos šios traumos priežastys: dažasvydžio kamuoliukai ir įvairūs daiktai, pavyzdžiui, putojančio vyno kamštis, meškerės svarelis, medžio šaka [9, 16, 17].

Išskirtini du traumos mechanizmai: tiesioginį sužalojimą sukelia tiesioginė smūgio banga sviedinio kelyje, netiesioginį – smūgio banga, perduodama į užpakalinį akies polių [10, 18]. Akių pažeidimo sunkumas priklauso nuo sviedinio dydžio, greičio ir kiek arti akies obuolio įvyksta smūgis [10]. Tiesioginis sužalojimas apima viso storio gyslainės, Brucho membranos ir tinklainės pažeidimą, šių audinių retrakcija atidengia odoną, kuri įprastai lieka nepažeista [14]. Netiesioginis sužalojimas vystosi praėjus kelioms savaitėms po traumos, įprastai tai pigmentacijos pokyčiai makulinėje srityje, dalinis fotoreceptorių praradimas, epiretinalinės membranos formavimasis ir gliozė, apimanti regos nervo diską ir geltonąją dėmę [18, 19]. Kartais, ypač po sunkios traumos, tiesioginis ir netiesioginis sužalojimai sudaro vieną didelį pažeidimą [19].

Atliekant oftalmologinį tyrimą, dažnai nustatoma hifema, stiklakūnio ir tinklainės kraujosruvų, taip pat makulų ir RND edema [20]. C. A. Ludwig ir bendraauatoriai [9], atlikę sisteminę mokslinės literatūros apžvalgą, nurodo, kad kraujavimas iš stiklakūnio nustatytas apie 62 proc. atvejų (38 pacientams iš 61). M. N. Ahmadabadi ir kt. [10], aprašę 13 pacientų klinikinių atvejų, konstatuoja, kad visiems pacientams išsivystė hifema ir stiklakūnio kraujosruvų. Tyrėjų teigimu, minėtų požymių galėjo atsirasti dėl netiesioginio sužalojimo – smūgio bangų sukkelto kapiliarų ir kraujagyslių pažeidimo. Kraujavimas į stiklakūnį įprastai įvyksta traumos metu, o kai kraujosruva rezorbuojasi, atsiranda pigmentinio epitelio ir jungiamojo audinio proliferacijai būdingų požymių [10, 14, 18].

Mokslinėje literatūroje nurodoma, kad neretai nustatoma ir svetimkūnių akiduobėje. Pavyzdžiui, M. N. Ahmadabadi ir kt. [10] metalinių svetimkūnių nustatė visiems pacientams (13 pacientų iš 13), tačiau penetruojančių sužalojimų nepastebėta. Minėtiems pacientams intraokuliniai svetimkūniai nebuvo pašalinti, tačiau nė vienu atveju nenustatyta vėlyvųjų komplikacijų.

Nepaisant viso tinklainės storio plyšimo, tinklainės atšoka diagnozuojama retai. C. A. Ludwig ir kt. [9] teigimu, tinklainės atšoka nustatoma tik apie 10 proc. atvejų. Panašūs rezultatai pateikiami ir kitų tyrėjų [10, 15]. Tinklainės atšoka anksčiau nebuvo siejama su trauminiu chorioretinitu dėl stiprių fibrozinų sąaugų, besiformuojančių ties įplyšusios tinklainės ir gyslainės kraštais, tačiau mokslinėje literatūroje aprašoma keletas atvejų, kai tinklainės atšoka pasireiškė kartu su trauminiu chorioretinitu [18]. Pavyzdžiui, B. Takkaras ir kt. [15] tinklainės atšoką nustatė 1 iš 6 pacientų pirmąjį stebėjimo mėnesį, kai ragena, lęšiuokas ir stiklakūnis buvo pakankamai skaidrūs akių dugno apžiūrai atlikti. Tyrėjų manymu, tinklainė galėjo atšokti traumos metu, nes apžiūrint akies dugną nustatyta spontaniškas tinklainės retinopeksija ir susiformavę fibroziniai randai. D. F. Martinas ir bendraauatoriai [14] aprašė tinklainės plyšimą vėlyvuju stebėjimo laikotarpiu (praėjus metams po patirtos traumos). T. D. Papakostas ir kt. [11] nurodo tris tinklainės atšokos atvejus, susijusius su trauminiu chorioretinitu, nors, prieš išsivystant tinklainės atšokai, visiems trimis pacientams buvo atlikta akies obuolio ar akiduobės operacija.

Akių traumos klasifikuojamos remiantis tarptautine standartizuota Birmingemo akių traumų terminų sistema (BETT). Atsižvelgiant į akies sienelės vientisumą, traumos skirstomos į atvirojo ir uždarojo tipo traumas [21]. Uždarojo tipo akies trauma gali būti susijusi su įvairiomis stiklakūnio ir tinklainės komplikacijomis, tokiomis kaip gyslainės plyšimas, regos nervo pažeidimas, trauminė geltonosios dėmės skylė ar tinklainės atšoka [22]. Trauminis chorioretinitas įprastai siejamas su uždarojo tipo trauma, tačiau mokslinėje literatūroje aprašoma keletas atvejų, sietinų su kiauriniu akies obuolio sužeidimu. Pavyzdžiui, B. Takkaras ir kt. [15] atvirojo tipo akies traumą, reikalaujančią skubaus chirurginio gydymo, nustatė 1 iš 6 aprašytų pacientų. Taigi,

nors trauminio chorioretinito atveju kiaurinis akies sužeidimas būna retai, trauminio chorioretinito diagnozė neturėtų paneigti atvirojo tipo traumos. Tai ypač svarbu sprogimo traumų atvejais, kai galimi ir akiduobės, ir akies obuolio sužalojimai [23].

Trauminis chorioretinitas gana retas, todėl vienos nuomonės, kaip šią traumą gydyti, nėra [14]. C. A. Ludwig ir bendraautorii [9] atlikta mokslinės literatūros apžvalga atskleidė, kad trauminio chorioretinito atveju skubus chirurginis gydymas nėra pranašesnis už stebėjimą. Tai patvirtina ir kiti tyrėjai. Pavyzdžiui, M. N. Ahmadabadi ir kt. [10] aprašė 13 trauminio chorioretinito atvejų, iš kurių 2 pacientams, įtariant tinklainės atšoką, atlikta *pars plana* vitrektomija. Iš šių pacientų tik vienam patvirtinta tinklainės atšoka. Kiti pacientai buvo stebimi. Visą stebėjimo laikotarpį visų pacientų akių tinklainė išliko prisitvirtinusi. Galima teigti, kad, nepaisant to, jog pradinis trauminio chorioretinito gydymas yra stebėjimas, sprendimą dėl chirurginės intervencijos reikia priimti atsižvelgiant į kiekvieną atvejį individualiai, nes retais atvejais, pavyzdžiui, atšokus tinklainei ar esant nesirezorbuojančiai stiklakūnio kraujosruvai, gali reikėti chirurginio gydymo [9, 14, 24].

Netiesioginio sužalojimo metu dažnai pažeidžiama geltonoji dėmė, todėl regėjimo aštrumas būna prastas, jis negražinamas [24]. M. N. Ahmadabadi ir kt. [10], aptardami klinikinius atvejus, nurodo, kad galutinis regėjimo aštrumas svyravo nuo visiško aklumo iki 0,02. C. A. Ludwig ir bendraautorii [9] aprašytų pacientų galutinis koreguotas regėjimo aštrumas svyravo nuo 0,02 (49,2 proc. tiriamųjų) iki 1,00 (16,4 proc. tiriamųjų). Didžiojoje dalyje atvejų (63,3 %) galutinis koreguotas regėjimo aštrumas pagerėjo, tačiau beveik pusės pacientų (49,2 %) regėjimo aštrumas liko 0,02 ir mažesnis. Nustatyta, kad gyslainės ir tinklainės plyšimo vieta statistiškai reikšmingai susijusi su galutiniu koreguotu regėjimo aštrumu: nepalanki regėjimo prognozė siejama su makulos srityje, temporalinėje ir viršutinėje tinklainės dalyse esančiais plyšimais [9].

Išvados

Trauminis chorioretinitas gana retas, tačiau pastaraisiais metais mokslinėje literatūroje aprašoma vis daugiau šios traumos atvejų. Esant tinklainės atšokai ar nesirezorbuojančiai stiklakūnio kraujosruvai, gali reikėti chirurginio gydymo. Vis dėlto daugeliu atvejų taikytinas pradinis gydymas yra stebėjimas. Siekiant išvengti nereikalingos chirurginės intervencijos, svarbu laiku nustatyti tikslią trauminio chorioretinito diagnozę.

Minėtina, kad, praėjus tam tikram laikui po traumos, daugumai pacientų galutinis koreguotas regėjimo aštrumas pagerėja, tačiau regėjimo prognozė yra bloga.

Literatūra

1. Smith B, Marier A, Timian J; United States Consumer Product Safety Commission. 2021 Fireworks Annual Report. Available at: <<https://www.cpsc.gov/s3fs-public/2021-Fireworks-Annual-Report.pdf>>.
2. Chang IT, Prendes MA, Tarbet KJ, Amadi AJ, Chang SH, Shaftel SS. Ocular Injuries from Fireworks: The 11-year Experience of a US Level I Trauma Center. *Eye (Lond)* 2016; 30(10): 1324–1330. DOI: 10.1038/eye.2016.104.
3. Tok O, Tok L, Ozkaya D, Eraslan E, Ornek F, Bardak Y. Epidemiological Characteristics and Visual Outcome After Open Globe Injuries in Children. *J AAPOS* 2011; 15(6): 556–561. DOI: 10.1016/j.jaapos.2011.06.012.
4. Madan AH, Joshi RS, Wadekar PD. Ocular Trauma in Pediatric Age Group at a Tertiary Eye Care Center in Central Maharashtra, India. *Clin Ophthalmol* 2020; 14: 1003–1009.
5. Al-Mahdi HS, Bener A, Hashim SP. Clinical Pattern of Pediatric Ocular Trauma in Fast Developing Country. *International Emergency Nursing* 2011; 19(4): 186–191.
6. Lee CH, Su WY, Lee L, Yang ML. Pediatric Ocular Trauma in Taiwan. *Chang Gung Med J* 2008; 31(1): 59–65.
7. Brophy M, Sinclair SA, Hostetler SG, Xiang H. Pediatric Eye Injury-Related Hospitalizations in the United States. *Pediatrics* 2006; 117(6): e1263–e1271. DOI: 10.1542/peds.2005-1950.
8. Richards RD, West CE, Meisels AA. Chorioretinitis Sclopetaria. *Am J Ophthalmol* 1968; 66(5): 852–860.
9. Ludwig CA, Shields RA, Do DV, Moshfeghi DM, Mahajan VB. Traumatic Chorioretinitis Sclopetaria: Risk Factors, Management, and Prognosis. *Am J Ophthalmol Case Rep* 2019; 14: 39–46. DOI: 10.1016/j.ajoc.2019.02.004.

10. Ahmadabadi MN, Karkhaneh R, Roohipoor R, Tabatabai A, Alimardani A. Clinical Presentation and Outcome of Chorioretinitis Sclopetaria: A Case Series Study. *Injury* 2010; 41(1): 82–85. DOI: 10.1016/j.injury.2009.02.016.
11. Papakostas TD, Yonekawa Y, Wu D, Miller JB, Veldman PB, Chee YE, Husain D, Elliott D. Retinal Detachment Associated with Traumatic Chorioretinal Rupture. *Ophthalmic Surg Lasers Imaging Retina* 2014; 45(5): 451–455. DOI: 10.3928/23258160-20140806-02.
12. Al-Amry M, Al-Taweel H, Al-Enazi N, Alrobaian M, Al-Othaimen S. Retained Periorbital and Intracranial Air-Gun Pellets Causing Sclopetaria and Visual Loss. *Saudi J Ophthalmol* 2014; 28(3): 228–233. DOI: 10.1016/j.sjopt.2013.07.006.
13. Beatty S, Smyth K, Au Eong KG, Lavin MJ. Chorioretinitis Sclopetaria. *Injury* 2000; 31(1): 55–60. DOI: 10.1016/s0020-1383(99)00203-x.
14. Martin DF, Awh CC, McCuen BW 2nd, Jaffe GJ, Slott JH, Machemer R. Treatment and Pathogenesis of Traumatic Chorioretinal Rupture (Sclopetaria). *Am J Ophthalmol* 1994; 117(2): 190–200. DOI: 10.1016/s0002-9394(14)73076-4.
15. Takkar B, Sahoo NK, Tyagi M, Dave VP. Observations on Six Rare Cases of Chorioretinitis Sclopetaria. *Nepal J Ophthalmol* 2022; 14(27): 152–161. DOI: 10.3126/nepjoph.v14i1.33047.
16. Taban M, Taban M, Sears J. Ocular Findings Following Trauma from Paintball Sports. *Eye* 2008; 22: 930–934. DOI: 10.1038/sj.eye.6702773.
17. Katsumata S, Takahashi J, Tamai M. Chorioretinitis Sclopetaria Caused by Fishing Line Sinker. *Jpn J Ophthalmol* 1984; 28(1): 69–74.
18. Dubovy SR, Guyton DL, Green WR. Clinicopathologic Correlation of Chorioretinitis Sclopetaria. *Retina* 1997; 17(6): 510–520. DOI: 10.1097/00006982-199711000-00005.
19. Perry HD, Rahn EK. Chorioretinitis Sclopetaria: Choroidal and Retinal Concussion Injury From a Bullet. *Archives of Ophthalmology* 1977; 95(2): 328–329. DOI: 10.1001/archoph.1977.04450020129021.
20. Evans LP, Newell EA, Mahajan M, Tsang SH, Ferguson PJ, Mahoney J, Hue CD, Vogel EW 3rd, Morrison B 3rd, Arancio O, Nichols R, Bassuk AG, Mahajan VB. Acute Vitreoretinal Trauma and Inflammation After Traumatic Brain Injury in Mice. *Ann Clin Transl Neurol* 2018; 5(3): 240–251. DOI: 10.1002/acn3.523.
21. Kuhn F, Morris R, Witherspoon CD, Mester V. The Birmingham Eye Trauma Terminology System (BETT). *J Fr Ophtalmol* 2004; 27(2): 206–210.
22. Pieramici DJ. Vitreoretinal Trauma. *Ophthalmol Clin North Am* 2002; 15(2): 225–234.
23. Morley MG, Nguyen JK, Heier JS, Shingleton BJ, Pasternak JF, Bower KS. Blast Eye Injuries: A Review for First Responders. *Disaster Med Public Health Prep* 4: 154–160. DOI: 10.1001/dmp.v4n2.hra10003.
24. Williams DF, Mieler WF, Williams GA. Posterior Segment Manifestations of Ocular Trauma. *Retina* 1990; 10: S35–S44.