

# Atsinaujinusio šlapimo nelaikymo gydymas minimaliai invaziniu būdu: klinikinis atvejis

## Treatment of recurrent stress urinary incontinence using minimally invasive technique: case report

Aušra Černiauskiene<sup>1</sup>, Justyna Dulko<sup>2</sup>

<sup>1</sup> *Vilniaus universiteto Urologijos centras, Vilniaus universiteto Urologijos centras Santariškių g. 2, LT-08661 Vilnius*

<sup>2</sup> *Vilniaus universiteto Medicinos fakultetas, M. K. Čiurlionio str. 27, LT-03101 Vilnius*  
*El. paštas: ausra.cerniauskiene@santa.lt*

<sup>1</sup> *Vilnius University Center of Urology, Vilniaus universiteto Urologijos centras Santariškių g. 2, LT-08661 Vilnius*

<sup>2</sup> *Vilnius University Faculty of Medicine, M. K. Čiurlionio str. 27, LT-03101 Vilnius*  
*E-mail: ausra.cerniauskiene@santa.lt*

---

Įtampos šlapimo nelaikymas – dažniausiai pasitaikantis šlapimo nelaikymo tipas, kai šlapimas nevalingai išteka fizinio krūvio metu, kosint ar čiaudint. Dėl šios priežasties blogėja žmogaus gyvenimo kokybė, atsiranda fizinų, psichologinių, seksualinių, socialinių ar ekonominių problemų. Gydymo galimybių yra daug, tačiau norimas rezultatas ne visada pasiekiamas, todėl atsinaujinęs šlapimo nelaikymas – dažnai klinikinėje praktikoje pasitaikanti problema. Literatūros duomenimis, šlapimo nelaikymo chirurginis gydymas būna neveiksmingas iki 20 % atvejų. Sintetinių pošlaplinių raiščių implantavimo operacijos minimaliai invaziniu būdu – pirmo pasirinkimo metodas gydant atsinaujinusį šlapimo nelaikymą. Aprašome ir aptariame atvejį moters, kuri buvo tris kartus operuota dėl šlapimo nelaikymo. 2012 metais, diagnozavus vezikocelę ir įsisenėjusį tarpvietės plyšimą, atlikta priekinė kolporafija ir kolpoperineoplastika. Po operacijos šlapimo nelaikymas fizinio krūvio metu išliko. 2014 metais pacientė buvo operuota pakartotinai ir atlikta pošlaplinio raiščio implantavimo operacija per užtvartinę angą, tačiau norimo rezultato nepasiekta, šlapimo nelaikymas išliko. 2015 metais pacientei diagnozuotas III laipsnio atsinaujinęs šlapimo nelaikymas. Atlikus pošlaplinio raiščio implantavimo operaciją užgaktiniu būdu, moteris gerai sulauko šlapimą, liekamąjo šlapimo nėra. Pošlaplinio raiščio implantavimas užgaktiniu būdu – efektyvi operacija gydant atsinaujinusį šlapimo nelaikymą.

**Reikšminiai žodžiai:** atsinaujinęs šlapimo nelaikymas, minimaliai invazinė technika, pošlapliniai raiščiai

---

Stress urinary incontinence is the most common type of urinary incontinence. It is described as involuntary leaking of urine during physical activity, coughing or sneezing. Urinary incontinence can lead to physical, psychological, sexual, social or economic problems. There are many treatment options but good results are not always achieved, therefore, recurrent urinary incontinence is a common problem. According to the literature, a surgical treatment of urinary incontinence is effective up to 20% of all cases. Suburethral sling implantation operations are the first choice treatment for the recurrent urinary incontinence. We present a case of a woman who underwent 3 operations. In 2012, she was diagnosed with vesicocoele and chronic perineal laceration, anterior colporrhaphy and colpoperineoplasty was made. After the surgery, stress urinary incontinence remained. In 2014, transobturator tape implantation was performed. Although postoperative period was uneventful, operation was not

effective. In 2015, tension-free vaginal tape procedure was performed. Urinary incontinence disappeared, no residual urine was observed. A properly selected operative technique helps to manage the recurrent urinary incontinence and improves the quality of life. Synthetic suburethral sling implantation operation is an effective procedure for recurrent stress urinary incontinence.

**Key words:** recurrent urinary incontinence, minimally invasive techniques, suburethral slings

## Įvadas

Tarptautinė sulaikymo draugija (*International Continence Society*) šlapimo nelaikymą apibrėžia kaip būklę, kuriai būdingas nevalingas šlapimo ištekėjimas, galintis sukelti psichologinių, fizinių, seksualinių, socialinių ar ekonominių problemų, taip pat turintis neigiamą poveikį gyvenimo kokybei. Išskiriama daug rizikos veiksnių, turinčių įtakos šlapimo nelaikymui, tačiau svarbiausi – pomenopauzinis amžius, gimdos prolapsas, rūkymas, kofeino vartojimas, daugkartiniai gimdymai, epiziotomijos praėityje, pakaitinė hormonų terapija ir šlapimo nelaikymo atvejai, žinomi iš šeiminės anamnezės [1]. Šlapimo nelaikymo paplitimo tyrimo rezultatai priklauso nuo daugelio veiksnių, ypač nuo tiriamos populiacijos ir šlapimo nelaikymo tipo [2]. Nustatyta, kad 18–64 metų amžiaus grupėje šlapimo nelaikymas vargina 10–55 % moterų, o dažniausiai pasitaikantis šlapimo nelaikymo tipas yra įtampos šlapimo nelaikymas – nevalingas šlapimo ištekėjimas fizinio krūvio metu, čiaudint ar kosint [3]. Nuo jo kenčia 10–35 % bendros populiacijos moterų [4].

Nepaisant plačių chirurginio gydymo galimybių, norimas efektas ne visada pasiekiamas. Pakartotinių operacijų dažnis po bet kurio chirurginio šlapimo nelaikymo gydymo siekia 10 % [5].

Aprašysime klinikinį atvejį, kai 76 metų pacientei dėl atsinaujinusio įtampos šlapimo nelaikymo buvo sėkmingai atliktas pošlaplinio raiščio implantavimas užgaktiniu būdu (TVT metodu – angl. *tension-free vaginal tape*). Tai buvo trečioji pacientės operacija, atlikta dėl šlapimo nelaikymo, ir po jos ligonė gerai sulaiko šlapimą.

## Klinikinis atvejis

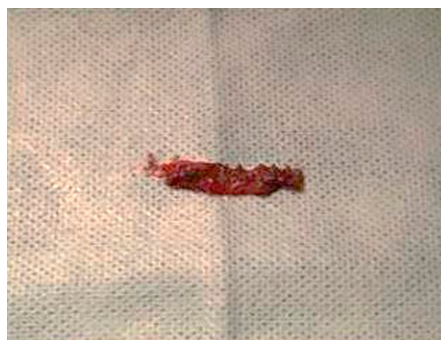Moteris, 76 metų, kreipėsi į urologą skųsdamasi šlapimo nelaikymu fizinio krūvio metu, kosint, čiaudint ir dažnu noru šlapintis. Minėti skundai atsirado 2010 metais, pacientė buvo gydyta medikamentais, kineziterapija, tačiau gydymas buvo neveiksmingas. 2012 metais, diagnozavus II laipsnio išsienėjusį tarpvietės plyšimą

ir vezikocelę, buvo atlikta pirmoji operacija – priekinė kolporafija ir kolpoperineoplastika. Šlapimo nelaikymui neišnykus, pacientė 2014 metais buvo pakartotinai operuota kitoje įstaigoje, atlikta pošlaplinio raiščio implantavimo per užtvartinę angą operacija (TOT – angl. *transobturator tape*). Pooperacinis laikotarpis buvo sklandus, tačiau norimo poveikio nepasiekta, po operacijos šlapimo nelaikymas fizinio krūvio metu išliko. Šlapimo nelaikymui progresuojant, 2015 metais kreipėsi į VULSK Urologijos centrą.

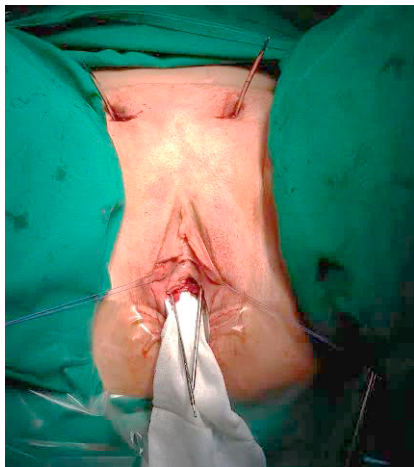Pacientė tris kartus gimdė natūraliais takais ir visų gimdymų metu buvo tarpvietės plyšimų. Iš gretutinių ligų pacientė serga pirmine arterine hipertenzija, kuri yra koreguojama metaprololiu 47,5 mg vieną kartą per dieną, valsartanu/hidrochlorotiazidu 160/12,5 mg 1 kartą per dieną ryte ir amlodipinu/valsartanu 5/160 mg 1 kartą per dieną vakare.

Pacientės laboratoriniai tyrimai buvo normos ribose, šlapimo ir lyties organų sistemos ultragarsinis tyrimas be pataloginių pokyčių, liekamojo šlapimo nebuvo. Diagnozuotas III laipsnio atsinaujinęs šlapimo nelaikymas.

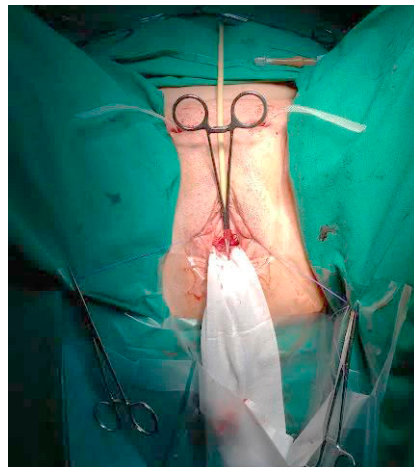
Nutarta pacientę operuoti taikant spinalinę nejautrą ir atlikti pošlaplinio raiščio implantavimą užgaktiniu būdu (TVT būdu). Per makšties priekinėje sienoje atliktą 2 cm pjūvį, išdalinus iš randų šalia šlaplės esančius audinius, pašalinus buvusį raištį (1 pav.), abipus užgaktiniu būdu įkištos abi rinkinio adatos ir ištrauktos per odos pjūvius virš gaktos (2 pav.). Atlikta cistoskopija.



1 pav. Operacijos metu pašalintas buvęs raištis



**2 pav.** Abipus užgaktiniu būdu įkištos rinkinio adatos, jos ištrauktos per pjūvius virš gaktos



**3 pav.** Raištis, ištrauktas viršgaktinėje srityje per pjūvius

Nesant šlapimo pūslės perforacijos, raištis ištrauktas viršgaktinėje srityje per pjūvius (3 pav.). Pripildžius šlapimo pūslę ir pacientei pakosėjus su pilna šlapimo pūsle – šlapimas neišteka.

Pooperacinis laikotarpis buvo sklandus. Patikrinus nustatyta, kad ligonė gerai sulaiko šlapimą, echoskopuojant liekamojo šlapimo nebuvo. Pacientė patenkinta gydymo rezultatais, išrašyta į namus. Patikrinus po 1 ir 3 mėnesių, ji gerai sulaiko šlapimą, ultragarsinio tyrimo metu liekamojo šlapimo nėra.

## Diskusija

Šlapimo nelaikymo chirurginis gydymas būna neveiksmingas iki 10–20 % atvejų [6], todėl atsinaujinęs šlapimo nelaikymas – dažna problema gydant šlapimo nelaikančius pacientus. Vidutinis laikotarpis, po kurio atliekama pakartotinė operacija dėl šlapimo nelaikymo, – 2,8 metų [7]. Mūsų atveju laikotarpiai tarp pakartotinių operacijų buvo dveji metai po pirmos ir vieni metai po antros operacijos. Jungtinėse Amerikos Valstijose atlikto tyrimo duomenimis, per 8–10 metų po pirmos operacijos 8,6–17 % pacientų pakartotinai operuojami dėl tos pačios priežasties [8]. Sintetinių pošlaplinių raiščių implantavimo operacijos – tai auksinis pirmo pasirinkimo metodas gydant šlapimo nelaikymą. Šios operacijos turi pranašumų prieš tas operacijas, kurios buvo atliekamos anksčiau (užpakalinė kolposuspenzija, šlapimo pūslės kaklelio raiščių implantavimas), nes yra techniškai nesudė-

tingos, minimaliai invazinės, operacijų trukmė mažesnė ir jas galima atlikti ambulatorinėmis sąlygomis [9]. Dėl šių priežasčių jos pakeitė kitas procedūras ir tapo pirmo pasirinkimo metodu daugeliui moterų [10]. Svarbiausi veiksniai, turintys įtakos gydymo rezultatams, – tinkamai parinktas operacijos būdas, atsižvelgiant į tokius paciento rizikos veiksnius kaip nutukimas, šlaplės rauko nepakankamumas, šlapimo pūslės hiperaktyvumas ir netinkama raiščio implantavimo technika [11].

TVT operaciją pirmasis atliko gydytojas urologas Ulfas Ulmstenas 1996 metais, remdamasis principu, kad vidurinės šlaplės dalies atramos praradimas – tai svarbus šlapimo nelaikymo fizinio krūvio metu priežastinis veiksnys. Tai buvo pirmoji operacija naudojant sintetinius pošlaplinius raiščius [12]. Keli tyrimai nurodė, kad, gydant atsinaujinusį šlapimo nelaikymą raiščiais, užgaktiniu būdu atlikta operacija yra veiksmingesnė nei implantuojant raiščius per užtvarinę angą [13, 14]. Nurodoma, kad 90 % pacientų buvo patenkinti atsinaujinusio šlapimo nelaikymo fizinio krūvio metu gydymo rezultatais po pošlaplinio raiščio implantavimo užgaktiniu būdu. Po kitų operacijų – kolposuspenzijos Burch būdu ir pošlaplinio raiščio implantavimo per užtvarinę angą – patenkintų gydymo rezultatais pacientų yra mažiau [11]. Kitame tyrime nurodoma, kad, praėjus metams po TVT operacijos, 82,9 % pacientų šlapimą fizinio krūvio metu sulaikė, o 4,9 % – šlapimo nelaikymas sumažėjo. TVT būdu atliktos operacijos rezultatai yra geresni, palyginti su kitais gydymo būdais [15].

Literatūros duomenys dėl nėštumo ir šlapimo nelaikymo fizinio krūvio metu prieštaringi. Pacientė gimdė tris kartus natūraliais takais, visų gimdymų metu buvę tarpvietės plyšimų. Kai kurie šaltiniai nurodo, kad šlapimo nelaikymo fizinio krūvio metu paplitimas tarp negimdžiusių moterų yra apie 6–10 %, o gimdžiusių natūraliais takais siekia 22 %. Manoma, kad ne vien gimdymai natūraliais takais turi įtakos šlapimo nelaikymui atsirasti, bet ir procesai, vykstantys nėštumo metu, tarpvietės siuvimai [16]. Kiti tyrimai nenurodo sąsajos tarp gimdymų ir šlapimo nelaikymo, o kaip svarbiausius rizikos veiksnius išskiria baltaodžių rasę, didesnę kūno masės indeksą ir didesnę liemens ir klubų apimties santykį [17].

## LITERATŪRA

1. Evaluation of the prevalence, type, severity, and risk factors of urinary incontinence and its impact on quality of life among women in Turkey – Online First – Springer [Internet]. [Cited 2015 Dec 12]. Available from: <http://link.springer.com/article/10.1007/s00192-015-2904-5>
2. Mendes A, Hoga L, Gonçalves B, Silva P, Pereira P. Adult women's experiences of urinary incontinence: a systematic review of qualitative evidence protocol. *JBHI Database Syst Rev Implement Rep*. 2015 Apr 17; 13(3): 103–10.
3. Contreras Ortiz O. Stress urinary incontinence in the gynecological practice. *Int J Gynaecol Obstet off Organ Int Fed Gynaecol Obstet*. 2004 Jul; 86 Suppl 1: S6–16.
4. Wang W, Zhu L, Lang J. Transobturator tape procedure versus tension-free vaginal tape for treatment of stress urinary incontinence. *Int J Gynecol Obstet*. 2009 Feb; 104(2): 113–6.
5. Hansen ME, Lose G, Kesmodel US, Gradel KO. Reoperation for urinary incontinence: a nationwide cohort study, 1998–2007. *Am J Obstet Gynecol*. 2015 Sep 5.
6. Ashok K, Wang A. Recurrent urinary stress incontinence: An overview. *J Obstet Gynaecol Res*. 2010 June; 36(3): 467–73.
7. Abdel-fattah M, Familusi A, Fielding S, Ford J, Bhattacharya S. Primary and repeat surgical treatment for female pelvic organ prolapse and incontinence in parous women in the UK: a register linkage study. *BMJ Open*. 2011 Jan 1; 1(2): e000206.
8. Fialkow M, Symons RG, Flum D. Reoperation for urinary incontinence. *Am J Obstet Gynecol*. 2008 Nov; 199(5): 546.e1–546.e8.
9. Funk MJ, Siddiqui NY, Kawasaki A, Wu JM. Long-Term Outcomes after Stress Urinary Incontinence Surgery. *Obstet Gynecol*. 2012 Jul; 120(1): 83–90.
10. Suskind AM, Kaufman SR, Dunn RL, Stoffel JT, Clemens JQ, Hollenbeck BK. Population-based trends in ambulatory

## Išvados

Atsinaujinantis šlapimo nelaikymas – tai gana dažna problema, su kuria susiduriama klinikinėje praktikoje. Pošlaplinių raiščių implantavimas užgaktiniu būdu (TVT) yra efektyvus minimaliai invazinis metodas atsinaujinusioms moterų šlapimo nelaikymui gydyti. Šis klininis atvejis rodo, kad po nesėkmingos vaginalinės plastikos ir raiščio implantavimo per užtvarinę angą (TOT), nustačius indikacijas, galima implantuoti antrą raištį naudojant kitokį operacijos būdą. Tai pagerina paciento gyvenimo kokybę, todėl galima taikyti klinikinėje praktikoje.

surgery for urinary incontinence. *Int Urogynecology J*. 2013 Feb; 24(2): 207–11.

11. Cerniauskiene A, Barisiene M, Jankevicius F, Januska G. Treatment of recurrent stress urinary incontinence in women: comparison of treatment results for different surgical techniques. *Wideochirurgia Inne Tech Małoinwazyjne*. 2014 June; 9(2): 239–45.

12. Ulmsten U, Henriksson L, Johnson P, Varhos G. An ambulatory surgical procedure under local anesthesia for treatment of female urinary incontinence. *Int Urogynecol J Pelvic Floor Dysfunct*. 1996; 7(2): 81–5; discussion 85–6.

13. Stav K, Dwyer PL, Rosamilia A, Schierlitz L, Lim YN, Chao F, et al. Repeat Synthetic Mid Urethral Sling Procedure for Women With Recurrent Stress Urinary Incontinence. *J Urol*. 2010 Jan; 183(1): 241–6.

14. Lee K-S, Doo CK, Han DH, Jung BJ, Han J-Y, Choo M-S. Outcomes Following Repeat Mid Urethral Synthetic Sling After Failure of the Initial Sling Procedure: Rediscovery of the Tension-Free Vaginal Tape Procedure. *J Urol*. 2007 Oct; 178(4): 1370–4.

15. Lo T-S, Horng S-G, Chang C-L, Huang H-J, Tseng L-H, Liang C-C. Tension-free vaginal tape procedure after previous failure in incontinence surgery. *Urology*. 2002 Jul; 60(1): 57–61.

16. Foldspang A, Mommsen S, Djurhuus JC. Prevalent urinary incontinence as a correlate of pregnancy, vaginal childbirth, and obstetric techniques. *Am J Public Health*. 1999 Feb; 89(2): 209–12.

17. Brown JS, Grady D, Ouslander JG, Herzog AR, Varner RE, Posner SF. Prevalence of urinary incontinence and associated risk factors in postmenopausal women. *Obstet Gynecol*. 1999 Jul; 94(1): 66–70.