VILNIAUS UNIVERSITETAS
MEDICINOS FAKULTETAS

Baigiamasis darbas

Ne Hodžkino limfoma: radiologinė diagnostika ir literatūros apžvalga

Non–Hodgkin's Lymphoma: Radiological Features and Literature Overview

Studentas/ė (vardas, pavardė), grupė: **Julija Kondrotaitė** VI kursas, 8 gr.

Katedra/ Klinika kurioje ruošiamas ir ginamas darbas **Biomedicinos mokslų instituto Radiologijos, branduolinės medicinos ir medicinos fizikos katedra**

Darbo vadovas Doc. dr. Jūratė Dementavičienė

(pedagoginis vardas, mokslo laipsnis, vardas, pavardė)

Katedros arba Klinikos vadovas prof. dr. Algirdas Edvardas Tamošiūnas

(pedagoginis vardas, mokslo laipsnis, vardas, pavardė)

2024-05-10

Studento elektroninio pašto adresas julija.kondrotaite@mf.stud.vu.lt

1. SANTRAUKA

Pirminė centrinės nervų sistemos limfoma yra reta ekstranodalinė ne–Hodžkino limfoma, kuri pastaraisiais dešimtmečiais vis dažniau yra diagnozuojama asmenims be imunodeficito. Dažniausias jos histologinis tipas yra didelių B ląstelių limfoma, kuri pažeidžia tik galvos smegenis, minkštąjį smegenų dangalą, ir akis, bet nepasižymi sisteminiu išplitimu. Radiologiniai tyrimai vaidina svarbų vaidmenį pirminės centrinės nervų sistemos limfomos diagnostikoje, stadijavime ir ligos sekime. Ji kompiuterinės tomografijos ir magnetinio rezonanso tomografijos vaizduose dažniausiai matoma kaip homogeniškai kontrastą kaupiantis solitarinis židinys supratentorinėje smegenų dalyje. Naujausios magnetinio rezonanso sekos ir metodai leidžia ne tik aiškiai vizualizuoti šį naviką, bet ir gali suteikti informacijos apie jo histologiją ir neurobiologiją. Difuzijos, perfuzijos, funkcinio ir spektroskopijos vaizdinimo sekos suteikia unikalią papildomą informaciją, kuri leidžia diferencijuoti smegenų darinius, patikslinti chirurginės intervencijos vietą išvengiant plačios apimties chirurginių operacijų, kurios limfomos atveju nepagerina išeičių. Šiame darbe yra pristatomas paciento, kuris skundėsi lygsvaros sutrikimu, neaiškios kilmės karščiavimu ir dvejinimusi akyse, klinikinis atvejis. Kompiuterinės tomografijos tyrime pakitimų nebuvo stebėta ir pacientas buvo gydytas gliukokortikosteroidais. Simptomams nemažėjant, buvo atliktas magnetinio rezonanso tomografijos tyrimas, kuriame nustatyti daugybiniai T1 hipointensiniai, T2/FLAIR hiperintensiniai židiniai su difuzijos restrikcija ir homogenišku kontrastinės medžiagos kaupimu infratentoriškai ir supratentoriškai. Po biopsijos paėmimo buvo nustatyta difuzinė didelių B ląstelių limfoma, o papildomai ištyrus ir atmetus sisteminį plitimą, buvo diagnozuota pirminė centrinės nervų sistemos limfoma. Nespecifiniai klinikiniai simptomai, kompiuterinės tomografijos vaizdai be patologinių pakitimų, magnetinio rezonanso tomografijos vaizduose matomi daugybiniai židiniai ir teigiamas histologinis atsakymas net ir po gliukokortikosteroidų kurso parodo iššūkius, su kuriais susidūrė gydytojai diferencijuodami ir diagnozuodami šitą retą ligą.

Raktažodžiai: ne Hodžkino limfoma, difuzinė didelių B ląstelių limfoma, pirminė centrinės nervų sistemos limfoma, kompiuterinė tomografija, magnetinio rezonanso tomografija, radiologinė diagnostika.

2. SUMMARY

Primary central nervous system lymphoma is a rare extranodal non–Hodgkin's lymphoma that has increasingly been diagnosed in immunocompetent individuals in recent decades. Its most common histological type is large B–cell lymphoma, and it involves only the brain, leptomeninges, and eyes, without systemic spread. Radiological studies play a crucial role in the diagnosis, staging, and follow–up of primary central nervous system lymphoma. Typically, it appears in computed tomography and magnetic resonance imaging as a solitary lesion accumulating contrast homogeneously in the supratentorial part of the brain. Advanced magnetic resonance sequences and methods not only allow for clear visualization of this tumor but also provide information about its histology and neurobiology. Diffusion, perfusion, functional, and spectroscopic imaging sequences offer unique additional information, enabling differentiation of brain structures, specifying the site of surgical intervention, and avoiding extensive surgical procedures that do not improve outcomes in lymphoma cases. This paper presents a clinical case of a patient who complained of balance disorder, fever of unknown origin, and diplopia. Computed tomography scans showed no pathology, and the patient was treated with glucocorticosteroids. As symptoms persisted, a magnetic resonance imaging study was conducted, revealing multiple T1–hypointense, T2/FLAIR–hyperintense foci with diffusion restriction and homogeneous contrast accumulation infratentorially and supratentorially. A biopsy confirmed diffuse large B–cell lymphoma, and after further evaluation and exclusion of systemic spread, a diagnosis of primary central nervous system lymphoma was established. Nonspecific clinical symptoms, computed tomography images without pathological changes, multiple foci visible on magnetic resonance imaging, and a positive histological response even after a course of glucocorticosteroids illustrate the challenges faced by clinicians in differentiating and diagnosing this rare disease.

Keywords: Non–Hodgkin’s Lymphoma, Diffuse Large B–cell Lymphoma, Primary Central Nervous System Lymphoma, Computed Tomography, Magnetic Resonance Imaging, Radiological Diagnosis.

3. SANTRUMPOS IR AKRONIMAI

- ^{18}FDG–PET/KT, ^{18}fluorodeoksigliukozės pozitronų emisijos tomografija/kompiuterinė tomografija;
- ADC – (angl. *apparent diffusion coefficient*) tariamasis difuzijos koeficientas;
- ASL – (angl. *arterial spin labelling*) arterinio sukinio ženklinimas;
- CBF – (angl. *cerebral blood flow*) smegenų kraujo tėkmė;
- CBV – (angl. *cerebral blood volume*) smegenų kraujo tūris;
- CE – (angl. *contrast–enhanced*) kontrastą kaupiantis;
- Cho – cholinas;
- CNS – centrinė nervų sistema;
- Cr – kreatinas;
- CXCR4 – C–X–C chemokino receptorius 4;
- DA – (angl. *axial diffusion*) ašinė difuzija;
- DCE – (angl. *dynamic contrast enhanced*) dinaminis kontrastavimas;
- DLBCL – (angl. *diffuse large B–cell lymphoma*) difuzinė didelių B ląstelių limfoma;
- DR – (angl. *radial diffusion*) spindulinė difuzija;
- DSC – (angl. *dynamic susceptibility contrast*) dinaminis jautrumas kontrastui;
- DTI – (angl. *diffusion tensor imaging*) difuzijos tenzoriaus vaizdavimas;
- DWI – (angl. *diffusion weighted imaging*) difuzija paremtas vaizdinimas;
- EBV – Epštein–Baro virusas;
- FA – frakcinė anizotropija;
- k_{ep} – greičio konstanta tarp ekstravaskulinės–intravaskulinės erdvės tūrio ir kraujo plazmos;
- KT – kompiuterinė tomografija;
- K^{trans} – tūrio perkėlimo konstanta;
- Lip – lipidai;
- MRT – magnetinio rezonanso tomografija;
- MTT – (angl. *mean transit time*) vidutinis pratekėjimo laikas;
- NAA – N–acetilaspartatas;
- NHL – ne Hodžkino limfoma;
- PCNSL – pirminė centrinės nervų sistemos limfoma;
- PET – pozitronų emisijos tomografija;
- PSO – Pasaulinė Sveikatos Organizacija;
- PSR – (angl. *percent signal recovery*) procentinis signalo grįžimas;

- PWI – (angl. *perfusion weighted imaging*) perfuzija paremtas vaizdavimas;
- ROI – (angl. *region of interest*) dominantis regionas;
- rTBF – (angl. *relative tumor blood flow*) santykinė naviko kraujo tėkmė;
- SUVmax – (angl. *maximum standardized uptake value*) maksimali standartizuota pasisavinimo vertė;
- T/N – naviko ir normalaus smegenų audinio santykis;
- V_e – dalinis ekstravaskulinės ir ekstraląstelinės erdvės tūris;
- V_p – dalinis plazmos erdvės tūris;
- ŽIV – žmogaus imunodeficito virusas.

4. ĮVADAS

Pirminė centrinės nervų sistemos limfoma (PCNSL) yra reta piktybinė ekstranodalinė ne Hodžkino limfomos (NHL) forma, kuri apsiriboja galvos ir nugaros smegenų, minkštojo smegenų dangalo ir akių struktūromis, nesant sisteminio išplitimo (1). PCNLS yra dažniausia nervų sistemos (CNS) limfoma ir sudaro apie 95 proc. visų CNS limfomų, o neigiama Epštein–Baro virusui (EBV) difuzinė didelių B ląstelių limfoma (DLBCL) yra dažniausias PCNSL histologinis tipas (2,3) lyginant su kitomis, tokiomis kaip T ląstelių, Burkitto, limfoblastinės ar marginalinės zonos limfomomis (4). Ji pagal 2022 m. Pasaulio Sveikatos Organizacijos (PSO) išleistą hematolimfoidinių navikų klasifikacijos 5–tą leidinį priklauso imunoprivilegijuotų vietų limfomoms (5). Ši piktybinių navikų heterogeninė grupė kartu apima sėklidžių, stiklakūnio ir tinklainės anatominių struktūrų limfomas ir jos kartu yra vadinamos bendru terminu – imunoprivilegijuotų vietų didelių B ląstelių limfomomis (5). Nors CNS limfoma yra antra pagal dažnumą galvos smegenų neoplazija po gliomų, DLBCL sudaro tik labai mažą procentą visų galvos navikų ir dėl savo heterogeninio radiologinio vaizdo, stebimo pacientų be imunodeficito radiologiniuose vaizduose, kelia daug diagnostinių iššūkių gydytojams. Pagrindinis diagnostikos iššūkis yra diferencijuoti DLBCL nuo kitų dažnesnių galvos smegenų neoplazijų, nes jų gydymas radikaliai skiriasi nuo limfomų. Tokių galvos smegenų navikų kaip glioblastomų ar metastazių gydymas yra paremtas chirurgija, o limfomų – chemoterapijos, radioterapijos ir autologine kamieninių ląstelių transplantacija (6). Gerėjant mokslo duomenims apie ligos etiologiją, kartu turi tobulėti ir taikomos diagnostikos priemonės. Šiuo metu klinikinėje praktikoje yra naudojama standartinis MRT sekų protokolas, tačiau pastaruoju metu jis yra praplečiamas pažangesniais MRT metodais, kurie suteikia papildomos informacijos apie naviko neurobiologiją. Perfuzijos pakitimus nustato dinaminio kontrastavimo, dinaminio jautrumo kontrastui ir arterinio sukinio ženklinimo MRT tyrimai, difuzijos lygis įvertinamas naudojant difuzija paremtus vaizdinimo ir difuzijos tenzoriaus vaizdavimo MRT tyrimus, metabolitų pokyčiai stebimi

magnetinio rezonanso spektroskopijos būdu, o funkcinis aktyvumas naudojantis PET/KT tyrimą. Visa tai lemia ankstyvą ligos įtarimą, biopsijos paėmimą, diagnozės nustatymą ir paskirtą tikslinį gydymą, kurie yra svarbiausi faktoriai, gerinantys išgyvenamumą.

Šio darbo tikslas yra pristatyti ne Hodžkino limfomos atvejo klinikinę eigą, diagnostiką, radiologinius požymius bei pokyčius stebint dinamikoje ir aprašyti ligos radiologinių tyrimų požymių, diferencinės diagnostikos analizę literatūros duomenimis.

5. KLINIKINIO ATVEJO APRAŠYMAS

44 metų vyras kreipėsi į Vilniaus universiteto ligoninės Santaros klinikų Skubiosios pagalbos skyrių dėl dvi savaites varginančio karščiavimo (virš 38°C), galvos skausmo, bendro silpnumo, sutrikusios pusiausvyros ir dvejinimosi akyse. Pacientas nesiskundė svorio kritimu ar naktiniu prakaitavimu. Lėtines ligas neigė, vaistų nuolat nevartojo. Panašių ligų šeimos ir medicininėje istorijoje nebuvo stebima.

Objektyvi apžiūra. Išmatuotas nežymiai padidėjęs kraujo spaudimas (134/71 mmHg), horizontalus nistagmas žiūrint į kairę, vertikalus žiūrint į viršų, dvejinimasis žiūrint į dešinę, stebėta nežymi liežuvio deviacija į dešinę, patologinis Babinskio refleksas dešinėje, piršto–nosies mėginį atliko su dismetrija dešine ranka, kulno–kelio mėginį atliko ataksiškai abipus, Rombergo pozoje svyravo, eisena buvo nestabili, krito labiau į dešinę pusę. Likusios apžiūros metu patologinių pokyčių nenustatyta.

Laboratoriniai tyrimai. Likvore leukocitų $11*10^6$/L (norma $0–5*10^6$/L) vyraujant monomorfonuklearams, baltymo 0,816 g/L (norma <0,40 g/L). Koagulogramoje fibrinogeno 1,89 g/L (norma 2,0–4,0 g/L). Serologiniai mėginiai dėl HIV ir EBV buvo neigiami, pacientas neturėjo imunodeficito. Visi kiti laboratoriniai tyrimai buvo be patologijos.

Instrumentiniai tyrimai. Skubiai buvo atlikta galvos smegenų kompiuterinė tomografija (KT), šio tyrimo metu nenustatyta jokių ūminių pakitimų. Buvo įtarta preliminari serozinio meningito diagnozė ir tolesniam gydymui pacientas buvo hospitalizuotas į Nervų ligų skyrių.

Skyriuje buvo atlikti imunologiniai tyrimai ir nustatyti teigiami IgM antikūnai Laimo ligai. Pradėtas gydymas ceftriaksonu nuo Laimo ligos ir gliukokortikosteroidais dėl atsiradusios veidinio nervo parezės (buvo matoma seklesnė nazolabialinė raukšlė, pasidarė sunku stipriai užmerkti dešinę akį). Tyrimai dėl išsėtinės sklerozės, autoimuninio, paraneoplastinio encefalito buvo neigiami. Nerandant simptomų etiologijos, buvo atliktas galvos smegenų magnetinio rezonanso tomografijos (MRT) tyrimas (žr. 1 pav.), kurio metu galvos smegenyse nustatyti daugybiniai T1 hipointensiniai, T2/FLAIR hiperintensiniai židiniai su difuzijos restrikcija, homogenišku kontrastinės medžiagos kaupimu infratentoriškai ir supratentoriškai: smegenėlių dešinio pusrutulio pamatiniame paviršiuje,

tilto dešinėje pusėje plintantis į smegenėlių kojytes, dalinai į kirminą, dešinėje smegenų kojytėje iki vidinės kapsulės pagal kortikospinalinį traktą, didžiosios smegenų jungties stormens centrinėje dalyje ir kairėje pusėje išplitęs periventrikuliariai kairiam užpakaliniam ragui, taip pat buvo nustatyti keli T2/FLAIR hiperintensiniai židiniai smegenų pusrutulių baltojoje medžiagoje be difuzijos restrikcijos ir kontrastinės medžiagos kaupimo. Visi židiniai buvo su tūrio padidėjimu, jų projekcijoje kiek paspausti skilveliai, susiaurėję kamieno cisternos. Tilto dešinėje pusėje pakitimai atitiko III–IX galvinių nervų branduolių ar išėjimo vietas. Smegenėlių tonzilių padėtis nepakitusi. Skilvelių sistema neišplėsta, kairys šoninis kiek siauresnis, paspaustas, IV nedaug paspaustas dešinėje. Vidurio struktūros nedislokuotos. Subarachnoidiniai tarpai normalaus pločio, simetriški. Matomoje nugaros smegenų dalyje ir dangaluose pakitimų nebuvo matyti.

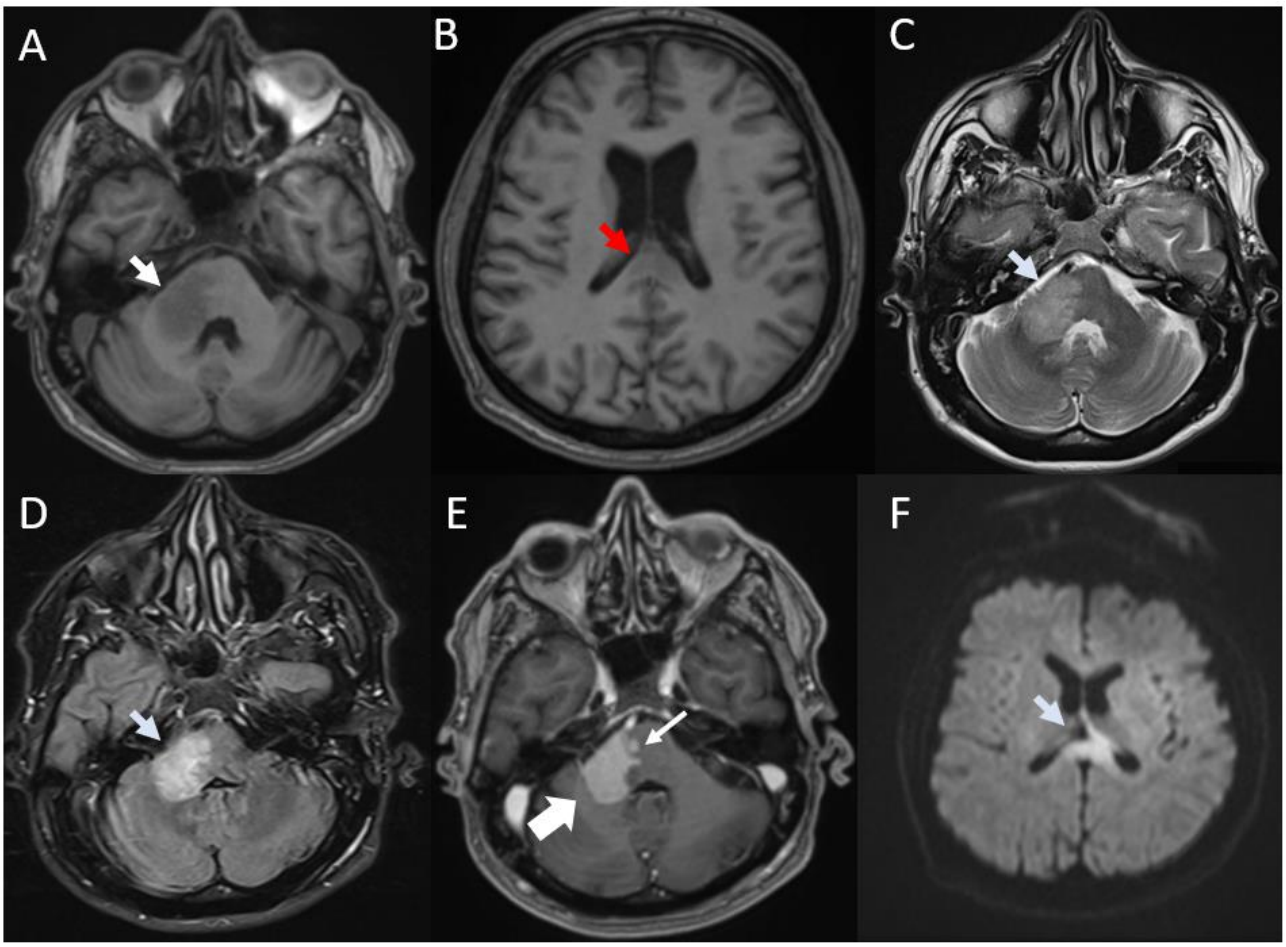

1 pav. Pirminė difuzinė didelių B ląstelių limfoma centrinėje nervų sistemoje, ašinė plokštuma. A–B. Natyvinėse T1 sekos nuotraukose tilto dešinėje pusėje matomas hipointensinis židinys su tūrio padidėjimu (balta rodyklė), kuris plinta didžiąja smegenų jungtimi (raudona rodyklė). C. Natyviniame T2 sekos vaizde stebimas hiperintensinis židinys. D. FLAIR seka, hiperintensinis židinys su tūrio padidėjimu (balta rodyklė). E CE T1 matomas tilto dešinėje pusėje hiperintensinis homogeniškai kaupiantis kontrastą židinys su tūrio padidėjimu po gadolinio suleidimo (stora rodyklė). Matomas „įlinkimo“ ženklas (plona rodyklė). F. DWI sekoje židinyje stebima difuzijos restrikcija (balta rodyklė).

Buvo nuspręsta diagnozės nustatymui daryti biopsiją. Gautas histopatologinis atsakymas – aukšto piktybiškumo B ląstelių limfoma. Imunohistochemijos analizė parodė profilį: CD20 (+), BCL2 (+), BCL6 (+), CMYC(+), MUM1 (+), CD3 (-), KI67 (70 proc.); CD10 (-), CD23 (-), CYCLIND1 (-). Krūtinės ląstos, pilvo ir dubens KT neparodė galimos metastatinės ligos šaltinio ar pirminio naviko ir kaulų čiulpų biopsija neparodė limfomos plitimo požymių. Galutinė diagnozė – pirminė CNS didelių B ląstelių limfoma. 40 d. nuo simptomų pradžios pradėtas gydymas rituksimabu ir didelėmis metotreksato dozėmis.

Šio darbo rašymo metu pacientas baigė penktą gydymo kursą, kurį toleravo gerai. Galvos svaigimas mažėjantis, sutrikusi koordinacija ir dešinės pusės tirpimo jausmas išliko, tačiau dinamikoje gerėjo. Po dviejų mėnesių atliktame kontroliniame MRT tyrime (žr. 2 pav.) stebima teigiama dinamika: ankstesni limfomos židiniai yra žymiai sumažėję, nematyti kontrastinę medžiagą kaupiančių masių didžiosios smegenų jungties stormenyje, dešiniojoje smegenų kojytėje, tilte, smegenėlių kojytėse, smegenėlių pusrutulyje bei dešinio smegenėlių pusrutulio apatinėje dalyje ir naujų židinių neatsirado.

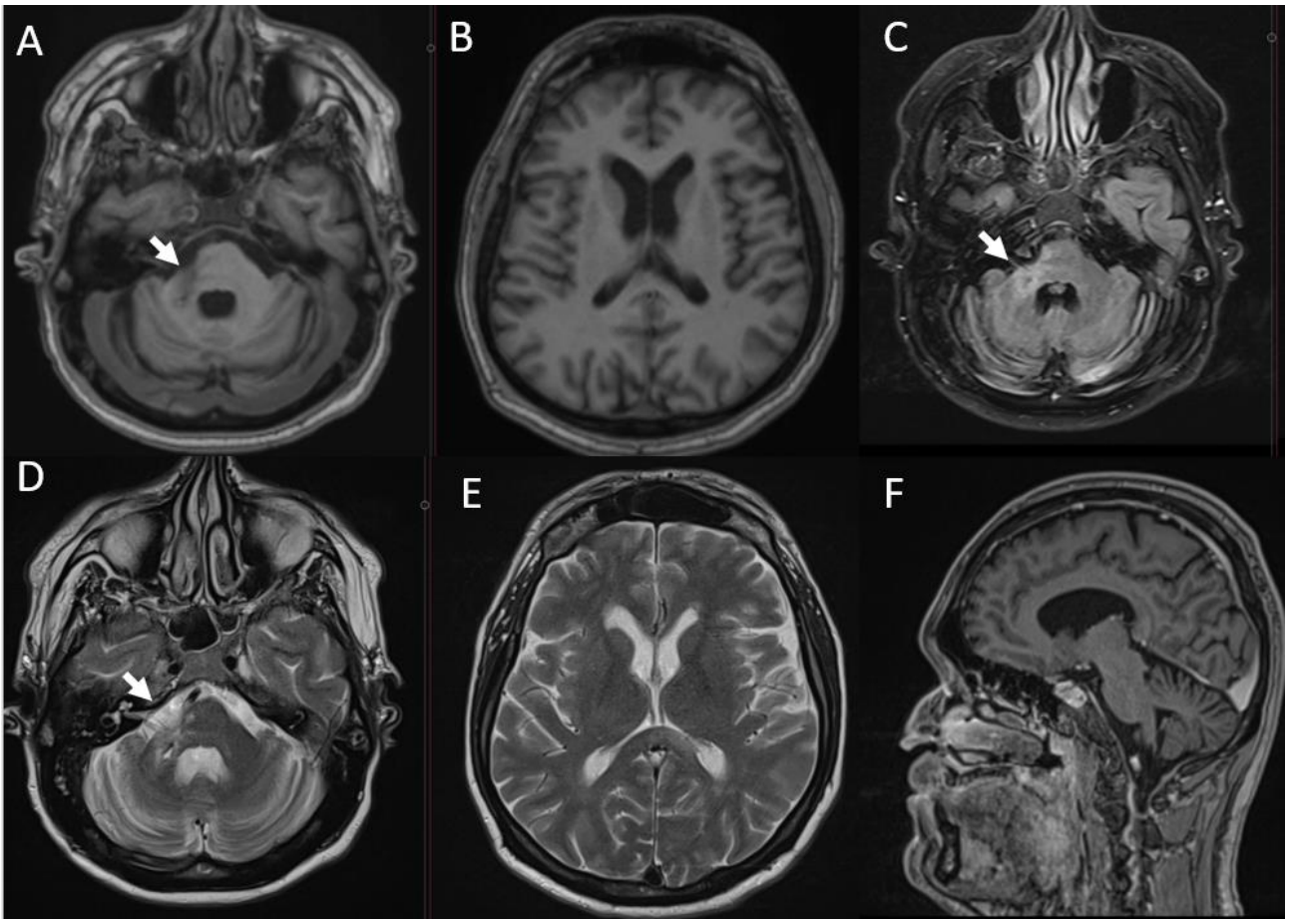

2 pav. Pirminė difuzinė didelių B ląstelių limfoma centrinėje nervų sistemoje po gydymo, 2 mėnesiai nuo diagnozės nustatymo. Stebima teigiama dinamika – ankstesni limfomos židiniai sumažėję, naujų kontrastinę medžiagą kaupiančių židinių nėra. A–B. T1 seka, ašinė plokštuma. C. FLAIR seka, ašinė plokštuma. D–E. T2 seka, ašinė plokštuma. F. CE T1 seka, strėlinė plokštuma.

6. LITERATŪROS APŽVALGA

6.1. LITERATŪROS ŠALTINIŲ ATRANKOS STRATEGIJA

Literatūros apžvalgai buvo atrinkti straipsniai, kuriuose aprašoma pirminė CNS limfoma klinikinėje praktikoje. Apžvalga atlikta naudojantis elektroninėmis duomenų bazėmis „PubMed," „ScienceDirect," „Google Scholar" ir ieškota pagal reikšminius žodžius ir jų derinius: „pirminė CNS limfoma," „difuzinė stambių B ląstelių limfoma" (angl. „*primary CNS lymphoma*", „*diffuse large B–cell lymphoma*"). Nustatyta rodyti tik 10 paskutinių metų (ankstesniais šaltiniais remiantis tik nesant alternatyvų), žmonių, suaugusiųjų 19+ m. straipsnius. Kiek įmanoma, buvo įtraukti straipsniai ne anglų kalba.

6.2. EPIDEMIOLOGIJA

PCNSL sudaro 2–4 proc. visų pirminių smegenų navikų, 0,7–0,9 proc. visų limfomų ir 0,3–1,5 proc. visų intrakranijinių navikų (7,8). Jos dažnis populiacijoje yra apie 0,5 atvejo per 100000 gyventojų, o amžiaus mediana yra 65 metai, vyrai serga dažniau nei moterys, santykis – 1,35 su 1 (3,6,7,9). Nustatyta, kad pastaruoju metu sergamumas PCNSL auga vyresnių nei 65 metų pacientų be imunodeficito grupėje ir, nors 5 metų išgyvenamumas nuo 1994 metų pagerėjo 10 procentų, jis vis tiek išlieka prastas – vidutinis išgyvenamumas yra apie 26 mėnesiai nuo diagnozės nustatymo (10).

6.3. PATOFIZIOLOGIJA IR MOLEKULINIAI SUBTIPAI

Dažniausias PCNSL tipas yra DLBCL, retesnės – T ląstelių, Burkitt'o ar marginalinės zonos limfomos (4). Histologinė PCNSL ląstelių kilmė yra iš somatinę hipermutaciją turinčių germinalinio centro B ląstelių, o imunohistochemiškai jos būna teigiamos PAX5, CD19, CD20, CD22 ir CD79a (11). Genetiškai dažniausiai yra stebima BCL2 ir MYC genų hiperekspresija kartu su BCL6 geno nesustabdytu veikimu, kurie gali paaiškinti PCNSL B ląstelių aktyvaciją ir greitą proliferaciją (12). BCL2 ir MYC teigiamos limfomos yra vadinamos dvigubai–ekspresyvios ir šių genų koekspresija yra nepriklausomas rizikos veiksnys blogam gydymo atsakui ir prognozei ir gali būti naudojamas pacientų rizikos grupių stratifikavimui bei optimizuojant gydymą (13,14). MYC ir BCL2 ar BCL6 teigiamos limfomos vadinamos dvigubo smūgio (angl. *double–hit*), o esant visiems trims pakitimams – trigubo smūgio (angl. *triple–hit*), ir jų koekspresija taip pat siejama su blogesne prognoze (13,15).

6.4. KLINIKINĖ IŠRAIŠKA

PCNSL simptomai yra labai įvairūs, priklausantys nuo pažeidimo lokalizacijos ir masto. Liga gali pasireikšti nespecifiniais simptomais – galvos skausmu, jos svaigimu, bendru nuovargiu, arba

simptomais, kurie nurodo pažeidimą galvos smegenyse, tokiais kaip asmenybės pokyčiai (sumišimas, depresija, nerimas, apatija, ažitacija) (16), atminties, kalbos bei suvokimo sutrikimai (17), intrakranijinio slėgio padidėjimas (pozicinis galvos skausmas, pykinimas, vėmimas (18)), endokrininiai sutrikimai (hipopituitarizmas (19), necukrinis diabetas (20)), galvos nervų paralyžius (regėjimo sutrikimai (ptozė, neryškus regėjimas, diplopija, vertigo (21)), veidinio nervo paralyžius (22)) bei židininiai neurologiniai simptomai (traukuliai (23), hemiparezės). Kiti retesni simptomai gali būti žagsulys, Hornerio sindromas (24) ar net parkinsonizmas (16). B simptomai (karščiavimas daugiau 38°C, naktinis prakaitavimas, svorio kritimas daugiau 10 proc. nuo pradinio lygio, kai simptomai tęsiasi 6 mėnesius), kurie yra dažni sisteminei limfomai, yra žymiai retesni PCNSL (18).

6.5. DIAGNOSTIKA

PCNSL diagnozė nustatoma apibendrinant paciento klinikinius ir demografinius duomenis (simptomai ir požymiai atvykimo metu, lytis, amžius, imunostatusas) ir atlikus reikiamus radiologinius ir instrumentinius tyrimus. Atvykus pacientui su anksčiau minėtais skundais bei esant neaiškiai diagnozei bei įtariant galvos smegenų naviką, tiksliausias radiologinis tyrimas yra MRT su ir be kontrasto, kurio vaizduose limfoma turi specifinius požymius. Diagnozei pagrįsti yra atliekama kontrastą kaupiančio židinio stereotaktinė biopsija, iš kurio yra gaunama molekulinė informacija, histologinė klasifikacija ir išvedama PSO klasė – įvertinus visus duomenis yra patvirtinama integruota diagnozė (25). Tiksliai ligos stadijai patikslinti turi būti atliktas oftalmologinis ištyrimas su fundoskopija ir plyšinės lempos apžiūra bei likvoro tyrimas, o bendram paciento ištyrimui prieš gydymą ir sekimui turi būti gauti inkstų ir kepenų funkcijos, virusologinių tyrimų duomenys bei funkcinės būklės įvertinimas pagal Karnovskio indeksą arba Rytų kooperatinės onkologijos grupės (angl. *Eastern Cooperative Oncology* Group, ECOG) skalę (26). Sisteminiam limfomos išplitimui atmesti yra atliekama viso kūno KT su kontrastu arba ^{8}fluorodeoksigliukozės pozitronų emisijos tomografiją/kompiuterinė tomografija (^{18}F–FDG–PET/KT), kartu su kaulų čiulpų biopsija ir sėklidžių ultragarsu vyrams (27). Toks detalus ištyrimas parodo ekstrakranijinį limfomos plitimą 4–12 proc. pacientų su preliminaria PCNSL diagnoze (28).

Šiuo metu PCNSL diagnozė yra nustatoma tik gavus histopatologinį atsakymą, tačiau, atsižvelgiant į mokslo pažangą radiologinių tyrimų srityje ir atsirandant naujoms techninėms galimybėms, šiame darbe toliau bus apžvelgti tyrimai, jų parametrai ir požymiai, kuriais remiantis ateityje, tikėtina, bus galima diagnozuoti šią retą ligą be intervencinių procedūrų.

6.6. GYDYMAS

Naujai diagnozuotos PCNSL gydymas yra paremtas didelių dozių metotreksato terapija su rituksimabu, o chirurginis gydymas šios ligos atveju negerina išgyvenamumo ar ligos išeičių, todėl

yra limituotas tik biopsijos paėmimu histopatologinei diagnozei gauti (29). Yra pastoviai ieškoma naujų vaistų ar jų derinių, tačiau esant tokiai retai ligai, yra labai sunku atlikti tinkamus tyrimus įvertinti jų saugumą ir efektyvumą.

6.7. PROGNOZĖ IR SEKIMAS

Prognozė PCNSL yra bloga – 15–25 proc. pacientų chemoterapija yra neveiksminga, 25–50 proc. pacientų yra nustatomas atkrytis po pradinio atsako (30), o 5 metų išgyvenamumas mažesnis nei 20–30 proc. ir vidutinis išgyvenamumas nuo diagnozės skirtingais duomenimis yra nuo 10–20 iki 33–60 mėnesių (31,32). Iki šiol vieninteliai veiksniai, turintys įtakos išgyvenamumui ir trukmei iki progresijos yra paciento amžius ir funkcinis pajėgumas – vyresnis amžius ir funkcinė būklė diagnozės metu įvertina <2 pagal ECOG nurodo blogesnę prognozę, o šiuo metu jokie MRT nustatyti rodikliai neturi ryšio su ligos prognoze (33,34). Stebėjimui yra rekomenduojama kartoti galvos smegenų MRT su gadolinio kontrastu kas du mėnesius esant aktyviam gydymui ir kiekvieną kartą pakeitus gydymą bei ne vėliau kaip 2 mėn. po gydymo pabaigos. Taip pat rekomenduojama oftalmologo konsultacija su detaliu akies dugno ištyrimu, plyšinės lempos patikra ir užpakalinio poliaus spalvos fotografija. Liumbalinė punkcija yra indikuotina, jei buvo ligos pradžioje teigiama navikinėms ląstelėms arba atsiradus naujiems ligos simptomams (26).

6.8. RADIOLOGINIAI TYRIMAI IR POŽYMIAI

Patognomoninių radiologinių požymių diagnozuoti PCNSL nėra, tačiau vertinant klinikinę išraišką kartu su radiologiniais radiniais gali būti nustatomi PCNSL būdingi požymiai. Dažniausiai PCNSL pasireiškia solitariniu židiniu supratentorinėje parenchiminėje galvos smegenų dalyje, pamato branduoliuose, didžiojoje smegenų jungtyje ir kontaktuoja su skilveliais arba galvos smegenų dangalų paviršiumi (32). Dauginiai pažeidimai yra stebimi 20–40 proc. atvejų (35), retais atvejais gali pasireikšti izuoliuotai skilveliuose (21,36), smegenėlėse ar net kraujagyslių sienelėse (37). Nekrozių, kalcifikacijų ar hemoragijų požymiai naviko viduje yra reti, tačiau vis dažniau nustatomi pacientams be imunodeficito, todėl jų identifikavimas nepašalina PCNSL iš diferencijuotinų ligų sąrašo (32,38–40). PCNSL būdingas plitimas pagal vidurio liniją supratentorinėje srityje, antrinei – labiau būdingas plitimas į minkštąjį dangalą (35), o glioblastomoms – plitimas į smilkininę, kaktinę ar momeninę smegenų skiltis (41).

Atliekant KT ar MRT tyrimus su intraveniniu kontrastavimu matomas specifinis kontrasto kaupimas, kuris gali būti nustatomas esant PCNSL, pavyzdžiui, įpjovos ženklas (angl. *notch*), kuris yra apibūdinamas kaip gilus įlinkimas naviko kraštinėje; atviro žiedo ženklas (angl. *open–ring*), kai kontrastas išryškėja neuždaryto žiedo forma (42); žiedo ženklas (angl. *ring*), kai kontrastas išryškėja

žiedo forma (dažniau imunodeficitiniams pacientams); drugelio ženklas (angl. *butterfly*), kuris atsiranda navikui simetriškai pažeidus didžiąją smegenų jungtį ir kontrastui išryškinus apibus pusrutuliuose kaip drugelio sparnai; sniego gniūžtės ženklas (angl. *snowball*), kai yra nehomogeniškai išryškėjęs apvalus kontrastą kaupiantis darinys; koralo ženklas (angl. *reef*), kai vienas ar keli į koralą panašūs židiniai išryškėja; kampo ženklas (angl. *angular*), kai nelygus kontūras sudaro aštrų kampą prie smegenų žievės (43,44). Tokius naviko ženklus galima paaiškinti infiltracinio tipo limfomos plitimui – jo metu PCNSL išlaiko žievės struktūrą ir dažniausiai nesukelia tūrinių pakitimų, dėl ko taip pat yra sunku nustatyti tikrąsias naviko ribas (32).

1.1.1. KOMPIUTERINĖS TOMOGRAFIJOS TYRIMAS

Nors KT nėra jautriausias tyrimas vertinti galvos ir nugaros smegenis, tačiau tai dažnai būna pats pirmas radiologinis tyrimas, atliekamas pacientui, turinčiam neurologinių simptomų, todėl svarbu ištirti ir mokėti įtarti PCNSL iš KT vaizdų. Ankstyvas įtarimas gali nulemti susilaikymą nuo gliukokortikosteroidų skyrimo, kurie mažina smegenų edemą ir taip palengvina paciento simptomus ir sukelia radiologinę regresiją, tačiau yra limfotoksiniai ir mažina histopatologinio tyrimo jautrumą bei tikslumą (45,46). KT su kontrastu vaizduose PCNSL identifikuojama kaip kaupiantys kontrastą, dažniausiai hiperdensiniai solitariniai židiniai (47). Dėl PCNSL didelio branduolio ir citoplazmos santykio stebimi didelio tankio šešėliai, aplink naviko židinius galima nežymi edema, o kontrastavimas yra heterogeniškas (43). PCNSL diagnostiką pasitelkiant KT dar labiau apsunkina tai, kad jau esant ligai, vaizdai gali matytis be pakitimų, todėl galvos smegenų KT vaizdai be patologijos neatmeta PCNSL diagnozės (47). Išryškėjantys židiniai atipinėse lokalizacijose yra sunkiai diferencijuojami tarp navikinio, infekcinio proceso ar insulto, todėl papildomai informacijai gauti toliau yra atliekamas MRT tyrimas.

6.8.1. MAGNETINIO REZONANSO TOMOGRAFIJOS TYRIMAS

Galvos smegenų MRT iš vaizdinių tyrimų pasižymi geriausia rezoliucija ir yra auksinis standartas PCNSL vaizdinimui. Kartu yra rekomenduojama atlikti nugaros smegenų MRT, jei yra simptomatika arba jei likvoras yra teigiamas navikinėms ląstelėms (28). Svarbiausia yra atlikti T1 seką su kontrastu, kad būtų galima įvertinti hematoencefalinio barjero pakenkimą ir pradinį ligos išplitimą bei T2 seką, kad būtų galima butų nustatyti vazogeninės edemos dydį (48), o ligos sekimui rekomenduojama atlikti bent T1 ir FLAIR. Taip pat papildomai informacijai gauti yra naudinga atlikti kitas pažangesnes MRT sekas, tokias kaip difuzijos, perfuzijos ir spektroskopijos. Įprastai T1 sekoje PCNSL stebima kaip hipo– ar izointensinis solitarinis židinys, T2 sekoje – hiper– arba izointensinis su ryškia skysčių restrikcija, perifokaline edema, difuziniu ir homogeniniu kontrastavimu po kontrasto suleidimo (32). Vertinant kontrasto kaupimo greitį, PCNSL būdingas vėlyvas

kontrastavimas (49). Tai paaiškinama mažu vaskuliariškumu limfomos audinyje, dėl kurio kontrastui yra sunkiau pasiskirstyti, tačiau tai nepaaiškina, kodėl PCNSL yra tokia reta centrinė nekrozė.

Yra manoma, kad vyresnio amžiaus pacientams kelis mėnesius ar net metus prieš histologiškai patvirtinant PCNSL galvos MRT galima matyti lakūninius uždegiminius ar demielinizuojančius pakitimus, kurie T2 matomi kaip hiperintensiniai dauginiai pažeidimai (50–52). Jų ankstyvas nustatymas ir simptomų kartojimasis po gydymo gliukokortikosteroidų kursu gali būti indikacija skirti pakartotinę smegenų biopsiją, kad iš naujo būtų įvertinti pažeidimai. Tikslių tyrimų, nustatančių ar iš šių uždegiminių pakitimų išsivysto PCNSL, ar būtent juos sukelia besivystanti PCNSL, kol kas nėra atlikta, todėl tikslių rekomendacijų diagnostikai negalima teikti.

6.8.2. FUNKCINIO VAIZDAVIMO TYRIMAI

Iš fiziologinio vaizdavimo tyrimų dažniausiai yra paskiriama ^{18}F–FDG–PET/KT, kuri tinka tiksliam ligos stadijos nustatymui ir yra jautresnis nei viso kūno KT su kontrastu vertinant ir atmetant sisteminės limfomos buvimą (53), tačiau nėra naudinga sekant ligos atsaką į gydymą dėl fiziologinio gliukozės kaupimosi smegenų parenchimoje (28). Kitas šio žymeklio panaudojimas gali būti atskiriant PCNSL nuo glioblastomų, metastazių, uždegiminių ar infekcinių procesų, kadangi jų yra mažesnis FDG pasisavinimas (54,55). Tyrimuose PCNSL vidutinė maksimali standartizuota pasisavinimo vertė (SUVmax) buvo 24,8–27,5, o vidutinis naviko ir normalaus smegenų audinio santykis (T/N) lygus 2,34–3,24, palyginus su kitų darinių SUVmax 18,2 ir T/N 1.53 (54,56). Pasitelkiant ^{18}F–FDG/PET rezultatus ir įvertinant naviko reakciją į gliukokortikosteroidų gydymo ciklą, Yamaguchi et al. 2015 m. pasiūlė galimybę neatlikti smegenų biopsijos ir gydyti giliai išsidėsčiusius PCNSL įtariamus darinius pagal PCNSL protokolus (56). Naujas žymeklis, kuris gali būti naudojamas tiek ligos pradinei diagnostikai, tiek sekimui, yra ^{68}Ga–pentiksaforas, kuris jungiasi su dažnai navikinėse ląstelėse išreikštu receptoriumi – C–X–C chemokino receptoriumi 4 (CXCR4) (57). Pagal Herhaus et al. 2020 m. atliktą tyrimą, į CXCR4 nukreiptas PET/KT ar PET/MRT tyrimas gerai kontrastuoja su smegenų parenchima ir geriau nei ^{18}F–FDG/PET geba vizualizuoti visišką ligos remisiją bei gydymo metu vertinti, ar nevertėtų pacientams skirti intensyvesnės chemoterapijos su autologine kamieninių ląstelių transplantacija.

6.8.3. PERFUZIJOS VAIZDAVIMO TYRIMAI

Perfuzija paremtuose vaizdavimo (angl. *perfusion weighted imaging*, PWI) tyrimuose gali būti stebima audinio mikrocirkuliacija ir vienas dažniausiai naudojamų tyrimo metodų yra dinaminio jautrumo kontrasto (angl. *dynamic susceptibility contrast*, DSC) MR perfuzijos tyrimas. Jo metu per T2 režimą yra sekamas gadolinio boliuso pratekėjimas per smegenų audinį ir, vertinant grįžtamojo signalo pokyčius, nustatomi smegenų perfuzijos pakitimai išvedant kiekybinius žemėlapius iš

smegenų kraujo tėkmės (CBF), smegenų kraujo tūrio (CBV), procentinio signalo grįžimo (PSR) ir vidutinio pratekėjimo laiko (MTT) verčių (58). Neska–Matuszewska et al. 2018 m. tyrimo metu buvo nustatyta, kad svarbiausias rodiklis, padedantis atskirti PCNSL nuo glioblastomos ir metastazių, yra santykinis CBV, kuris atspindi naviko neoangiogenezę ir yra gaunamas lyginant CBV esantį naviko centre ir CBV esantį sveikame smegenų pusrutulyje (59). Siūloma iš pradžių vertinant naviko centrą išskirti smegenų navikus į hiperperfuzinius (maksimalus santykinis CBV > 2,18), kurie nurodytų glioblastomas ar metastazes, ir į hipoperfuzinius (maksimalus santykinis CBV < 2,18), kurie būtų PCNSL. Papildomai Lee et al. 2019 m. atliktame tyrime PCNSL nuo metastazių geriausiai diferencijavo PSR rodiklis, kuris parodo kapiliarų laidumą hematoencefaliniame barjere ir kontrasto ekstravazaciją iš naviko kapiliarų bei naviko ląstelių dydį ir tankumą – PCNSL jis buvo didesnis (60). Apibendrinus, esant T2W stebimiems solitariniams išryškėjusiems židiniams su perifokaline edema, yra naudinga atsižvelgti į perfuziją, kadangi PCNSL dėl hipovaskuliarizacijos turi mažesnį santykinį CBV ir didesnį PSR nei glioblastomos ar smegenų metastazės (59,60). Tyrimas turi ir savo trūkumus: rCBV apskaičiavimas yra netikslus dėl hematoencefalinio barjero pažeidimo ir kontrastinės medžiagos ištekėjimo per pirmą pratekėjimą, dėl kurio rCBV nuvertinamas, bei rCBV rodymas tik naviko bendrą kraujo tūrį, tačiau neparodo kapiliarų pralaidumo (61). Dėl tyrimų mažų imties dydžių, perfuzijos metodo atlikimo skirtumų, skirtingų navikų verčių persiklojimo ir prieštaringų rezultatų iš skirtingų tyrimų, DSC MRT perfuzijos vertinimas šiuo metu yra vertingas tik įtariant skirtingų tipų navikus, tačiau patikimiems algoritmams išvesti nepakanka duomenų.

Arterinio sukinio ženklinimo perfuzija (angl. *arterial spin labelling*, ASL) yra trumpai trunkantis neinvazinis tyrimas, kuris nereikalauja išorinių kontrastinių medžiagų, kadangi naudoja arterinį kraują kaip žymeklį apskaičiuojant CBF naviko viduje, todėl yra tinkamas tyrimas pacientams, jautriems gadolinio pagrindo kontrastinėms medžiagoms ar su inkstų nepakankamumu. Pasitelkiant šį metodą, You et al. 2018 m. atliktame tyrime nustatyta, kad PCNSL pasižymėjo tiek kiekybiškai, tiek kokybiškai mažesniu CBF nei glioblastomos, kas patvirtina kitais metodais gautus duomenis, ir įrodė ASL kaip diagnostikai efektyviausią perfuzijos tyrimą (62). Kartu jungiant ASL su FDG–PET ir vertinant atitinkamai santykinę naviko kraujo tėkmę (rTBF) ir T/N SUVmax, jautrumas ir specifiškumas atskiriant PCNSL nuo glioblastomų tampa atitinkamai 95 proc. ir 96.4 proc. (63).

Dinaminio kontrastavimo (angl. *dynamic contrast enhanced*, DCE) MR perfuzija įgalina kiekybiškai išmatuoti perfuziją ir nustatyti tokius pralaidumo parametrus kaip tūrio perkėlimo konstantą (K^{trans}), dalinį ekstravaskulinės ir ekstraląstelinės erdvės tūrį (V_e), greičio konstantą tarp ekstravaskulinės–intravaskulinės erdvės tūrio ir kraujo plazmos (k_{ep}) bei dalinį plazmos erdvės tūrį

(V_p), kurie atspindi naviko neovaskuliarizaciją ir hematoencefalinio barjero vientisumą (64). Naudojant DCE galima atpažinti PCNSL nuo glioblastomų ir metastazių, kadangi PCNSL pasižymi didesniu K^{trans} ir V_e bei mažesniu V_p, kas gali būti paaiškinama didesniu hematoencefalinio barjero pažeidimu ir kraujagyslių pralaidumu (65,66). DCE tyrimų trūkumas yra duomenų skirtumas dėl programinės įrangos apdorojimo, skirtingų MR sekos parametrų, modelio parinkimo, T1 matavimo metodų, kontrastinės medžiagos ir jos suleidimo greičio, dėl ko DCE rezultatus sunku lyginti tarpusavyje. Pažymėtina, kad kitose studijose rezultatai lyginant skirtingus smegenų navikus pasitelkiant DCE buvo statistiškai nereikšmingi ir tyrimas nebuvo pranašesnis nei difuzijos tyrimai (67), todėl būtinas tyrimų, įvertinančių skirtingų parametrų naudingumą ir pranašumą PCSNL diagnostikoje, tolesnis vystymas.

6.8.4. MAGNETINIO REZONANSO TOMOGRAFIJOS DIFUZIJA

MRT difuzija paremtuose (angl. *diffusion weighted imaging*, DWI) tyrimuose yra matuojamas vandens molekulių Brauno judėjimą viename vokselyje smegenų audinio. Naudojantis DWI yra nustatomas tariamasis difuzijos koeficientas (angl. *apparent diffusion coefficient*, ADC), kuris nurodo laisvo ekstraląstelinio vandens molekulių difuzijos dydį audiniuose ir yra naudingas ligos sekimui, atkryčiui atpažinti bei diferencinei diagnostikai (67,68). Esant ląstelių vientisumo pažeidimui ar ląstelingumo pokyčiui, šis koeficientas padeda atskirti tiek patologinį smegenų audinį nuo normalaus, tiek įvertinti patologinio audinio proliferacinį aktyvumą. Yra nustatyta, kad didelio ląstelingumo navikams būdinga difuzijos restrikcija su žema ADC verte, todėl ADC gali būti laikomas naviko ląstelingumo žymeniu. Atsižvelgiant į tai, kad PCNSL yra solidinis navikas, jo intersticiniame tarpe vandens yra mažiau nei sveikame smegenų audinyje, todėl vanduo sunkiau difunduoja ir DWI sekoje ADC vertė nustatoma mažesnė nei kitų smegenų navikų. Nesant tipiškiems MRT PCNSL požymiams (nekaupiantys kontrastinės medžiagos židiniai, nustatomos nekrozės ar kalcifikacijos navike), tačiau įtariant PCNSL ir radus žemą ADC vertę, šie požymiai galėtų būti indikacija atlikti skubią smegenų biopsiją diagnozės nustatymui (38). Šis koeficientas yra taip pat naudingas vertinant PCNSL prognozę – žemesnės ADC vertės yra siejamos su blogesniu išgyvenamumu ir trumpesniu laiku iki ligos progresijos (69). Šiuo metu pasitelkiant dirbtinį intelektą yra kuriami algoritmai, kuriais iš CE T1, FLAIR ir ADC duomenų stengiamasi patikimai atskirti PCNSL nuo glioblastomų (59,70). Duomenis vertinant kartu su histogramomis, kuriomis įvertinamas histopatologinis naviko vaizdas (71), rodo difuzinių sekų vertinimo potencialą. Svarbu paminėti, kad ADC vertės priklauso nuo naudojamo dominančio regiono (angl. *region of interest*, ROI), kuris įvairiuose tyrimuose pasirenkamas skirtingai – jis gali būti piešiamas laisva ranka, naudojamas vienas arba keli apvalūs regionai. Nesant standartizuoto ROI nustatymo ir pagal tai išvedamo ADC koeficiento, negalima patikimai lyginti skirtingų tyrimų rezultatų ir tai yra trūkumas MRT DWI diagnostikoje. Ahn et al.

2014 m. atliktame tyrime, viso naviko tūris parinktas kaip ROI buvo geriausiai atkartojamas ir patikimiausias atskirti PCNSL nuo glioblastomų dėl savo mažos vidutinės ADC vertės (72). Vidutinė ADC PCNSL vertė skirtingais duomenimis siekė nuo 0,79 iki 1,4, glioblastomų – nuo 1,02 iki 1,4 (32,59,67–69,72). Esant tokiai persiklojančiai ADC vertei, patikimai atskirti PCNSL nuo glioblastomų neužtenka duomenų.

Difuzijos tenzoriaus vaizdavime (angl. *diffusion tensor imaging*, DTI) yra naudojama difuzija įvertinti mikroskopinį aksonų išsidėstymą galvos smegenyse pagal vandens molekulių anizotropinį judėjimą. Jis yra vertingas ne tik vertinant navikų struktūrą ir ląstelingumą siejant su naviko histologija, tačiau taip pat naudingas chirurginiame planavime, kadangi jo dėka galima lokalizuoti nervinius pluoštus atsakingus už motoriką, kalbą ir regą (73). Pagrindiniai tyrime naudojami parametrai yra frakcinė anizotropija (angl. *fractional anisotropy*, FA), ašinės difuzijos (angl. *axial diffusion*, DA) ir spindulinės difuzijos (angl. *radial diffusion*, DR) koeficientai. FA nustatytas PCNSL buvo žymiai mažesnis nei glioblastomose, kas gali nurodyti sumažėjusį ekstraląstelinį tarpą naviko viduje bei didesnį ląstelingumą, tačiau tiksli FA reikšmė etiologiškai nėra aiški (74,75). Taip pat buvo mažesni DA ir DR koeficientai (75). DA yra nustatyta, kad priklauso nuo aksonų pažeidimo palei pagrindinę ašį (76), o DR koreliuoja su aksonų pažeidimu ir demielinicazija palei kitas dvi ašis, statmenas pagrindinei (77). Veiksniai, kurie mažina DTI rodiklių jautrumą yra vaizdų triukšmas, artefaktai, dalinis tūrio vidurkio apskaičiavimas tarp audinių dideliuose vokseliuose ir regionų, kurie eina per baltosios medžiagos laidus, naudojimas (73). Lyginant su DWI, naudojant DTI yra gaunama daugiau gradientų ir taip daugiau informacijos apie naviką, tačiau tai prailgina skenavimo laiką ir klinikinėje praktikoje nėra idealu.

6.8.5. MAGNETINIO REZONANSO TOMOGRAFIJOS SPEKTROSKOPIJA

MRT spektroskopijos metu galima neinvaziniu būdu matyti smegenų metabolizmą ir navikų biochemiją įvertinant svarbiausius metabolitus – choliną (Cho), N–acetilaspartatą (NAA), kreatiną (Cr) ir lipidus (Lip). Esant PCNSL, stebimas padidėjusios Cho ir sumažėjusios NAA ir Cr viršūnės, padidėję Cho/Cr ir Cho/NAA santykiai – atitinkamai vidurkiai buvo 3.14 ir 1.2. Taip pat buvo didelės Lip viršūnės, kurios gali nurodyti lipidų sintezę ir sekreciją ląstelių diferenciacijos metu (32,78,79). Lyginant su glioblastomomis, PCNSL Cho/Cr santykis buvo didesnis, kadangi jai yra būdingas mažesnis Cho ir didesnis Cr kiekis (75). Cho padidėjimas gali būti paaiškinamas didesniu PCNSL ląstelingumu ir nekrozių stoka palyginus su glioblastomos, o Cr sumažėjamas yra siejamas su naviko energijos išeikvojimu ir išemija (75).

7. APTARIMAS IR DISKUSIJA

Šiame darbe buvo analizuotas klinikinis ne Hodžkino limfomos atvejis ir kritiškai įvertinti radiologiniai požymiai remiantis naujausiais straipsniais, atskleidžiančiais dabartinę vaizdinimo praktiką šios retos ligos atveju.

Nagrinėjamame klinikiniame atvejyje paciento skundai buvo nespecifiniai, būdingi ir kitiems susirgimams – galvos skausmas ir febrilus karščiavimas, neurologinė simptomatika, tokia kaip galvinių nervų pažeidimai, patologiniai refleksai bei sutrikusi koordinacija. Šio paciento KT buvo be pakitimų ir židiniai buvo pastebėti tik MRT metu. Pacientui dėl veidinio nervo parezės buvo skirti gliukokortikosteroidai, tačiau atlikus biopsiją buvo gauta teigiama DLBCL histologinė išvada. Šis atvejis patvirtina PCNSL klinikinės išraiškos heterogeniškumą ir, esant šios ligos įtarimui, būtinybę atlikti pažangesnius vaizdinimo tyrimus.

PCNSL yra agresyvus ne Hodžkino limfomos navikas, kuriam, skirtingai nuo kitų galvos smegenų navikų, tokių kaip gliomų ar metastazių, turi būti taikomas chemospindulinis gydymo būdas. Naujausios pažangios vaizdinimo priemonės įgalina įtarti PCNSL, savalaikiai atlikti biopsiją (dar prieš gliukokortikosteroidų skyrimą) ir užkirsti kelią nereikalingoms chirurginėms intervencijoms. MRT su kontrastu yra pirmo pasirinkimo tyrimas, kuriame įprastai navikas matomas kaip solitarinis homogeniškai kontrastą kaupiantis darinys T1 ir T2 sekose. Šiems navikams nebūdinga nekrozė, kraujavimas ir kalcifikacijos. Nauji vaizdinimo metodai (perfuzijos, difuzijos, spektroskopijos, funkciniai tyrimai) atlieka svarbų vaidmenį neinvazyviai teikiant biologinę ir morfologinę informaciją apie naviką ir padeda diferencijuoti PCNSL nuo kitų pirminių ir antrinių smegenų navikų. Apibendrinus jų rezultatus, galima teigti, kad didesnis PCNSL ląstelingumas ir sumažėjęs ekstraląstelinis tarpas, neoangiogenezės stoka ir skirtingi kontrastinės medžiagos ištekėjimo požymiai leidžia diferencijuoti ją nuo solidinių metastazių ar gliomų. Tai ypač svarbu, nes PCNSL atveju dažnai nėra būdingų specifinių požymių įprastuose vaizdinimo tyrimuose.

Apibendrinant darytina išvada, kad neatsižvelgiant į ypač spartų naujų neinvazinių radiologinių tyrimų pažangą, šiuo metu PCNSL diagnostikoje auksinis standartas išlieka biopsija ir histopatologinis ištyrimas, o nauji vaizdinimo metodai gali būti naudojami kaip pagalbinis diferencinis įrankis optimizuojant diagnostiką ir gydymą.

8. IŠVADOS IR PASIŪLYMAI

1. Atvejo analizėje aprašomas tipiškas pirminės centrinės nervų sistemos limfomos vaizdas ir eiga nuo nespecifinių paciento simptomų, pasireiškusių galvos skausmu, dvejinimuisi akyse ir neaiškios kilmės karščiavimu, iki tikslios diagnozės – pirminės CNS didelių B ląstelių limfomos – nustatymo, bei dinamikoje stebėti radiologinių vaizdų pokyčiai.

2. Magnetinio rezonanso tomografijos tyrimas su kontrastine medžiaga ir kiti vaizdinimo metodai, kaip dinaminio kontrastavimo, dinaminio jautrumo kontrastui ir arterinio sukinio ženklinimo tyrimai, gebantys vaizduoti perfuziją, difuzija paremtas vaizdinimas ir difuzijos tenzoriaus vaizdavimas, leidžiantys įvertinti difuziją, bei magnetinio rezonanso spektroskopija, kuria pasitelkus įvertinami metabolitų pokyčiai, suteikia svarbios informacijos apie naviką ir užtikrina tikslesnę diferencinę diagnostiką.

3. Pirminei centrinei nervų sistemos limfomai yra būdingi specifiniai radiologiniai požymiai: dažniausiai tai yra solitarinis, homogeniškai kontrastą kaupiantis supratentorinėje smegenų dalyje išsidėstęs židinys, hiperdensinis kompiuterinės tomografijos vaizduose be kontrasto ir hipointensinis T2 sekose, o nekrozė, kalcifikacijos ir pakraujavimas į naviką šiai ligai nėra būdingi.

4. Pirminės centrinės nervų sistemos limfomos diagnostikoje biopsija išlieka auksiniu standartu, tačiau, pasitelkiant naujausius magnetinio rezonanso vaizdinimo metodus ir dirbant kartu su multidisciplinine specialistų komanda, galima gauti papildomos tikslesnės informacijos apie naviką, kuri padeda tiksliam gydymo parinkimui, leidžia numatyti chirurginių procedūrų apimtį ir taip suteikia galimybę pasiekti geresnį gydymo efektą.

9. LITERATŪROS SĄRAŠAS

1. Orphanet: Primary central nervous system lymphoma [Internet]. [cited 2024 Apr 7]. Available from: https://www.orpha.net/en/disease/detail/46135?name=Primary%20central%20nervous%20system%20lymphoma&mode=name

2. Pons–Escoda A, Naval–Baudin P, Velasco R, Vidal N, Majós C. Imaging of Lymphomas Involving the CNS: An Update–Review of the Full Spectrum of Disease with an Emphasis on the World Health Organization Classifications of CNS Tumors 2021 and Hematolymphoid Tumors 2022. AJNR Am J Neuroradiol. 2023 Apr;44(4):358–66.

3. Trends in primary central nervous system lymphoma incidence and survival in the U.S. [Internet]. [cited 2024 Mar 5]. Available from: https://onlinelibrary.wiley.com/doi/epdf/10.1111/bjh.14073?src=getftr

4. Carnevale J, Rubenstein JL. The Challenge of Primary CNS Lymphoma. Hematol Oncol Clin North Am. 2016 Dec;30(6):1293–316.

5. Alaggio R, Amador C, Anagnostopoulos I, Attygalle AD, Araujo IB de O, Berti E, et al. The 5th edition of the World Health Organization Classification of Haematolymphoid Tumours: Lymphoid Neoplasms. Leukemia. 2022;36(7):1720–48.

6. Schaff LR, Mellinghoff IK. Glioblastoma and Other Primary Brain Malignancies in Adults: A Review. JAMA. 2023 Feb 21;329(7):574–87.

7. von Baumgarten L, Illerhaus G, Korfel A, Schlegel U, Deckert M, Dreyling M. The Diagnosis and Treatment of Primary CNS Lymphoma. Dtsch Arztebl Int. 2018 Jun 22;115(25):419–26.

8. Haddad R, Alkubaisi A, Al Bozom I, Haider A, Belkhair S. Solitary Primary Central Nervous System Lymphoma Mimicking Third Ventricular Colloid Cyst–Case Report and Review of Literature. World Neurosurg. 2019 Mar;123:286–94.

9. Ganau M, Zaed I, Todeschi J, Prisco L, Cebula H, Bruno C, et al. Efficacy of endoscopic management of primary central nervous system lymphoma: a multicentric study and literature review. J Neurooncol. 2022 Sep;159(2):457–68.

10. Mendez JS, Ostrom QT, Gittleman H, Kruchko C, DeAngelis LM, Barnholtz–Sloan JS, et al. The elderly left behind—changes in survival trends of primary central nervous system lymphoma over the past 4 decades. Neuro–Oncology. 2018 Apr 9;20(5):687–94.

11. Yokogami K, Azuma M, Takeshima H, Hirai T. Lymphomas of Central Nervous System. Adv Exp Med Biol. 2023;1405:527–43.

12. Deckert M, Montesinos–Rongen M, Brunn A, Siebert R. Systems biology of primary CNS lymphoma: from genetic aberrations to modeling in mice. Acta Neuropathol. 2014 Feb 1;127(2):175–88.

13. Hatzl S, Posch F, Deutsch A, Beham–Schmid C, Stöger H, Greinix H, et al. Immunohistochemistry for c–myc and bcl–2 overexpression improves risk stratification in primary central nervous system lymphoma. Hematol Oncol. 2020 Aug;38(3):277–83.

14. Shi QY, Feng X, Bao W, Ma J, Lv JH, Wang X, et al. MYC/BCL2 Co–Expression Is a Stronger Prognostic Factor Compared With the Cell–of–Origin Classification in Primary CNS DLBCL. J Neuropathol Exp Neurol. 2017 Nov 1;76(11):942–8.

15. Li X, Huang Y, Bi C, Yuan J, He H, Zhang H, et al. Primary central nervous system diffuse large B–cell lymphoma shows an activated B–cell–like phenotype with co–expression of C–MYC, BCL–2, and BCL–6. Pathol Res Pract. 2017 Jun;213(6):659–65.

16. Sharma A, Dube S, Mountjoy L, Ertz–Archambault N, Porter A, Mrugala MM. Psychiatric Disturbance or Parkinsonism as a Presentation of CNS Lymphoma: Observational Retrospective Study and Review of Literature. Am J Clin Oncol. 2020 Oct;43(10):727–33.

17. Nilles C, Delgadillo D, Sarazin M, Nichelli L, Mokhtari K, Mathon B, et al. Primary CNS lymphoma of the corpus callosum: presentation and neurocognitive outcomes. J Neurooncol. 2022 May;158(1):99–109.

18. Schaff LR, Grommes C. Primary central nervous system lymphoma. Blood. 2022 Sep 1;140(9):971–9.

19. Matsuyama J, Ichikawa M, Oikawa T, Sato T, Kishida Y, Oda K, et al. Primary CNS lymphoma arising in the region of the optic nerve presenting as loss of vision: 2 case reports, including a patient with a massive intracerebral hemorrhage. Brain Tumor Pathol. 2014 Jul;31(3):222–8.

20. Mohanty CB, Muley KD, Deopujari CE. Primary Suprasellar Hypothalamic CNS Lymphoma in an Immunocompetent Adult: A Case Report and Review of Literature. Neurol India. 2020;68(6):1435–8.

21. Philippart M, Mulquin N, Gustin T, Fervaille C, London F. Primary central nervous system lymphoma revealed by multiple intraventricular mass lesions. Acta Neurol Belg. 2019 Mar;119(1):119–21.

22. Gastaldi M, Ferrario A, Basilico C, Merli M, Mauri M, Tibiletti MG, et al. Primary leptomeningeal CNS lymphoma presenting as bilateral facial nerve palsy. J Neurol Sci. 2014 Sep 15;344(1–2):234–5.

23. Fox J, Ajinkya S, Houston P, Lindhorst S, Cachia D, Olar A, et al. Seizures in patents with primary central nervous system lymphoma: Prevalence and associated features. J Neurol Sci. 2019 May 15;400:34–8.

24. Kim B, Banh L, McNeill P, Macfarlane A, McKelvie P, Thien C, et al. Persistent hiccups and Horner's syndrome in a case of primary CNS lymphoma with diffuse cerebral, hypothalamic and lateral brainstem involvement – An exercise in clinical neuroanatomy. J Clin Neurosci. 2020 Nov;81:397–400.

25. Wang KY, Chen MM, Malayil Lincoln CM. Adult Primary Brain Neoplasm, Including 2016 World Health Organization Classification. Neuroimaging Clin N Am. 2021 Feb;31(1):121–38.

26. Abrey LE, Batchelor TT, Ferreri AJM, Gospodarowicz M, Pulczynski EJ, Zucca E, et al. Report of an International Workshop to Standardize Baseline Evaluation and Response Criteria for Primary CNS Lymphoma. JCO. 2005 Aug;23(22):5034–43.

27. Hoang–Xuan K, Bessell E, Bromberg J, Hottinger AF, Preusser M, Rudà R, et al. Diagnosis and treatment of primary CNS lymphoma in immunocompetent patients: guidelines from the European Association for Neuro–Oncology. The Lancet Oncology. 2015 Jul 1;16(7):e322–32.

28. Calimeri T, Steffanoni S, Gagliardi F, Chiara A, Ferreri AJM. How we treat primary central nervous system lymphoma. ESMO Open. 2021 Aug;6(4):100213.

29. Cai Q, Fang Y, Young KH. Primary Central Nervous System Lymphoma: Molecular Pathogenesis and Advances in Treatment. Translational Oncology. 2019 kovo;12(3):523–38.

30. Ferreri AJM, Calimeri T, Cwynarski K, Dietrich J, Grommes C, Hoang–Xuan K, et al. Primary central nervous system lymphoma. Nat Rev Dis Primers. 2023 Jun 15;9(1):29.

31. Wang H, Wang M, Wei J, Wang L, Mao L, Jin J. Primary central nervous system lymphoma: Retrospective analysis of 34 cases in a single centre. J Int Med Res. 2018 Feb;46(2):883–94.

32. Mansour A, Qandeel M, Abdel–Razeq H, Abu Ali HA. MR imaging features of intracranial primary CNS lymphoma in immune competent patients. Cancer Imaging. 2014 May 7;14(1):22.

33. Blasel S, Vorwerk R, Kiyose M, Mittelbronn M, Brunnberg U, Ackermann H, et al. New MR perfusion features in primary central nervous system lymphomas: pattern and prognostic impact. J Neurol. 2018 Mar;265(3):647–58.

34. Wismann J, Sommer–Sørensen RH, Kofoed MS, Halle B, Pedersen CB, Schulz MK, et al. Diagnosis, treatment, and outcome of primary CNS lymphoma–a single–center experience. Acta Neurochir (Wien). 2022 May;164(5):1365–73.

35. Haldorsen IS, Espeland A, Larsson EM. Central Nervous System Lymphoma: Characteristic Findings on Traditional and Advanced Imaging. American Journal of Neuroradiology. 2011 Jun 1;32(6):984–92.

36. Ball MK, Morris JM, Wood AJ, Meyer FB, Kaszuba MC, Raghunathan A. Ventricle–predominant primary CNS lymphomas: clinical, radiological and pathological evaluation of five cases and review of the literature. Brain Tumor Pathol. 2020 Jan;37(1):22–30.

37. Inoue H, Sakurai K, Kanou Y, Yamada K, Yuasa H. [Misleading cerebral arterial wall gadolinium–enhancement in malignant lymphoma]. Rinsho Shinkeigaku. 2018 Jul 27;58(7):456–9.

38. Lin X, Khan IRA, Seet YHC, Lee HY, Yu WY. Atypical radiological findings of primary central nervous system lymphoma. Neuroradiology. 2020 Jun;62(6):669–76.

39. Morales H, Marko N, Brannock K, Kanfi A, Chaudhary R. Primary CNS Lymphoma Presenting as Enhancing Cortical Ribboning and Hemorrhage : Lessons from Atypical Presentation of a Usual Suspect. Clin Neuroradiol. 2020 Sep;30(3):625–8.

40. Yamada S, Muto J, Iba S, Shiogama K, Tsuyuki Y, Satou A, et al. Primary central nervous system lymphomas with massive intratumoral hemorrhage: Clinical, radiological, pathological, and molecular features of six cases. Neuropathology. 2021 Oct;41(5):335–48.

41. Wang BT, Liu MX, Chen ZY. Differential Diagnostic Value of Texture Feature Analysis of Magnetic Resonance T2 Weighted Imaging between Glioblastoma and Primary Central Neural System Lymphoma. Chin Med Sci J. 2019 Mar 30;34(1):10–7.

42. Zhang D, Hu LB, Henning TD, Ravarani EM, Zou LG, Feng XY, et al. MRI Findings of Primary CNS Lymphoma in 26 Immunocompetent Patients. Korean J Radiol. 2010;11(3):269–77.

43. Cheng G, Zhang J. Imaging features (CT, MRI, MRS, and PET/CT) of primary central nervous system lymphoma in immunocompetent patients. Neurol Sci. 2019;40(3):535–42.

44. Han Y, Wang ZJ, Li WH, Yang Y, Zhang J, Yang XB, et al. Differentiation Between Primary Central Nervous System Lymphoma and Atypical Glioblastoma Based on MRI Morphological Feature and Signal Intensity Ratio: A Retrospective Multicenter Study. Front Oncol. 2022 Jan 31;12:811197.

45. Kam KL, Brooker SM, Mao Q, Barnea Slonim L, Yaseen NR, Brat DJ, et al. Newly diagnosed enhancing lesions: Steroid initiation may impede diagnosis of lymphoma involving the central nervous system. J Clin Neurosci. 2020 Nov;81:61–4.

46. Lukas RV, Riedell P, Horowitz PM, Pytel P, Kamson DO. Diagnostic Evaluation in Primary CNS Lymphoma. Neurologist. 2018 Mar;23(2):53–4.

47. Haldorsen IS, Kråkenes J, Krossnes BK, Mella O, Espeland A. CT and MR Imaging Features of Primary Central Nervous System Lymphoma in Norway, 1989–2003. American Journal of Neuroradiology. 2009 Apr 1;30(4):744–51.

48. Barajas RF, Politi LS, Anzalone N, Schöder H, Fox CP, Boxerman JL, et al. Consensus recommendations for MRI and PET imaging of primary central nervous system lymphoma: guideline statement from the International Primary CNS Lymphoma Collaborative Group (IPCG). Neuro Oncol. 2021 Feb 9;23(7):1056–71.

49. Liu D, Liu X, Ba Z, Xie L, Han J, Yu D, et al. Delayed Contrast Enhancement in Magnetic Resonance Imaging and Vascular Morphology of Primary Diffuse Large B–Cell Lymphoma (DLBCL) of the Central Nervous System (CNS): A Retrospective Study. Med Sci Monit. 2019 May 5;25:3321–8.

50. Kim YJ, Kim SK, Jung TY, Kim IY, Lee KH, Moon KS. Inflammatory Brain Lesions as Omen of Primary Central Nervous System Lymphoma: A Case Report and Literature Review. Brain Sci. 2021 Feb 4;11(2):191.

51. Kvarta MD, Sharma D, Castellani RJ, Morales RE, Reich SG, Kimball AS, et al. Demyelination as a harbinger of lymphoma: a case report and review of primary central nervous system lymphoma preceded by multifocal sentinel demyelination. BMC Neurol. 2016 May 21;16:72.

52. Lu JQ, O'Kelly C, Girgis S, Emery D, Power C, Blevins G. Neuroinflammation Preceding and Accompanying Primary Central Nervous System Lymphoma: Case Study and Literature Review. World Neurosurg. 2016 Apr;88:692.e1–692.e8.

53. Bertaux M, Houillier C, Edeline V, Habert MO, Mokhtari K, Giron A, et al. Use of FDG–PET/CT for systemic assessment of suspected primary central nervous system lymphoma: a LOC study. J Neurooncol. 2020 Jun;148(2):343–52.

54. Gupta M, Gupta T, Purandare N, Rangarajan V, Puranik A, Moiyadi A, et al. Utility of flouro–deoxy–glucose positron emission tomography/computed tomography in the diagnostic and staging evaluation of patients with primary CNS lymphoma. CNS Oncol. 2019 Dec 1;8(4):CNS46.

55. Zhou W, Wen J, Hua F, Xu W, Lu X, Yin B, et al. 18F–FDG PET/CT in immunocompetent patients with primary central nervous system lymphoma: Differentiation from glioblastoma and correlation with DWI. European Journal of Radiology. 2018 Jul 1;104:26–32.

56. Yamaguchi S, Hirata K, Kaneko S, Kobayashi H, Shiga T, Kobayashi K, et al. Combined use of 18 F–FDG PET and corticosteroid for diagnosis of deep–seated primary central nervous system lymphoma without histopathological confirmation. Acta Neurochir. 2015 Feb 1;157(2):187–94.

57. Herhaus P, Lipkova J, Lammer F, Yakushev I, Vag T, Slotta–Huspenina J, et al. CXCR4–Targeted PET Imaging of Central Nervous System B–Cell Lymphoma. J Nucl Med. 2020 Dec;61(12):1765–71.

58. Shiroishi MS, Castellazzi G, Boxerman JL, D'Amore F, Essig M, Nguyen TB, et al. Principles of T2*–weighted dynamic susceptibility contrast MRI technique in brain tumor imaging. Journal of Magnetic Resonance Imaging. 2015;41(2):296–313.

59. Neska–Matuszewska M, Bladowska J, Sąsiadek M, Zimny A. Differentiation of glioblastoma multiforme, metastases and primary central nervous system lymphomas using multiparametric perfusion and diffusion MR imaging of a tumor core and a peritumoral zone–Searching for a practical approach. PLoS One. 2018;13(1):e0191341.

60. Lee MD, Baird GL, Bell LC, Quarles CC, Boxerman JL. Utility of Percentage Signal Recovery and Baseline Signal in DSC–MRI Optimized for Relative CBV Measurement for Differentiating Glioblastoma, Lymphoma, Metastasis, and Meningioma. AJNR Am J Neuroradiol. 2019 Sep;40(9):1445–50.

61. Liao W, Liu Y, Wang X, Jiang X, Tang B, Fang J, et al. Differentiation of primary central nervous system lymphoma and high–grade glioma with dynamic susceptibility contrast–enhanced perfusion magnetic resonance imaging. Acta Radiol. 2009 Mar;50(2):217–25.

62. You SH, Yun TJ, Choi HJ, Yoo RE, Kang KM, Choi SH, et al. Differentiation between primary CNS lymphoma and glioblastoma: qualitative and quantitative analysis using arterial spin labeling MR imaging. Eur Radiol. 2018 Sep;28(9):3801–10.

63. HATAKEYAMA J, ONO T, TAKAHASHI M, ODA M, SHIMIZU H. Differentiating between Primary Central Nervous System Lymphoma and Glioblastoma: The Diagnostic Value of Combining 18F–fluorodeoxyglucose Positron Emission Tomography with Arterial Spin Labeling. Neurol Med Chir (Tokyo). 2021 Jun;61(6):367–75.

64. Gordon Y, Partovi S, Müller–Eschner M, Amarteifio E, Bäuerle T, Weber MA, et al. Dynamic contrast–enhanced magnetic resonance imaging: fundamentals and application to the evaluation of the peripheral perfusion. Cardiovasc Diagn Ther. 2014 Apr;4(2):147–64.

65. Nakajima S, Okada T, Yamamoto A, Kanagaki M, Fushimi Y, Okada T, et al. Differentiation between primary central nervous system lymphoma and glioblastoma: a comparative study of parameters derived from dynamic susceptibility contrast–enhanced perfusion–weighted MRI. Clinical Radiology. 2015 Dec 1;70(12):1393–9.

66. Lu S, Gao Q, Yu J, Li Y, Cao P, Shi H, et al. Utility of dynamic contrast–enhanced magnetic resonance imaging for differentiating glioblastoma, primary central nervous system lymphoma and brain metastatic tumor. European Journal of Radiology. 2016 Oct 1;85(10):1722–7.

67. Lin X, Lee M, Buck O, Woo KM, Zhang Z, Hatzoglou V, et al. Diagnostic Accuracy of T1–Weighted Dynamic Contrast–Enhanced–MRI and DWI–ADC for Differentiation of Glioblastoma and Primary CNS Lymphoma. AJNR Am J Neuroradiol. 2017 Mar;38(3):485–91.

68. Schob S, Meyer J, Gawlitza M, Frydrychowicz C, Müller W, Preuss M, et al. Diffusion–Weighted MRI Reflects Proliferative Activity in Primary CNS Lymphoma. PLoS One. 2016;11(8):e0161386.

69. Mulyadi R, Handoko H, Zairinal RA, Prihartono J. The Role of Pretherapeutic Diffusion–Weighted MR Imaging Derived Apparent Diffusion Coefficient in Predicting Clinical Outcomes in Immunocompetent Patients with Primary CNS Lymphoma: A Systematic Review and Meta–Analysis. Asian Pac J Cancer Prev. 2022 Jul;23(7):2449–57.

70. Xia W, Hu B, Li H, Shi W, Tang Y, Yu Y, et al. Deep Learning for Automatic Differential Diagnosis of Primary Central Nervous System Lymphoma and Glioblastoma: Multi–Parametric Magnetic Resonance Imaging Based Convolutional Neural Network Model. Journal of Magnetic Resonance Imaging. 2021;54(3):880–7.

71. Meyer HJ, Schob S, Münch B, Frydrychowicz C, Garnov N, Quäschling U, et al. Histogram Analysis of T1–Weighted, T2–Weighted, and Postcontrast T1–Weighted Images in Primary CNS Lymphoma: Correlations with Histopathological Findings–a Preliminary Study. Mol Imaging Biol. 2018 Apr;20(2):318–23.

72. Ahn SJ, Shin HJ, Chang JH, Lee SK. Differentiation between primary cerebral lymphoma and glioblastoma using the apparent diffusion coefficient: comparison of three different ROI methods. PLoS One. 2014;9(11):e112948.

73. Alexander AL, Lee JE, Lazar M, Field AS. Diffusion tensor imaging of the brain. Neurotherapeutics. 2007 Jul;4(3):316–29.

74. Toh CH, Castillo M, Wong AMC, Wei KC, Wong HF, Ng SH, et al. Primary Cerebral Lymphoma and Glioblastoma Multiforme: Differences in Diffusion Characteristics Evaluated with Diffusion Tensor Imaging. AJNR Am J Neuroradiol. 2008 Mar;29(3):471–5.

75. Feng A, Li L, Huang T, Li S, He N, Huang L, et al. Differentiating glioblastoma from primary central nervous system lymphoma of atypical manifestation using multiparametric magnetic resonance imaging: A comparative study. Heliyon. 2023 Apr 10;9(4):e15150.

76. Budde MD, Xie M, Cross AH, Song SK. Axial Diffusivity Is the Primary Correlate of Axonal Injury in the Experimental Autoimmune Encephalomyelitis Spinal Cord: A Quantitative Pixelwise Analysis. J Neurosci. 2009 Mar 4;29(9):2805–13.

77. Klawiter EC, Schmidt RE, Trinkaus K, Liang HF, Budde MD, Naismith RT, et al. Radial Diffusivity Predicts Demyelination in ex–vivo Multiple Sclerosis Spinal Cords. Neuroimage. 2011 Apr 15;55(4):1454–60.

78. Yamasaki F, Takayasu T, Nosaka R, Amatya VJ, Doskaliyev A, Akiyama Y, et al. Magnetic resonance spectroscopy detection of high lipid levels in intraaxial tumors without central necrosis: a characteristic of malignant lymphoma. J Neurosurg. 2015 Jun;122(6):1370–9.

79. Joshi A, Deshpande S, Bayaskar M. Primary CNS lymphoma in Immunocompetent patients: Appearances on Conventional and Advanced Imaging with Review of literature. J Radiol Case Rep. 2022 Jul 31;16(7):1–17.

ORIGINALAS NEBUS SIUNČIAMAS

VIEŠOJI ĮSTAIGA
VILNIAUS UNIVERSITETO LIGONINĖ
SANTAROS KLINIKOS

Vilniaus universiteto Medicinos fakulteto
Dekanui prof. D. Jatužiui
mf@mf.vu.lt

2024-04-29 Nr. SR-2959
Į 2024-04-16 Nr. GR-3632

julija.kondrotaite@mf.stud.vu.lt

DĖL MOKSLINIO TYRIMO

VšĮ Vilniaus universiteto ligoninės Santaros klinikos sutinka, kad Vilniaus universiteto Medicinos fakulteto VI kurso studentė **Julija Kondrotaitė** rengdama mokslinį darbą „Ne Hodžkino limfoma: radiologinė diagnostika ir literatūros apžvalga" būtų naudojami nuasmeninti prašyme pateikto paciento duomenys. Už studentei teikiamų duomenų apimtį ir konfidencialumo užtikrinimą atsakinga darbo vadovė J. Dementavičienė.

Konfidencialios informacijos naudojimas turi būti užtikrintas.

Direktorė valdymui Jolita Jakutienė

M. Skardžiūtė mingaile.skardziute@santa.lt