

Collis–Nissen plastikos metodas esant labai ilgam tarpui tarp stemplės galų

Collis-Nissen gastroplasty and fundoplication method for the very long gap esophageal atresia in children

Rūta Mačiulytė, Pranas Gurskas, Kęstutis Trainavičius, Milda Kaupienė

Vilniaus universitetas, Gastroenterologijos, nefrourologijos ir chirurgijos klinika, Vaikų chirurgijos centras, Santariškių g. 7, LT-08406 Vilnius, Lietuva

El. paštas: kestitis.trainavicius@vuvl.lt

Vilnius University, Department of Gastroenterology, Nefrourology and Surgery, Center of Pediatric Surgery, Santariškių Str. 7, LT-08406 Vilnius, Lithuania

E-mail: kestitis.trainavicius@vuvl.lt

Tikslas

Išanalizuoti stemplės plastikos modifikuotu *Collis–Nissen* metodu efektyvumą gydant vaikus dėl stemplės atrezijos esant labai ilgam tarpui tarp stemplės galų.

Medžiaga ir metodai

1996–2016 metais buvo gydytas 151 ligonis dėl stemplės atrezijos, iš jų 23 pacientams buvo ilgas tarpas tarp stemplės galų. Trims ligoniams buvo atlikta *Collis–Nissen* vėlyvoji stemplės plastika. Atokieji rezultatai analizuoti iš ambulatorinių kortelių.

Rezultatai

Trims berniukams, gimusiems 35 sav., 35 sav. ir 37 sav., per pirmąsias gyvenimo valandas buvo diagnozuota B, C ir C tipo stemplės atrezija. Du pacientai buvo operuoti pirmą gyvenimo parą, trečiasis – antrą. Visiems ligoniams buvo likviduotos tracheozofaginės fistulės, atliktos gastrostomijos, vienam – ir sigmostomija. Nustatyti labai ilgi tarpai (7 cm, 4 cm ir 6 cm) tarp stemplės galų. Stemplės auginimas vyko iki 7 mėn., 7 mėn. ir 4 mėn., kol buvo atlikta *Collis–Nissen* gastroplastika ir fundoplikacija. Visi pacientai patyrė ankstyvų ir vėlyvų komplikacijų: pasireiškė anastomozijų nesandarumas, mediastinitas, sepsis, randinė stemplės stenozė, tačiau atlikta remediastinotomija, tarpuplaučio drenavimas, stemplės bužavimas buvo sėkmingi. Visi pacientai gana greitai pradėti maitinti pro burną. Ligonių ambulatorinių kortelių įrašuose matyti, jog skundų pacientai neturi, maitinasi įprastai, apetitas geras.

Išvada

Collis–Nissen stemplės plastika – gera alternatyva kitoms rekonstrukcinėms stemplės operacijoms esant labai ilgam tarpui tarp stemplės galų.

Reikšminiai žodžiai: stemplės atrezija, labai ilgas tarpas tarp stemplės galų, *Nissen* fundoplikacija, *Collis* gastroplastika

Objective

The purpose of this study is to evaluate the modified Collis-Nissen gastroplasty and fundoplication method in children with a very long gap esophageal atresia.

Methods

During the period of 1996–2016 years there were 151 patients having esophageal atresia and 23 patients had a long gap esophageal atresia were treated in our hospital. 3 patients had a very long gap esophageal atresia and the Collis-Nissen late esophagoplasty were performed. The remote results were observed retrospectively from the outpatient charts.

Results

Three boys who were born at the gestational age of 35, 35 and 37 weeks within the first few hours were diagnosed having type B, C and C esophageal atresia. Two of these patients had surgeries on their first day and the third patient was operated on his second day. The closure of tracheoesophageal fistulas and gastrostomy were performed for all of these newborns, the sigmoidostoma – for one patient. They were diagnosed having a very long gap (diastasis at 7, 4 and 6 cm) esophageal atresia. Before the Collis-Nissen gastroplasty and fundoplication was performed, the esophagus was elongated till the patients were 7, 7 and 4 months old. All of the boys experienced early and late complications: anastomosis leaking, mediastinitis, sepsis, scarring stenosis have occurred, but remediastinotomies, drainages of mediastinum, dilatations of esophagus were successful. All three patients quickly were able to eat normally. Records in the outpatient charts show the boys having no complaints, eating well, having a good appetite.

Conclusion

Collis-Nissen esophagoplasty is a good alternative comparing with other surgical reconstructions when dealing with a very long gap esophageal atresia.

Key words: esophageal atresia, very long gap, Nissen fundoplication, Collis gastroplasty

Įvadas

Stemplės atrezija (SA) – tai įgimtas stemplės užakimas. Ji dažniausiai diagnozuojama kartu su tracheozofagine fistule. Iki šiol nėra žinomos tikslios ydos priežastys, todėl nėra ir specifinės prevencijos [1].

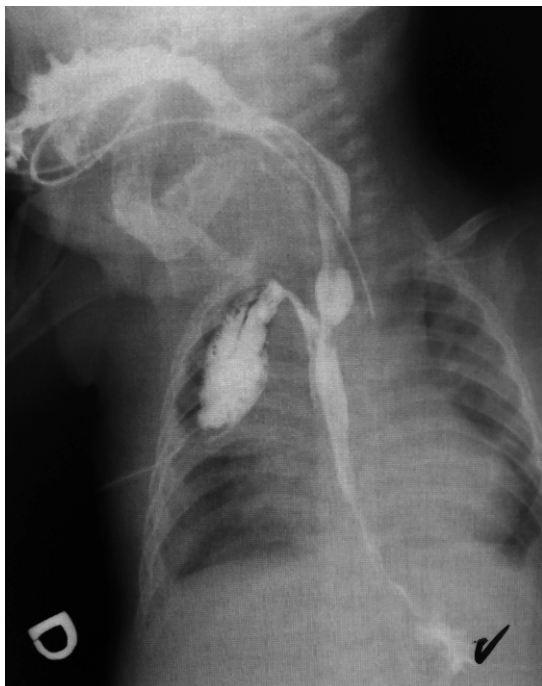
Operacijos metodas ir gydymo rezultatai labai priklauso nuo SA tipo ir gretutinių ydų. Daugiausia problemų iškyla esant ilgam (daugiau nei 2,5 cm) ir labai ilgam (daugiau nei 3,5 cm) tarpui tarp stemplės galų. Tokių naujagimių gydymo algoritmas, kai neįmanoma atlikti pirminės ankstyvosios stemplės plastikos, išlieka diskutuotinas [4, 6, 10]. Literatūroje yra aprašyta daug stemplės pailginimo būdų prieš atliekant pirminę vėlyvąją stemplės plastiką, taip pat stemplę pakeičiančių operacijų, kai stemplės pailginti visgi nepavyksta. Tačiau vieningai sutariama, jog sava stemplė yra geresnė už geriausią dirbtinę [12–15]. Mes pateiksime kūdikių gydymo naudojant modifikuotą *Collis–Nissen* stemplės plastikos metodą rezultatus esant labai ilgam tarpui tarp jos galų.

Klinikiniai atvejai

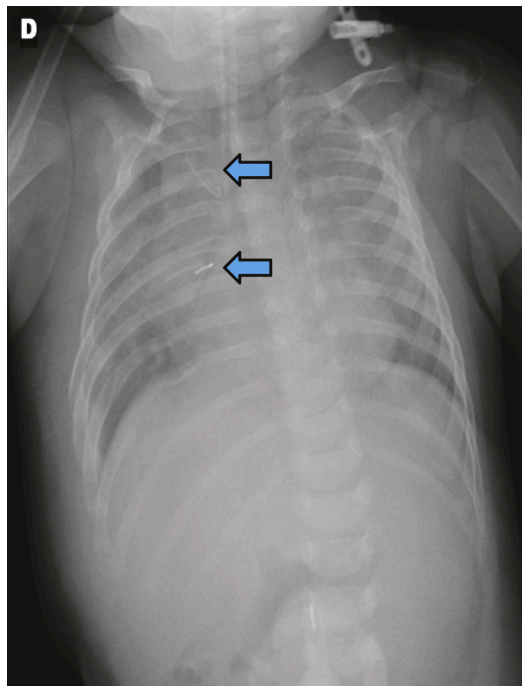
Pirmasis klinikinis atvejis. Vyriškosios lyties neišnešiotam naujagimiui, gimusiam 35 savaičių 2628 g svorio, diagnozuota B tipo stemplės atrezija (SA) – su

proksimaline tracheozofagine fistule (TEF). Kontrastinėje rentgenogramoje zondo galas matomas ties trečiuoju krūtininiu slanksteliu. Aptikta ir kitų vystymosi anomalijų: 13 porų šonkaulių, didžiosios smegenų jungties neišsivystymas, atvira ovalioji anga bei atviras arterinis latakas. Ligonis operuotas antrą gyvenimo parą: perrišta TEF ir atlikta gastrostomija. Tarpas tarp stemplės galų – 7 cm.

Trečią parą diagnozuotas peritonitas dėl gastrostomos nesandarumo, – skrandis papildomai fiksuotas, pooperacinė eiga buvo sklandi. Tolesnei slaugai ir auginimui pacientas perkeltas į vaikų ligų skyrių, dar vėliau kūdikį mama slaugė namuose. Ligonis maitintas pro gastrostomą, nuolat buvo išsiurbiamos seilės iš viršutinio aklinojo stemplės galo. Kai kūdikis sulaukė 3 mėnesių amžiaus, atlikta kontrastinė ezofagografija, buvo įvertintas atstumas tarp stemplės galų – jis buvo 5 cm. Nutarta kūdikį auginti toliau. Septynių mėnesių amžiuje per mediastinotomiją bei laparotomiją atlikta *Collis–Nissen* gastroplastika ir fundoplikacija bei stemplės plastika. Apatinis stemplės galas pailgėjo iki 8 cm. Šeštą pooperacinę parą diagnozuotas siūlių nesandarumas (1 pav.), mediastinitas ir sepsis. Atlikta remediastinotomija, drenuotas tarpuplautis. Stemplė sugijo, po kurio laiko berniukas pradėtas maitinti pro zondą, vėliau zondas pašalintas.



1 pav. Kontrastinė ezofagografija, matomas anastomozės nesandarumas



2 pav. Tiesinėje krūtinės ląstos rentgenogramoje matomi kontrastiniai žymekliai, rodantys 4 cm tarpą tarp stemplės galų

Dėl stemplės striktūros buvo atliekamas jos plėtimas. Berniuko, kuriam dabar yra 5 metai, šeima po kurio laiko emigravo į Skandinaviją. Nuo to laiko paciento būklė stebima vienoje iš šios šalies ligoninių.

Antrasis klinikinis atvejis. Vyriškosios lyties išnešiotam naujagimiui, gimusiam 37 savaičių 3150 g svorio, diagnozuota C tipo stemplės atrezija su distaline TEF. Zondas į stemplę įstumtas tik 10 cm. Konsultuotas genetikų, jam diagnozuotas VACTER sindromas. Pirmą gyvenimo parą pacientas operuotas: perrišta TEF, atlikta gastrostomija bei sigmostomija dėl išangės atrezijos. Nustatytas 6 cm tarpas tarp stemplės galų. Ligonis toliau gydytas stacionare, aktyviai siurbiant seiles iš viršutinio aklinojo stemplės galo. 2,5 mėnesio amžiuje vertinant atstumą tarp stemplės galų, rastas perforavęs apatinis stemplės galas. Atlikta remediastinotomija, susiūtas apatinis stemplės galas, drenuotas tarpuplautis, ligonis pasveiko. Kai berniukas sulaukė 4 mėnesių amžiaus, atlikta *Collis–Nissen* gastroplastika ir fundoplikacija bei stemplės plastika. Apatinis galas pailgėjo 5 cm. Penktą pooperacinę parą nustatytas anastomozės nesandarumas, mediastinitas, sepsis, besiformuojanti randinė stemplės stenozė. Paskirtas antibakterinis gydymas,

stemplė pradėta bužuoti. Šiuo metu berniukas (jam 4 metai) prižiūrimas vaikų globos namuose, jaučiasi gerai.

Trečiasis klinikinis atvejis. Vyriškosios lyties neišnešiotam naujagimiui, gimusiam 35 savaičių 2620 g svorio, diagnozuota C tipo SA su apatine TEF. Operuotas pirmą gyvenimo parą: atlikta dešinioji mediastinotomija, perrišta TEF, atlikta gastrostomija. Aortos lankas buvo dešinėje pusėje. Patikslintas tarpas tarp stemplės galų – jis buvo 4 cm (2 pav.). Trečią gyvenimo mėnesį vėl operuotas: atstumas tarp stemplės galų dar buvo didesnis kaip 3 cm, todėl buvo pritaikyta Fokerio stemplės ilginimo metodika. Po mėnesio apatinis stemplės galas prakiuro ir susiformavo tarpuplaučio abscesas, todėl buvo atlikta remediastinotomija, pūlinys drenuotas. Dar po 11 dienų iš burnos pradėjo siurbtis seilės su pieno priemaiša, todėl įtarta apatinio stemplės galo ir TEF rekanalizacija, vėl atlikta remediastinotomija, tarpuplautis drenuotas. Kadangi bronchopleurinė-efagokutaninė fistulė ilgą laiką savaime neužgijo, atlikta remediastinotomija, mobilizuotas apatinis stemplės galas ir suformuota apatinė ezofagostoma pakrūtinio srityje. Kūdikis buvo maitintas pro ezofagostomą, todėl gastrostoma užsiūta. Kai jis sulaukė 7 mėnesių amžiaus,

atlikta *Collis–Nissen* gastroplastika ir fundoplikacija, stemplės plastika. Apatinis stemplės galas pailgėjo 8 cm. Antrą parą po operacijos diagnozuotas pneumotoraksas, pleuros ertmė drenuota. Penktą parą po operacijos diagnozuotas anastomozės nesandarumas, mediastinitas. Po konservatyvaus gydymo stemplė sugijo. Dėl stemplės randinės stenozės anastomozės vietoje atliktas ilgalaikis jos plėtimas. Šiuo metu berniukui beveik 3 metai, jis nekosti, maistą ir skysčius ryja, apetitas geras.

Diskusija

J. E. Fokeris stemplės atreziją (SA) suskirstė į keturias grupes pagal tarpo ilgį tarp stemplės galų: trumpą (iki 1 cm), vidutinę (1–2,5 cm), ilgą (daugiau kaip 2,5 cm) ir labai ilgą (daugiau kaip 3,5 cm). Visi trys mūsų aprašyti pacientai turėjo labai ilgo tarpo stemplės atreziją. Šis SA variantas – labai reta įgimta anomalija, pasitaikanti 1 iš 70 000 naujagimių (palyginimui: ne tokio ilgo tarpo stemplės atrezijos dažnumas – 1 iš 3000–4000 naujagimių) [1].

Ligoniams, kurie turi labai ilgą tarpą tarp stemplės galų, t. y. >3,5 cm, negalima atlikti pirminės ankstyvosios stemplės plastikos [2]. Pagrindinis labai ilgo tarpo stemplės atrezijos gydymo metodas išlieka stemplę pakeičiančios operacijos: skrandžio transpozicija į krūtinės ląstą, stemplės formavimas iš skrandžio didžiosios kreivės (angl. *gastric tube*), stemplės plastika plonosios arba storosios žarnos segmentu [3]. Deja, šios operacijos yra labai trauminės, dažnos ankstyvosios komplikacijos: transplanto išemija, siūlių nesandarumas, striktūros. Dažnos esti ir vėlyvosios komplikacijos: transplanto vingiuotumas, rijimo sutrikimai, gastroezofaginis refluksas, pepsinės opos, malabsorbcija [2, 4, 5] ir tracheomaliacija [6]. Be to, estetiniai rezultatai vis dar nėra geri [2].

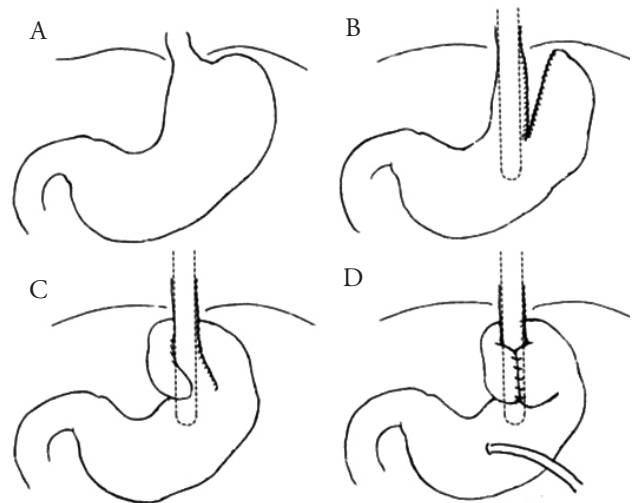
Taigi bendrai sutariama, kad vaiko sava stemplė yra geresnė už geriausią dirbtinę [1]. Todėl pastaraisiais metais daugiausia dėmesio kreipiama į vėlyvąją pirminę stemplės plastiką. Pirmosiomis gyvenimo dienomis siūloma tik perrišti TEF ir atlikti gastrostomiją maitinimui. Svarbu patikslinti atstumą tarp stemplės galų: kuo jis didesnis, tuo anastomozės siūlės labiau įtempiamos. Pagrindinis chirurgijos principas yra išvengti šio įtempimo, tad tebeieškoma būdų, kaip sumažinti atstumą tarp stemplės galų.

Nuo 1965 m. taikomi įvairūs stemplės ilginimo metodai: savaiminis stemplės augimas (pirmaisiais gyve-

nimo mėnesiais tarpas tarp stemplės galų linkęs mažėti, nes naujagimio stemplė auga greičiau negu krūtinės ląstą), proksimalinio galo ar abiejų galų (distalinio pro gastrostomą) ilginimas bužais, stemplės galų sutraukimas įleidus į juos elektromagnetus [3, 7]. Stemplę galima pailginti ir operacijos būdu: atliekant ezofagomiotomiją viršutiniame stemplės gale (A. Livaditis, 1973 m.), naudojant ekstratorakalinę daugiaetapę stemplės ilginimo techniką darant ezofagostomą (K. Kimura, 1994 m.), formuojant atverčiamą lopą viršutiniame stemplės gale (M. E. Gough, 1980 m.), ilginant nuolatiniu stemplės tempimu siūlais (J. E. Foker metodika). Po kelių mėnesių stemplei pailgėjus, atliekama vėlyvoji pirminė stemplės plastika sujungiant stemplę „galas su galu“.

Visiems mūsų aprašytiems pacientams buvo atlikta vėlyvoji pirminė stemplės plastika modifikuotu *Collis–Nissen* metodu. Nors įprastai šis metodas naudojamas gastroezofagiam refluksui esant trumpai stemplei bei įgimtai stemplės stenozei gydyti [8], jis gali būti taikomas ir SA su ilgu tarpu tarp stemplės galų gydyti (3 pav.).

Naudojant šį gastroplastikos ir fundoplikacijos metodą, svarbu ligonį tinkamai parengti operacijai, atlikti gastrostomiją maitinimui. Pagrindinis metodo privalu-



3 pav. *Collis–Nissen* stemplės plastikos metodas. **A** – stemplės perėjimo į skrandį vieta; **B** – panaudojant staplerį suformuojamas vamzdelis iš skrandžio mažosios kreivės (taip įmanoma pasirinkti norimą ilgį); **C** – atliekama fundoplikacija; **D** – atliekama anastomozė ir gastrostomija vaiko maitinimui. Toliau vamzdelis prakišamas pro diafragmos stemplinę angą ir atliekama anastomozė

mas – galimybė pasirinkti norimą ilgį naujai stemplei suformuoti. Visais trimis atvejais stemplės apatinį galą pavyko pailginti iki 8 cm. Tai atitinka ir literatūros duomenis [9]. Be to, nekrozės išsivystymo tikimybė dėl geros skrandžio kraujotakos yra reta. Nurodoma, kad atliekant kitas operacijas transplanto išemijos atvejų pasitaiko dažniau [10–12].

Nors visiems trimis ligoniams po vėlyvosios pirminės stemplės plastikos atsirado anastomozės nesandarumas, mediastinitas, sepsis, medicinos literatūroje pateikiami panašūs duomenys [1, 2, 13]. Vienam pacientui išsivystė randinė stemplės stenozė, tačiau po vėlyvosios pirminės stemplės plastikos, įvairių autorių duomenimis, ji būdinga net 31,3–100 % pacientų. Taip pat nurodoma, kad pasirinkus tokią gydymo taktiką dažniau atsiranda ir gastroezofaginis refliuksas (40–75 %) [2, 7, 14], tačiau mūsų pacientams atlikus *Nissen* fundoplikaciją šios komplikacijos pavyko išvengti. Visiems trimis pacientams buvo sėkmingai išplėsta stemplė. Literatūroje taip pat nurodomas tokių procedūrų reikalingumas [5, 15].

LITERATŪRA

1. Arul G, Parikh D. Oesophageal Replacement in Children. *Ann R Coll Surg Engl.* 2008; 90(1): 7–12.
2. Lima M, Destro F, Cantone N, Maffi M, Ruggeri G, Dòmini R. Long-term follow-up after esophageal replacement in children: 45-year single-center experience. *J Pediatr Surg.* 2015; 50(9): 1457–61.
3. Hunter CJ, Petrosyan M, Connelly ME, Ford HR, Nguyen NX. Repair of long-gap esophageal atresia: gastric conduits may improve outcome – a 20-year single center experience. *Pediatr Surg Int.* 2009; 25(12): 1087–91.
4. Holland AJA, Ron O, Pierro A, Drake D, Curry JI, Kiely EM, et al. Surgical outcomes of esophageal atresia without fistula for 24 years at a single institution. *J Pediatr Surg.* 2009; 44(10): 1928–32.
5. Loukogeorgakis S, Pierro A. Replacement Surgery for Esophageal Atresia. *Eur J Pediatr Surg.* 2013; 23(3): 182–90.
7. Beasley SW, Skinner AM. Modified Scharli technique for the very long gap esophageal atresia. *J Pediatr Surg.* 2013; 48(11): 2351–53.
8. Terry ML, Vernon A, Hunter JG. Stapled-wedge Collis gastroplasty for the shortened esophagus. *Am J Surg.* 2004; 188(2): 195–9.
9. Victor Bochkarev YKL. Short esophagus: How much length can we get? *Surg Endosc.* 2008; 22(10): 2123–7.
10. Bax NMA, Renterghem KMV. Ileal pedicle grafting for esophageal replacement in children. *Pediatr Surg Int.* 2005; 21(5): 369–72.
11. Burgos L, Barrena S, Andrés AM, Martínez L, Hernández F, Olivares P, et al. Colonic interposition for esophageal replacement in children remains a good choice: 33-year median follow-up of 65 patients. *J Pediatr Surg.* 2010; 45(2): 341–5.
12. Hamza AF. Colonic replacement in cases of esophageal atresia. *Semin Pediatr Surg.* 2009; 18(1): 40–3.
13. Hoffman MA, Stylianos S, Jacir NN. Technique of the transabdominal uncut Collis-Nissen fundoplication. *Pediatr Surg Int.* 1990; 5(6): 471–2.
14. Vasseur Maurer S, Estremadoyro V, Reinberg O. Evaluation of an antireflux procedure for colonic interposition in pediatric esophageal replacements. *J Pediatr Surg.* 2011; 46(3): 594–600.
15. Tannuri U, Maksoud-Filho JG, Tannuri ACA, Andrade W, Maksoud JG. Which is better for esophageal substitution in children, esophagocoloplasty or gastric transposition? A 27-year experience of a single center. *J Pediatr Surg.* 2007; 42(3): 500–4.
16. Strauss DC, Forshaw MJ, Tandon RC, Mason RC. Surgical management of colonic redundancy following esophageal replacement. *Dis Esophagus.* 2008; 21(3): E1–5.

Lyginant su kitomis stemplę pakeičiančiomis operacijomis, *Collis–Nissen* gastroplastika ir fundoplikacija leido išvengti transplanto vingiuotumo, pepsinių opų, rijimo sutrikimų [1, 2, 11, 16]. Vienam iš ligonių buvo nustatytas reabsorbcijos sutrikimas, kuris lėmė geležies stokos anemiją. Literatūroje malabsorbcijos sindromas dažnai aprašomas naudojant ir kitas rekonstrukcines stemplės operacijas [1].

Išvados

Pasirinkus *Collis–Nissen* gastroplastiką ir fundoplikaciją kaip vėlyvosios pirminės stemplės plastikos metodą, galima išsaugoti savą stemplę net ir esant labai ilgam tarpui tarp stemplės galų. Tai gera alternatyva kitoms rekonstrukcinėms stemplės operacijoms: pasirenkamas norimas ilgis, nekrozės išsivystymo tikimybė maža, iš anksto užkertamas kelias gastroezofaginiam refliuksui. Tačiau dažnai pasitaiko stemplės anastomozės nesandarumas. Vėlyvieji gydymo rezultatai yra geri.