VILNIAUS UNIVERSITETAS

MEDICINOS FAKULTETAS

Medicina

Medicinos fakultetas

Klinikinės medicinos institutas

Gastroenterologijos, nefrourologijos ir chirurgijos klinika

Matas Nenorta, VI kursas, 13 grupė

VIENTISŲJŲ STUDIJŲ MAGISTRO BAIGIAMASIS DARBAS

Didelių inkstų navikų gydymas inkstų funkciją tausojančiais metodais. Literatūros apžvalga ir klinikinio atvejo aprašymas

Treatment of Large Kidney Tumours With Methods That Preserve Kidney Function. Literature Review and Clinical Case Description

Darbo vadovas asist. Arnas Bakavičius

Klinikos vadovas prof. habil. dr. Kęstutis Strupas

Vilnius, 2025

Studento elektroninio pašto adresas: matas.nenorta@mf.stud.vu.lt

Turinys

SANTRUMPOS ... 3

SANTRAUKA ... 3

SUMMARY ... 4

ĮVADAS ... 5

DARBO TIKSLAS ... 6

LITERATŪROS APŽVALGA ... 6

Epidemiologija ... 6

Inkstų vėžio klasifikacija ... 8

Inkstų funkcijos svarba ... 8

Inkstų navikų gydymo taktikos ... 9

TNM stadijavimas ... 9

Įvadas į didelių inkstų navikų gydymo būdus ... 12

Nefronus tausojanti chirurgija. Indikacijos ir pacientų atranka ... 13

Priešoperacinis įvertinimas ... 13

Operacinė eiga ... 14

NTO efektyvumas dideliems (>4 cm) inkstų navikams ... 19

NTO taikymo tendencijos ... 19

Inksto rezekcijos įtaka pooperacinei inkstų funkcijai ir komplikacijų prevencijai ... 20

NTO palyginimas su radikalia nefrektomija ... 21

Robotinės technikos naudojimas NTO ... 24

Alternatyvūs inkstų funkciją tausojantys metodai. Abliacinė terapija dideliems inkstų navikams ... 25

Abliacinių procedūrų indikacijos, pasiruošimas procedūrai ... 26

Radiodažninė abliacija ... 27

Krioabliacija ... 29

Radiodažninė abliacija ir krioablacija – kuris metodas geriausias dideliems inkstų navikams? 30

Mikrobangų abliacija 31

Kiti alternatyvūs gydymo metodai 32

KLINIKINIS ATVEJIS 34

KLINIKINIO ATVEJO APRAŠYMAS 34

DISKUSIJA 36

IŠVADOS 37

LITERATŪROS SĄRAŠAS 38

SANTRUMPOS

AJCC - American Joint Committee on Cancer

AUA – American Urology Association

CSS – Cancer-specific survival

DNR – Deoksiribonukleorūgštis

EAU – European Urology Association

ECOG – Eastern Cooperative Oncology Group

GFG – Glomerulų filtracijos greitis

ICI – Imuninės sinapsės inhibitoriai

KT – Kompiuterinė tomografija

LIL – Letinė inkstų liga

MRT – Magnetinio rezonanso tyrimas

mTOR – Žinduolių rapamicino taikinys

NTO – Nefronus tausojanti operacija

NVI – Nacionalinis vėžio institutas

RNR – Ribonukleorūgštis

TKI – Tirozino kinazės inhibitoriai

TNM – Tumor Node Metastasis

UG - Ultragarsas

SANTRAUKA

Raktažodžiai: inksto navikas, nefronus tausojantis gydymas, inksto rezekcija, abliacija

Santrauka

Šiuolaikiniame pasaulyje vis augant diagnozuotų inkstų vėžio atvejų skaičiui atsiranda būtinybė naudoti tokius gydymo metodus, kurie būtų ne tik onkologiškai efektyvūs, tačiau ir nepablogintų paciento gyvenimo kokybės. Būtent dėl to aktualiu tampa nefronus tausojantis gydymas, kuris yra saugi ir efektyvi alternatyva radikaliai nefrektomijai, kuri yra lėtinės inkstų ligos rizikos veiksnys. Šiame baigiamajame darbe yra pateikiama išplėstinė literatūros apžvalga, aptarianti naujausią informaciją apie nefronus tausojančio gydymo klinikines, diagnostines bei gydymo ypatybes, ir tai iliustruojantis klinikinis atvejis. Didelių (>4 cm) inkstų navikų gydyme svarbu individualiai įvertinti paciento amžių, gretutines ligas ir funkcinę būklę, siekiant pasirinkti optimalų, inkstų funkciją tausojantį gydymo metodą. Nefronus tausojančios operacijos (NTO) (inksto rezekcija) rekomenduojamos ne tik T1a–T1b stadijos navikams, bet ir didesniems, jei tai leidžia naviko

lokalizacija ir chirurgo patirtis. Šios operacijos išsaugo geresnę inkstų funkciją ir sumažina lėtinės inkstų ligos riziką, tačiau yra techniškai sudėtingesnės. Alternatyvūs metodai, tokie kaip radiodažninė, krio- ar mikrobangų abliacija, taikomi pacientams, kuriems operacija būtų per daug rizikinga, tačiau jie yra tokie pat efektyvūs kontroliuojant onkologinį susirgimą, kaip ir inksto rezekcija. Klinikiniame atvejyje pateiktas krioabliacija gydytas T1b stadijos inkstų navikas pacientei, kuriai operacija buvo kontraindikuotina dėl gretutinio onkologinio susirgimo. Gydymas buvo sėkmingas, be komplikacijų, o rezultatai patvirtino šio metodo efektyvumą ir saugumą. Darbo išvados pabrėžia individualizuoto gydymo parinkimo svarbą ir įrodo, kad net ir dideliems inkstų navikams įmanoma išsaugoti inksto funkciją.

SUMMARY

Keywords: kidney tumor, nefron-sparing treatment, kidney resection, ablation

Summary

In the modern world, with the increasing number of diagnosed cases of kidney cancer, there is a need to use such treatment methods that would be not only oncologically effective, but also would not worsen the patient's quality of life. This is why nephron-sparing treatment is becoming relevant, as it is a safe and effective alternative to radical nephrectomy, which is a risk factor for chronic kidney disease. This thesis presents an extensive literature review, discussing the latest information on the clinical, diagnostic and treatment features of nephron-sparing treatment, and an illustrative clinical case. In the treatment of large (>4 cm) kidney tumors, it is important to individually assess the patient's age, comorbidities, and functional status to choose the optimal nephron sparing treatment method. Nephron-sparing surgeries (renal resection) are recommended not only for T1a–T1b stage tumors, but also for larger ones, if the tumor localization and surgical experience allow. They preserve better kidney function and reduce the patient's risk of chonic kidney disease, but are technically more complex. Alternative methods, such as radiofrequency, cryo- or microwave ablation, are used in patients for whom surgery would be too risky, however they are equally as effective controlling oncological illness as kidney resection. The clinical case presented is a T1b stage renal tumor treated with cryoablation in a patient for whom surgery was contraindicated due to concomitant oncological disease. The treatment was successful, and the results confirmed the effectiveness and safety of this method. The conclusions of the work emphasize the importance of individualized treatment selection and prove that even for large renal tumors, it is possible to preserve kidney function.

ĮVADAS

Inkstų vėžys yra liga, kurios paplitimas visame pasaulyje kasmet didėja. Spėjama, kad šia liga suserga apie 400 000 asmenų, o pasaulinis mirtingumas siekia 175 000 mirčių per metus (1). Dabartinės prognozės rodo, kad sergamumas ir toliau didės per ateinantį dešimtmetį. Pasauliniu mastu tai yra 12 dažniausia onkologinė liga. 2020 m. pasaulinis sergamumo pagal amžių standartizuotas inkstų vėžio dažnis (angl. *ASR*) buvo 4,6 atvejo 100 000 žmonių. Paplitimas tarp moterų ir vyrų skirtingas – ASR dažnis buvo didesnis vyrams (6,1 iš 100 000) nei moterims (3,2 iš 100 000) (1). Taip pat stebimas didesnis paplitimas šalyse, su didesniu žmogaus socialinės raidos indeksu (angl. *HDI*). Nacionalinio vėžio instituto (*NVI*) duomenimis, inkstų vėžys Lietuvoje 2017 metais sudarė 4 % visų navikų (2).

Inkstų navikai gali būti skirstomi pagal dydį į mažus (< 4 cm) ir didelius (> 4 cm), atsižvelgiant į naviko diametrą (3). Šis dydis yra svarbus bandant numatyti paciento prognozę. Patrick D. Guinan et al. publikacijoje atlikto pacientų analizę, kurių inkstų navikai buvo < 5 cm diametro. 5 metų išgyvenamumas bet kurios stadijos navikui siekė 65 % ir didėjant naviko dydžiui mažėjo (4). Didėjant vėžio stadijai ir jo dydžiui, pacientų išgyvenamumas mažėjo. Mažiausias 5 metų išgyvenamumas buvo stebimas IV stadijos >10 cm diametro navikams, kuris siekė 10 % (4).

Nuo tada, kai Robson et al. paskelbė savo publikaciją apie inkstų navikus ir jų gydymą, pagrindinis šios ligos gydymo metodas buvo radikali nefrektomija (5). Tačiau šiais laikais vis labiau priimtina ir dažniau taikoma operacija tampa inksto rezekcija, išsaugant dalį inksto ir jo funkciją (6). Istoriškai ši procedūra labiausiai būdavo priimtina pacientams su abipusiais inkstų navikais, sutrikusia inkstų funkcija ar pacientams su vienu inkstu, siekiant išvengti nuolatinės dializės poreikio (7). Taip pat inksto rezekcija yra apsvarstoma pacientams su Von Hippel-Lindou sindromu arba kai kontralateraliniui inkstui gresia pavojus dėl kitų ligų (8). Yra daug įrodymų, kad pacientų gydymas rezekcija yra pranašesnis už radikalią procedūrą. Tyrimų duomenimis, pacientų inkstų ir kardiovaskulinės sistemos geriau funkcionuoja, atlikus inksto rezekciją (9). Tačiau nors rezekcijos pagal tyrimus yra pranašesnės, šiais laikais daugelis chirurgų vengia atlikti šią procedūra ir renkasi radikalų variantą. Tam įtakos gali turėti tai, kad kurie urologai gali būti nusiteikę prieš inksto rezekcija, nes yra mažiau susipažinę su šiuolaikiniais šios procedūros metodais ir susirūpinę, kad kai kurie šios procedūros keliami techniniai iššūkiai padidins komplikacijų skaičių arba pablogins vėžio kontrolę (9). Toks susirūpinimas dėl onkologinių išeičių yra nepagrįstas, nes ne kartą buvo įrodyta, kad vėžio kontrolės požiūriu rezekcija atitinka radikalią inkstų masių gydymui. Susirūpinimas dėl padidėjusių komplikacijų po rezekcijų yra šiek tiek pagrįstas, nes literatūra šiuo klausimu prieštarauja. Kai kurie tyrimai rodo, kad inksto rezekcijos ir radikalios nefrektomijos komplikacijų dažnis yra panašus, kaip Lesage et al. atliktų tyrimų duomenimis, o kiti rodo, kad inksto rezekcijos

yra šiek tiek didesnis (10). Kai kuriais atvejais, kai dėl paciento gretutinių ligų ar amžiaus negalima taikyti chirurginio gydymo, alternatyva tam gali būti abliaciniai metodai. Dvi populiariausios procedūros – radiodažninė abliacija ir krioabliacija (11). Nors šie du metodai pagal AUA (Amerikos Urologų Asociacija angl. *American Urology Association*) ir EUA (Europos Urologų Asociacija angl. *European Urology Association*) gaires yra tik alternatyvūs, jie yra tokie pat saugūs ir efektyvūs, kaip anksčiau minėtos chirurginės operacijos (11–13).

Šio tyrimo metu bus vertinamos gydymo strategijos dideliems inkstų navikams, kuriems bus bandoma išsaugoti inkstų funkciją. Inkstų funkciją tausojantys metodai, tokie kaip inksto rezekcija ar abliacinės procedūros, ne tik užtikrina gerą onkologinę ligos kontrolę, bet taip pat geriau apsaugo pacientus nuo lėtinės inkstų ligos išsivystymo (14,15)

Šiame tyrime bus atlikta išsami literatūros apžvalga, siekiant įvertinti šių metodų veiksmingumą, saugumą ir ilgalaikius rezultatus. Be to, bus pateiktas klinikinis atvejis, iliustruojantis realų nefronus tausojančio metodo taikymą gydant didelį inkstų naviką. Palyginus galimus gydymo būdus, šioje disertacijoje siekiama pabrėžti pusiausvyrą tarp onkologinės kontrolės ir inkstų funkcijos išsaugojimo, prisidedant prie pagrįstų klinikinių sprendimų priėmimo.

DARBO TIKSLAS

Šis magistro darbas siekia įvertinti gydymo taktikas dideliems inkstų navikams, kuriems yra svarbu ligos kontrolė ir inkstų funkcijos išsaugojimas. Atliekant išsamią literatūros apžvalgą ir nagrinėjant klinikinį atvejį, šis darbas palygins nefronus saugančius gydymo būdus, tokius kaip dalinė nefrektomija ir abliacinės procedūros, su radikalia nefrektomija ir tarpusavyje, lyginant jų poveikį inkstų funkcijai, išgyvenamumui ir pooperacinėms komplikacijoms. Ši apžvalga sieks įvertinti efektyviausius metodus, minimalizuojant LIL išsivystymo galimybes, tuo pačiu užtikrinant gerą onkologinę ligos kontrolę.

LITERATŪROS APŽVALGA

Epidemiologija

Inkstų vėžys sudaro apie 4 % suaugusiųjų navikų Lietuvoje, o pasauliniu mastu yra dvyliktoje vietoje tarp dažniausių onkologinių ligų (1,2). Remiantis 2020 m. "*GLOBOCAN*" duomenimis, inkstų vėžys yra 12-toje vietoje pagal dažniausiai pasitaikančius onkologinius susirgimus – iš viso pasaulyje per pastaruosius penkerius metus užfiksuota apie 1,2 milijonų šios ligos atvejų (16). Kiti dažniausi onkologiniai susirgimai yra krūties, storosios žarnos ir prostatos navikai, kurių paplitimas siekia

atitinkamai 7,7, 5,2 ir 4,9 milijonų atvejų. Dažniau ši onkologija pasitaiko vyrams nei moterims – vyrams tai devintas, o moterims keturioliktas dažniausias onkologinis susirgimas (17). Analizuojant duomenis, numatomas šios ligos sergamumas taip pat augs (17). Ši liga taip pat pasižymi tuo, kad ekonomiškai labiau išsivysčiusiose šalyse fiksuojamas didesnis sergamumas, tačiau kartu ir geresni išgyvenamumo rodikliai. Šioms ekonomiškai išsivysčiusioms šalims priklauso Šiaurės Amerika, Australija ir Naujoji Zelandija, o taip pat ir Europa (18).

Lietuva priklauso tam regionui, kuriame labai dažnai pasitaiko inkstų vėžio atvejų (19). Li et al. atlikto tyrimo metu paaiškėjo, kad Lietuvos vyrai Europoje užima antrąją vietą pagal sergamumą inkstų vėžiu – tai siekia 17,6 atvejų 100 000 žmonių. Ši liga Europos vyrams dažniau pasitaikė tik Čekijoje – ten šia liga, anot šaltinio pateiktų duomenų, suserga 22,1/100 000 vyrų. Moterims ši liga diagnozuojama rečiau – Europoje Lietuvos moterys užima trečiąją vietą, o sergamumas yra per pus mažesnis, nei vyrų – suserga 8,1/100 000 moterų (19). Tokiam lytiniam pasiskirstymui įtakos gali turėti tai, kad inkstų vėžio rizikos veiksniai – rūkymas, nutukimas ir arterinė hipertenzija – dažnesni vyrų tarpe. Sergamumą tarp vyrų didėjimą, o tarp moterų mažėjimą, taip pat gali įtakoti tai, kad Lietuvoje vis didėja tabaką rūkančių, didelį antsvorį turinčių vyrų skaičius – tuo tarpu moterų, kurios rūko ir / ar turi viršsvorio, Lietuvoje mažėja (20). Lietuvoje tabaką, kuris yra daugelio onkologinių ligų rizikos veiksnys, rūko kas ketvirtas asmuo, vyresnis nei 15-os metų. Rūkymas labiau paplitęs tarp vyrų - kasdien rūko 40,3 % suaugusių Lietuvos vyrų ir 12,3 % moterų (21). Tai yra didžiausias lyčių skirtumas visoje Europoje. Padidėjęs sergamumas inkstų vėžiu Lietuvoje taip pat gali būti siejamas su dideliu arterinės hipertenzijos paplitimu bei vis dar nepakankamu šios ligos diagnozavimu tarp vyrų ir moterų (20,22). Nutukimo paplitimo augimas Lietuvoje yra glaudžiai susijęs su 2 tipo cukriniu diabetu, kas, naujausiais duomenimis, taip pat laikomas vienu iš inkstų vėžio rizikos veiksnių (23).

Atsižvelgiant į tai, kad inkstų navikų paplitimas Lietuvoje išlieka vienas dažniausių Europos sąjungoje, kyla būtinybė imtis prevencinių ir gydymo strategijų. Rizikos veiksniai, tokie kaip rūkymas, nutukimas (kartu ir 2 tipo cukrinis diabetas) ir arterinė hipertenzija, Lietuvoje vis dar labai paplitę, tad yra svarbu anksti identifikuoti rizikos grupių asmenis, kad jiems laiku būtų suteikta prieinama diagnostika ir gydymas. Šie demografiniai ir epidemiologiniai duomenys pabrėžia poreikį vertinti ne tik visuomenės sveikatos rodiklius, bet ir taikyti inkstų funkciją tausojančias gydymo strategijas, kurie padėtų sumažinti ilgalaikes komplikacijas bei pagerinti pacientų gyvenimo kokybę.

Inkstų vėžio klasifikacija

Pats dažniausias inkstų vėžio tipas yra inkstų ląstelių karcinoma, dar vadinama hipernefroma arba Gravitzo tumoru, ir sudarantis daugiau nei 90 % inkstų navikų. Kiti galimi tipai gali būti pereinamųjų ląstelių karcinomos inkstų geldelėse, kurios pagal klinikinę eigą primena šlapimo pūslės vėžį (24).

Histologiškai dažniausiai pasitaikantis inkstų navikų tipas yra šviesių ląstelių inkstų karcinoma (angl. *ccRCC*), kurios paplitimas sudaro 75 % visų pirminių inkstų vėžio atvejų. Papiliarinis ir chromofobinis yra du rečiau paplitę potipiai (25). Inkstų geldelių navikai sudaro apie 10 %. Nefroblastoma (Wilmso navikas) ir pirminė vaikų inkstų karcinoma sudaro apie 1,1 % visų inkstų navikų (26). Iki 10 % inkstų vėžiu sergančių pacientų pasireiškia būdingi klinikiniai simptomai, kuriuos sudaro hematurija, nugaros ar šono skausmas ar palpuojamas darinys pilvo srityje. Daugiau nei 60 % inkstų navikų nustatomi atsitiktinai atliekant įprastinį ultragarsinį tyrimą (27). Nepaisant pažangių vaizdinių diagnostikos metodų, apie 20–30 % visų pacientų diagnozuojama metastazavusi liga (27). Šiais laikais, vis atsirandant naujiems gydymo metodams, išgyvenamumas net ir esant metastazavusiai ligai, ilgėja. Zeng Y et al. atlikto tyrimo metu, kuriame dalyvavo 269 pacientai sergantys metastazavusiu inkstų vėžiu, vidutinis išgyvenamumas siekė 43,5 mėnesio (28). Tam daug įtakos turėjo plačiai naudoti pradėti tirozino kinazės inhibitoriai (angl. *tyrosine kinase inhibitors*, TKI), imuninės sinapsės inhibitoriai (angl. *immune checkpoint inhibitors*, ICI) ir žinduolių rapamicino taikinys (angl. *mammalian target of rapamycin*, mTOR), kurie buvo pradėti kaip pirmo pasirinkimo vaistai, gydant metastazavusią ligą (28). Taip pat pacientų išgyvenamumui nuspėti naudojami Heng kriterijai, kurie pagal 6 skirtingus kintamuosiuos nustato galimą paciento išgyvenamumą sergant metastatine liga ir padeda nuspręsti dėl tinkamo gydymo (29).

Inkstų funkcijos svarba

Inkstai organizme yra atsakingi už daugybę funkcijų, todėl net ir jų dalies išsaugojimas esant onkologinei ligai yra svarbus. Homeostazės palaikymas yra viena iš jų pagrindinių funkcijų, kurios metu iš kraujotakos yra pašalinami nereikalingi ar toksiški medžiagų apykaitos produktai, reguliuojamas vandens, elektrolitų ir šarmų-rūgščių balansas, kraujo spaudimas ir veikiant eritropoetiniui yra stimuliuojama eritropoezė (30).

Sutrikus inkstų veiklai kyla grėsmė LIL išsivystymui, kuri yra susijusi su kardiovaskulinėmis komplikacijomis ir padidėjusiu mirtingumu (31). Atliktų tyrimų metu yra nustatyta, kad blogėjanti inkstų funkcija koreliuoja su didesnė kardiovaskulinių įvykių rizika, tokių kaip infarktas ar insultas. Taip pat sunkėjant LIL, šių įvykių rizika taip pat didėja, o tai parodo inkstų funkcijos išsaugojimo svarbą (31).

Inkstų navikų gydymo taktikos

Gydant didelius inkstų navikus, dažnai pasirenkama agresyvi taktika – radikali nefrektomija, tačiau nors tai efektyviai pašalina navikinę masę, yra neišvengiamai sumažinama inkstų funkcija, kas gali privesti prie LIL ir su tuo susijusių komplikacijų. Būtent todėl yra svarbu taikyti tokias gydymo taktikas, kurios išsaugo kuo daugiau inkstų funkcijos, norint išvengti ilgalaikių pasekmių (32).

Nefronus tausojančios chirurginės operacijos, dar kitaip vadinamos inksto rezekcijomis, pastaruoju metu ypač išpopuliarėjo dėl galimybės sėkmingai ir efektyviai pašalinti naviką bei išsaugoti inkstų funkciją. Istoriškai radikali nefrektomija buvo pirmo pasirinkimo strategija gydant inkstų navikus, tačiau tai dažnai lemdavo suprastėjusią inkstų funkciją ir to galimas pasekmes, kurios glaudžiai susijusios su širdies ir kraujagyslių bei kitų sistemų funkcija (31,33).

2018 metais Janssen et al. atliktas tyrimas parodė, kad inksto rezekcijos gali būti sėkmingai ir efektyviai atliktos ne tik ant didelių (>4 cm), bet ir dar didesnių inkstų navikų (≥7 cm) (34). Pacientams, gydytiems inksto rezekcija, inkstų funkcija išliko geresnė nei tiems, kuriems atlikta radikali operacija (34). Taip buvo parodyta, kad inkstų parenchimos išsaugojimas turi didelę prasmę mažinant LIL išsivystymo tikimybę ir visas komplikacijas, kurias ji gali sukelti.

TNM stadijavimas

TNM (angl. *Tumor Node Metastasis*) klasifikacija, plačiai naudojama visame pasaulyje onkologinių ligų klasifikacijai ir stadijos nustatymui, taikoma ir inkstų navikams. TNM klasifikacija yra svarbi, nes ji padeda ne tik apibrėžti ligos išplitimo laipsnį, bet padeda įvertinti paciento gydymo galimybes ar paciento prognozę. T2-T4 stadijos navikai dažnai kelia didesnius iššūkius, nes pastarieji dažnai būna vietiškai ar sistemiškai išplitę, todėl jų valdymui tampa svarbūs metodai, kurie ne tik sugeba efektyviai pašalinti naviką, bet ir išsaugoti kuo daugiau inkstų funkcijos. Inkstų navikų klasifikacijai yra naudojami tokie kriterijai, kaip naviko dydis, peraugimas į veninę sistemą, inksto kapsulės peraugimas, antinksčių įtraukimas, toli navikiniai židiniai ar židiniai limfmazgiuose (35).

Šio darbo tikslas – aptarti didelių inkstų navikų gydymą, naudojant inkstų funkciją saugančius metodus. Pagal TNM klasifikaciją, dideli inkstų navikai yra priskiriami T1b, T2, T3 ir T4 stadijoms. TNM skirstymas:

- TX – pirminis navikas negali būti įvertintas.
- T0 – pirminiam navikui įrodymų nepakanka.
- T1 - navikas didžiausiu matmeniu yra ≤7cm ir yra apribotas inkstu, priklauso:
    - T1a - <4cm;
    - T1b – 4-7cm.

- T2 - >7cm, bet vis dar apribotas tik inkstu. Skirstomas į:
    - T2a – 7-10cm;
    - T2b - >10cm.
- T3 - navikas plinta už inksto ribų į pagrindines venas ar perinefrinį riebalinį audinį, bet nesiekia ipsilateralinio antinksčio ar Gerotos fascijos. Skirstomas į 3 pogrupius:
    - T3a - invazija į inksto veną / jos šakas ar perinefrinį riebalinį audinį (neperžengiant Gerotos fascijos);
    - T3b - navikas plinta į tuščiąją veną žemiau diafragmos;
    - T3c - navikas plinta į tuščiąją veną aukščiau diafragmos ar perauga jos sienelę.
- T4 - navikas perauga Gerotos fasciją ar perauga ipsilateralinius antinksčius (36).

N raide klasifikuojami ir vertinami limfmazgiai:

- NX – regioniniai limfmazgiai negali būti vertinami;
- N0 – regioniniuose limfmazgiuose metastazių nėra;
- N1 – metastazės regioniniuose limfmazgiuose (36).

Pagal M yra klasifikuojamos metastazės.

- M0 – metastazių iš pirminio naviko nėra;
- M1 – yra tolimos metastazės (36).

Pasaulyje yra naudojamos AJCC (angl. *American Joint Committee on Cancer*) 2018 metais publikuotos inkstų vėžio stadijavimo gairės, tačiau daugelis ekspertų išreiškia nesutarimus su esamomis gairėmis, nes prognozė, esant tai pačiai T ligos stadijai skirtingiems pacientams, ne visuomet būna vienoda. Todėl ekspertai kelia klausimus, ar reiktų redaguoti esamas gaires, kad pacientų prognozė ir gydymo taktikos pasikeistų ir taptų tikslesnės.

Neseniai Umberto Capitanio et al. atliktame tyrime naudojant duomenis iš stebėjimo, epidemiologijos ir galutinių rezultatų duomenų bazės nustatyta, kad vėžio kontrolė gali būti pažeista, kai didesni navikai yra paliekami aktyviam stebėjimui. Šioje populiacijos pagrįstoje kohortoje 10 metų vėžio specifinis mirtingumas nuo navikų <3 cm ir >3 cm diametru buvo 31,3 % ir 13,6 % atitinkamai (35). Tačiau chirurgija, kai navikas yra mažesnis nei 3 cm, dažnai laikoma pernelyg invazyviu gydymo metodu. Tokie pažeidimai dažniausiai būna gerybiniai arba kelia tik minimalią greito progresavimo riziką. Klinikiniu požiūriu reikėtų apsvarstyti esamą skirstymą, naudojant 3 cm ir 7 cm, kaip atskaitos taškus (35). Šie rezultatai pabrėžia, kad esamas požiūris į aktyvų stebėjimą gali būti netinkamas didesniems nei 3 cm navikams, nes padidėja su vėžiu susijęs mirtingumas. Taip pat svarbu iškelti poreikį tikslinti TNM sistemos klasifikavimą – turi būti aiškiau identifikuojamos pacientų grupės, kurioms aktyvus stebėjimas yra neefektyvus (35).

Taip pat kyla klausimų dėl TNM pT2 stadijos inkstų vėžio klasifikacijos. 2011 metais Sandra Waalkes et al. multicentrinio tyrimo metu nustatyta, kad išgyvenamumas tarp pT2a ir pT2b reikšmingai nesiskiria (p = 0,38). CSS (angl. *Cancer-specific survival*) 5 metų išgyvenamumas pT2a pacientams siekė 79 %, o pT2b stadijos – 74.1 %, todėl autorių nuomone pT2 stadijos subklasifikavimas į du skirtingus pogrupius, kaip siūlo naujausia TNM sistemos modifikacija, nesuteikia papildomos prognostinės informacijos (37). Tai leidžia manyti, kad T2 stadijos skirstymas į T2a ir T2b turi ribotą praktinę vertę prognozės požiūriu ir galimai reikėtų peržiūrėti tokio subklasifikavimo tikslingumą.

Keita Izumi et al. atlikta analizė, kurioje dalyvavo 787 pacientai, parodė, kad naviko plitimas į inksto sinuso riebalinį audinį turi daugiau neigiamos įtakos pacientų išgyvenamumui, nei plitimas į inkstus supantį riebalinį audinį, tačiau abu šie plitimai priskiriami pT3a stadijai (38). Šie duomenys parodo, kad net ir toje pačioje stadijoje esantys navikai gali skirtingai veikti pacientų išgyvenamumą, todėl kyla poreikis peržiūrėti ir tiksliau apibrėžti pacientų prognozei reikšmingus veiksnius TNM klasifikacijoje.

Giacomo Navara et al. multicentrinės studijos metu pastebėta, kad pacientai, su pT2b stadijos naviku, CSS buvo panašus į naujo pT3a stadijos CSS. Autoriai taip pat pabrėžia, kad tam įtakos galėjo turėti nedidelė pacientų grupė, turinti šias stadijas (sudarė 3 % visų analizuotų atvejų) (39). Taip pat Thomson et al. analizėje buvo pastebėta, kad pacientams, sergantiems pT3 RCC, tiesioginė antinksčių invazija buvo stipriai susijusi su didesniu su inkstų vėžiu susijusiu mirtingumu (RR = 2,11, p = 0,004), tačiau išgyvenamumas reikšmingai nesiskyrė tarp pT4 ir pT3 atvejų su antinksčių invazija (p = 0,490). Tarp pacientų, sergančių pT3b, ir kuriems nustatytas naviko trombas, pasižymėjo didesne mirties rizika nei tie, kurie trombo neturėjo (RR = 1,62, p < 0,001). Augimas į riebalinį audinį taip pat padidino su inkstų vėžiu susijusio mirtingumo riziką, palyginti su kitais pT3 atvejais be riebalinio audinio peraugimo (RR = 1,87, p < 0,001) (40). Šio tyrimo autoriai taip pat padarė išvadą, kad tiesioginis inkstų naviko plitimas į antinksčius turėtų būti perklasifikuotas į pT4, o ne pT3, siekiant pagerinti prognostinį tikslumą (40). Šių tyrimų rezultatai parodo TNM klasifikacijos ribotumą, nes tam tikros ligos stadijos, kaip T2b ar T3a pasižymi panašia prognoze, o vien tik naviko dydis ne visuomet atspindi tikrąjį ligos agresyvumą ar išgyvenamumo tikimybę. Taip pat niuansų rasta ir T3 poklasiuose - jie patys gali skirtis prognostine reikšme, nes antinksčių invazija yra siejama su didesniu mirtingumu. Visa tai turi paskatinti siūlymus peržiūrėti ir tikslinti TNM sistemą, kad būtų geriau įvertinamas klinikinis ligos sunkumas ir tiksliau nustatoma pacientų prognozė.

Įvadas į didelių inkstų navikų gydymo būdus

Inkstų vėžys yra vienas iš dažniausių urologinės sistemos navikų. 2017 metais Lietuvoje užregistruotas 691 inkstų vėžio atvejis, o tai sudarė 19,61 % visų urologinės sistemos navikų (iš viso - 3522 atvejai) (2). Atsižvelgiant į rekomendacijas, EAU T1b stadijos navikams kaip pagrindiniu gydymo metodu rekomenduoja inksto rezekciją, o labiau pažengusiems T2 stadijos navikams – radikalią nefrektomiją, tačiau ilgalaikėje perspektyvoje tokia intervencija gali turėti neigiamų pasekmių dėl visiško inksto pašalinimo, lemiančio likusios inkstų funkcijos sumažėjimą ir padidėjusią LIL riziką (12,31,41).

Pastaraisiais metais, tobulėjant chirurginiams gydymo metodams, vaizdiniams tyrimams ir pooperacinei priežiūrai, skiriama vis daugiau dėmesio inkstų funkcijos išsaugojimui, todėl nefronus tausojanti chirurgija tapo ypač aktuali (42). Nors radikali nefrektomija daugeliu atvejų vis dar laikoma gydymo standartu, tyrimai rodo, kad inksto rezekcija gali pasiūlyti panašias onkologines išeitis ir reikšmingai sumažinti LIL išsivystymo riziką (32). Be to, tyrimai taip pat rodo, kad inksto rezekcija, net ir esant T2 stadijos navikams (≥7 cm), gali būti perspektyvi alternatyva, ypač kai atliekama didelės apimties centruose, kur dirba patyrę chirurgai (43). Robotinių ir laparoskopinių technologijų taikymas dar labiau pagerino šios procedūros tikslumą, kas leidžia efektyviau pašalinti naviką išsaugant kuo daugiau sveiko inksto audinio (43). Chirurginių ir medicininių žinių pažanga lėmė tai, kad nefronus tausojančios operacijos tam tikrais atvejais vis dažniau laikomos pageidaujamu metodu, kuris ne tik užtikrina gerą onkologinę ligos kontrolę, bet taip pat išsaugo inkstų funkciją (43,44).

Nors chirurginis gydymas, kaip inksto rezekcija ar radikalus jo pašalinimas, išlieka pagrindiniu metodu, šalinti didelius inkstų navikus, tam tikrais atvejais jis gali būti susijęs su didele rizika ar tiesiog neįmanomas. Tiems pacientams, kuriems dėl gretutinių patologijų, amžiaus ar inkstų funkcijos sutrikimų chirurginis gydymas kontraindikuotinas, gali būti taikomi minimaliai invaziniai metodai, tokie kaip radiodažninė abliacija (angl. *RFA*), krioabliacija ir mikrobangų abliacija (angl. *MWA*) (45). Šie metodai leidžia sunaikinti navikinį audinį minimalios invazijos būdu, išsaugant maksimaliai daug funkcinio inksto audinio – tai ypač svarbu pacientams, kuriems reikalingas inkstų funkcijos tausojimas arba ribotas intervencijos mastas (46). Taip pat šios procedūros aktualios vyresniems pacientams, nes jie dažnai turi gretutinių susirgimų, dėl kurių chirurginis gydymas tampa neįmanomas ar net pavojingas paciento gyvybei (46). Nors paprastai šie metodai taikomi T1a stadijos inkstų navikams, vis daugiau atliktų tyrimų rodo, kad tai gali būti tinkamas pasirinkimas ir T1b stadijos navikams (46). Šių alternatyvių metodų klinikinė reikšmė, veiksmingumas ir taikymo galimybės yra vis plačiau nagrinėjamos šiuolaikinėje literatūroje, todėl toliau bus aptarti jų veikimo principai, indikacijos bei efektyvumas gydant didelius inkstų navikus.

Nefronus tausojanti chirurgija. Indikacijos ir pacientų atranka

Indikacijos NTO yra skirstomos į:

- Absoliučias, kai pacientui atlikus radikalią nefrektomiją, jis liktų be funkcionuojančių inkstų, dėl ko pacientui prireiktų neatidėliotinos dializės. Tai apima būkles, kai pacientams su inkstų vėžiu kontralateralinis inkstas yra pašalintas, yra išsivysčiusi įgimta kontralateralinio inksto agenezė ar sunkus kontralateralinio inksto funkcijos sutrikimas. Pacientams, sergantiems bilateraliniu sinchroniniu inkstų naviku taip pat yra indikuojama NTO – tokiais atvejais indikuojama inksto rezekcija bent viename inkste, o jei įmanoma – abiejuose. Jei įmanoma, pirmenybė teikiama dviejų etapų procedūrai, paprastai pirmiausia operuojant mažiau pažeistą inkstą. Tinkamai parinktas laikas leidžia išvengti laikinos dializės, jei pacientui pooperaciniu laikotarpiu prasidėtų ūminė kanalėlių nekrozė, o taip pat tai leidžia tinkamai pasiruošti kontralateralinio inksto operacijai (42);
- Reliatyvias, kai kontralateralinis vėžio nepaveiktas inkstas yra paveiktas būklių, kurios gali sutrikdyti jo veiklą ateityje, pavyzdžiui lėtinis nefritas, sisteminės ligos, tokios kaip arterinė hipertenzija, nefrosklerozė ar diabetas, nefrolitiazė, obstrukcinė uropatija, šlapimtakio refliuksas ir paveldimos inkstų vėžio formos ar kai yra rizika, kad ateityje likusioje inkstų parenchimoje gali išsivystyti onkologiniai pakitimai (42);
- Pasirenkamas, kai pacientai turi lokalizuotą unilateralinį inkstų vėžį, o kontralateralinis inkstas yra sveikas (42).

Atrinktiems pacientams, su pT2-pT3 stadijos navikais, buvo įrodytas lygiavertis onkologinis veiksmingumas tarp inksto rezekcijos ir radikalios nefrektomijos, naudojant atvirą arba laparoskopinį metodą (įskaitant aukšto Fuhrman laipsnio arba pT3 stadijos diagnozę operacijos metu), o funkciniai rezultatai atrodo geresni taikant konservatyvų chirurginį gydymą (47).

Anot Javier Gonzalez et al., pacientai, sergantys T2-T3 arba M1 ligos stadija ir esant hematurija, kuri rodo invaziją į surenkamąją inkstų sistemą, turėtų būti laikomi kandidatais inksto rezekcijai tik tada, kai tam yra absoliučios indikacijos. Ateityje reikalingi didesnės apimties tyrimai, siekiant patvirtinti šias išvadas ir nustatyti, ar inksto rezekcijos taikymas vietiškai pažengusiam nemetastazavusiam navikui gali būti laikomas pagrįstu pasirinkimu (42).

Priešoperacinis įvertinimas

Prieš atliekant inksto rezekciją dėl inkstų vėžio, reikalingas pasiruošimas. Svarbu surinkti detalią anamnezę, atlikti fizinį ištyrimą, laboratorinį ištyrimą, įskaitant kreatinino kraujyje kiekio nustatymą, kepenų funkcinius rodiklius ir šlapimo tyrimą, norint atmesti proteinurijos galimybę (42).

Vaizdiniai tyrimai atliekami tuo tikslu, kad būtų galima atmesti vietiškai pažengusio ar metastazavusio inkstų vėžio galimybę. Rutiniškai atliekama krūtinės rentgenografija, norint atmesti galimų metastazių plaučiuose galimybę, nes tai yra dažniausia inkstų vėžio išplitimo vieta (pagal Bianchi et al. atlikto tyrimo metu plaučių metastazės aptiktos 45,2 % atvejų) (48). Taip pat atliekama pilvo kompiuterinė tomografija. Priklausomai nuo klinikinės situacijos, gali būti atlikta kaulų scintigrafija, galvos ar krūtinės KT (42).

Inksto rezekcija techniškai yra sudėtingesnė procedūra, nei radikali nefrektomija, todėl prieš atliekant šią operaciją svarbu gerai įvertinti naviko ryšį su kraujagyslėmis, surenkamąja inksto sistema ir aplinkine inkstų parenchima. Dėl šios priežasties prieš operaciją reikalinga atlikti išsamius vaizdinius tyrimus. Tradiciškai arteriografija ir selektyvi inkstų venografija buvo naudojamos sudėtingais atvejais, pavyzdžiui esant dideliems ar centrinės lokalizacijos navikams, siekiant įvertinti venų nutekėjimą ir nustatyti intrarenalinę venų trombozę, tačiau šie metodai turi apribojimų atvaizduojant sudėtingas anatomines variacijas ir ryšius su aplinkiniais audiniais. Šiuolaikinės trimačio vaizdo rekonstrukcijos KT pagrindu leidžia sujungti angiografinius, venografinius ir urografinius duomenis į vieną vaizdą, taip suteikiant topografinį minkštųjų audinių anatomijos ir inkstų kraujagyslių medžio žemėlapį, dėl ko sumažėja invazinių vaizdinių tyrimų poreikis (49).

Kiti alternatyvūs vaizdiniai tyrimai, kurie gali būti naudojami ruošiantis NTO, yra MRT. Daugiafazis MRT yra ypač naudingas pacientams su inkstų nepakankamumu, kadangi išvengiama nefrotoksiškų jodo pagrindo preparatų, vartojamų prieš KT procedūras. Vis dėlto, remiantis naujausiais duomenimis, pacientams, sergantiems LIL, gali pasireikšti gadolinio sukeliamas nefrotoksiškumas ir ūminis inkstų nepakankamumas, todėl tokiais atvejais optimalus vaizdavimo metodas išlieka prieštaringas (50).

Inkstų masės biopsija anksčiau buvo retai atliekama dėl abejonių dėl jos diagnostinio tikslumo ir galimos naviko diseminacijos rizikos. Tačiau naujausi duomenys rodo, kad biopsija yra labai tikslus (>90 % jautrumas) tyrimo metodas su maža komplikacijų rizika (51). Dėl šios priežasties biopsija gali būti naudinga pacientams, sergantiems sunkiomis gretutinėmis ligomis, kai operacijos rizika yra didelė, bei esant netipinėms inkstų masėms, kurioms gali prireikti kitokio gydymo metodo (51).

Operacinė eiga

NTO, kaip ir kitoms inkstų operacijoms, svarbu užtikrinti, kad būtų įgyvendinta ankstyva kraujagyslių kontrolė, inkstų išemijos prevencija, visiška naviko ekscizija, tikslus surenkamosios inksto sistemos uždarymas, kruopšti hemostazė ir inkstų defekto uždarymas (42).

Pagrindinė prieiga, atliekant atvirą inksto rezekciją, dažniausiai būna ekstrapleurinis, ekstraperitoninis šoninis pjūvis per 11-ą arba 12-ą šonkaulius (52). Laparoskopinė procedūra taip pat

gali būti atliekama, tačiau nepakankami chirurgo įgūdžiai yra šios procedūros kontraindikacija (42). Kiti šios procedūros iššūkiai, kurie gali būti laikomi kontraindikacijomis, gali būti ankstesnė atvira to paties inksto operacija arba sudėtingas vidurinio poliaus navikas pacientams, kuriems reikia atlikti NTO (42). Transperitoninė prieiga dažniausiai taikoma navikams, esantiems priekinėje ar vidurinėje inksto dalyje, o retroperitoninė prieiga, nors ir sunkesnė dėl darbo erdvės apribojimų, suteikia pranašumą pasiekiant užpakalines ir posteromedialines mases (42,53).

Operacijos metu svarbu geras naviko identifikavimas, kas pabrėžia priešoperacinio vaizdinio įvertinimo svarbą (42). Operacijų metu gali būti naudojama UG technika, kad navikas būtų geriau vizualizuojamas. Kai kuriais atvejais, kai navikas yra intrarenalinėje pozicijoje, ši technika tampa ypač svarbi, kadangi tokiu būdu galima tiksliau atskirti jį nuo inksto parenchimos. Tai labiausiai aktualu pacientams, turintiems didelę riziką dėl paveldimų inkstų vėžio formų arba tiems, kuriems jau anksčiau buvo atliktos inksto operacijos (54).

Inkstų navikų gydymui labai svarbu yra naviko anatomijos aprašymas ir gydančio chirurgo patirtis, todėl yra naudojama R.E.N.A.L. nefrometrijos balų sistema, 2009 metais sukurta Alexander Kutikov ir Robert K. Uzzo (1 pav.). Ši balų sistema įvertina naviko spindulį (R – radius), egzofitinį išplitimą (E – exophytic, endophytic), artumą prie inkstų sinuso (N – nearness), priekinę / užpakalinę vietą ir vietą poliarinio kampo atžvilgiu (A – anterior / posterior), (L - location, priklausomai nuo to, kuriame poliuje (viršutiniame ar apatiniame) yra navikas), ir nustato NTO galimybę lokalizuotiems inkstų navikams (55). Nefrometrijos balų sistema pagrįsta 5 kritinėmis ir atkuriamomis solidinėmis inkstų navikų anatominėmis savybėmis. Iš 5 komponentų 4 įvertinami 1, 2 arba 3 balų skalėje, o 5-asis nurodo masės priekinę arba užpakalinę vietą, palyginti su transversaline inksto plokštuma (55).

1 pav.

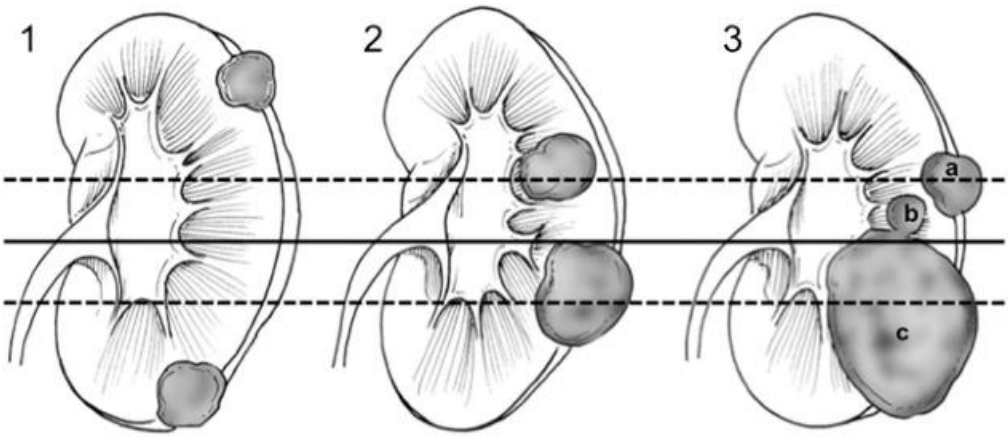

Acronym	Characteristic	1 point	2 points	3 points
(R)adius	Maximal diameter (cm)	≤4	>4 but <7	≥7
(E)ndophytic	Location of the tumor within the renal parenchyma	≤ 50%	> 50%	Completely endophytic
(N)earness	Relationship of the tumor to the collecting system or renal sinus (mm)	≥7	>4 but <7	≤4
(A)nterior / posterior	Transversal location of the tumor	No assigned score (*)		
(L)ongitudinal location (**)	Longitudinal location of the tumor (relationship of the tumor to the polar kidney lines)	Completely above or below the upper or lower polar lines, respectively	Tumor crosses polar line	>50% of mass is across polar line (a), mass crosses axial midline (b), mass is completely between the polar lines

(*) No points are given for this characteristic. The mass is assigned the descriptor "a" (anterior), "p" (posterior) or "x" (both or not defined)
(**) Suffix "h" is assigned if the tumor anatomically contacts the main renal artery or vein

R.E.N.A.L. Sistemos balų skaičiuoklė

Didesnė surinktų balų suma parodo sudėtingesnį atvejį, todėl chirurgai turėtų įvertinti savo chirurgines galimybes naudodami standartizuotus parametrus, tokius kaip R.E.N.A.L., kad būtų galima numatyti rezultatus taikant tam tikrą metodą ir apsvarstyti sudėtingų ar netinkamų gydymui atvejų siuntimą į labiau patyrusius centrus ir ten dirbančius chirurgus (42).

Norint sudaryti palankias sąlygas inksto rekonstrukcijai po jo rezekcijos, svarbu užtikrinti gerą prieigą ir visiškai mobilizuoti inkstą. Parenchiminiai riebalai aplink naviką turėtų būti paliekami virš jo paviršiaus, kadangi tai padeda efektyviai jį valdyti ekscizijos metu (42).

Nepriklausomai nuo taikomos operacijos technikos, naviko pašalinimas, esant bekraujam operaciniam laukui ir per ribotą išemijos laiką, o po to atliekant hemostazinį inksto susiuvimą, lieka pagrindiniu šios procedūros iššūkiu (56). Nors vis dar diskutuojama optimaliausio kraujagyslių

kontrolės metodo (t.y. arterijų, atskirų arterijų ir venų arba visiškos kraujagyslių kontrolės), laikina inkstų venos okliuzija taip pat rekomenduojama esant centriniams navikams (42). Nors didžiausias saugus išemijos laikas NTO metu išlieka diskutuotinas, autoriai Funahashi et al. nurodo, kad jų tyrimu metu šiltas išeminis laikas ≥25 min. sukėlė negrįžtamą žalą operuotiems inkstams, kuri po inkstus pasiskirstė difuziškai (57). Tai parodo, kad NTO gali sukelti daug žalos, todėl chirurgo patirtis atlikti visus procedūros žingsnius greitai ir efektyviai turi labai daug prasmės.

Kai kurie chirurgai, bandydami sumažinti intrarenalinės trombozės riziką kraujagyslių okliuzijos metu, naudoja sisteminę heparinizaciją (42). Siekiant apsaugoti inkstą nuo išeminio sužalojimo, pacientui prieš ir po okliuzijos galima skirti intraveninio manitolio, kuris padeda sumažinti patinimą ir skatina diurezę (42). Jei tikimasi, kad okliuzija truks ilgiau nei 30 minučių, galima naudoti vietinę hipotermiją, kuri gali pratęsti saugią išemiją iki trijų valandų (42). Šaldymas turi būti prasidėtas iš karto po užspaudimo ir būti tęsiamas mažiausiai 10 minučių, kol chirurginio lauko temperatūra sumažėtų 15–20°C prieš pašalinant naviką (42). Kadangi kraujagyslių užspaudimas gali sukelti išemijos-reperfuzijos pažeidimą, šio metodo reikia vengti (42).

Visgi, nors laparoskopinės inksto rezekcijos techniškai gali būti atliekamos navikams, esantiems viename inkste, tačiau atvira inksto rezekcija turėtų būti laikoma tinkamiausiu metodu tiems pacientams, kuriems yra didelė LIL rizika (58). Tais atvejais, kai pasitelkiama robotinė chirurgija, pooperacinė inkstų funkcija yra panaši į tą, kokia ji būna po laparoskopinių procedūrų, todėl galima atsižvelgti į panašius klinikinius rezultatus (31, 44). Vienas iš teorinių robotinės technikos pranašumų, palyginus su laparoskopija, yra tai, kad rekonstrukcijos metu siuvimas yra paprastesnis, o tai leidžia sutrumpinti išemijos trukmę (31, 45).

Pilnas navikinio audinio pašalinimas su aiškiu sveikos parenchimos kraštu yra pagrindinė šios technikos siekiamybė (42). Nepriklausomai nuo taikomo metodo, prieš užspaudžiant inksto vartų kraujagysles, turi būti parengtas rezekcijos planas, kad po naviko pašalinimo susidaręs defektas būtų pilnai matomas (42).

Naviko rezekcijos metu pageidautina suformuoti „valties formos“ defektą, nes ji palengvina gilų susiuvimą (42). Daugeliui inkstų navikų atvejų chirurgai in situ atlieka pleištinę arba segmentinę ekscziziją su plonu normalaus audinio kraštu (42). Autotransplantacija su ekstrakorporine rezekcija yra atliekama išimtinai retai. Ji skirta ypač dideliems ar sudėtingiems navikams (42). Remiantis naujausiais moksliniais duomenimis, vis dažniau yra akcentuojama naviko šalinimo technikos svarba, siekiant ne tik užtikrinti vietinę onkologinę kontrolę, bet ir bandant išsaugoti kuo daugiau funkcionalaus inkstų audinio, kas yra labai svarbu norint pagerinti pooperacinės inkstų būklės funkciją. Vis daugiau linkstama į tai, kad naviko šalinimas enukleacijos plokštumoje – tai yra naviko šalinimas palei natūralią jo ribą su sveiku audiniu – suteikia galimybę taikyti inksto rezekciją net ir

sudėtingesniais atvejais. Atvejai, kada tai gali būti aktualu, yra netaisyklingos formos navikai ar navikai, kurie yra glaudžiai susiję su šlapimo surenkamąja sistema (61–63).

Kai kuriais atvejais aplink naviką gali egzistuoti pseudokapsulė, todėl paprasta enukleacija gali palikti mikroskopinius naviko fragmentus, kas gali lemti naviko recidyvą. Tokiais atvejais chirurgas turi įvertinti, ar navikas buvo pašalintas pilnai esant užtektinam rezekcijos kraštui (42).

Patyrę chirurgai pripažįsta, kad esant dideliems ar sudėtingos lokalizacijos navikams, pavyzdžiui navikui esant inksto vartų srityje, enukleacija gali būti laikoma vienintele realia alternatyva radikaliai nefrektomijai. Šio metodo pranašumas yra tas, kad jis leidžia ne tik sumažinti riziką pažeisti svarbias inksto kraujagysles, tačiau taip pat sudaro palankias sąlygas inkstą tausojančiai renorafijai, kuri turi teigiamą poveikį pooperaciniam inkstų funkcijos atsistatymui (64).

Literatūros duomenimis, enukleacinė technika, kai atliekama patyrusio chirurgo, leidžia pasiekti neigiamus rezekcijos kraštus (t. y. pašalinamas visas navikas, nepaliekant navikinių ląstelių), o tai užtikrina patikimą vietinę ligos kontrolę bei gerus onkologinius rezultatus (64).

Nors recidyvai po inkstų rezekcijų yra reti (<5 % tarp šiuolaikinių inksto rezekcijos atvejų), vis tiek yra siekiama išvengti teigiamų rezekcijos kraštų (42). Tyrimai rodo, kad po inksto rezekcijos teigiami chirurginiai kraštai nustatomi 2–8 % pacientų, tačiau jų dažnį galima sumažinti užtikrinant optimalią naviko ir jo kraštų vizualizaciją. Šiam tikslui pasiekti galima pasitelkti intraoperacinį ultragarsą giliau esantiems navikams ir kraujagyslių užspaudimą (42,63,65,66).

Surinkimo sistemos komponentai, atliekant parenchimos pjūvį, gali būti randami centralizuotai (42). Kruopštus audinių preparavimas leidžia valdyti šias struktūras dar prieš jas atveriant, taip išvengiant jos įtraukimo į perisinusinius riebalus ir užtikrinant sandarų uždarymą, siekiant išvengti šlapimo fistulių susidarymo (42). Metilieno mėlis arba indigokarminas gali būti naudojami nustatyti surenkamosios sistemos įėjimą, tačiau šie metodai retai būna būtini, jei preparuojama atsargiai. Šlapimtakio stentai rekomenduojami tik tuomet, jei planuojama atlikti didelę rekonstrukciją (42).

Po visiškos naviko pašalinimo ir tinkamos hemostazės būtina atkurti likusį inksto audinį. Nepaisant pasirinktos technikos, svarbiausia yra pasiekti pakankamą kraštų susiuvimą, kad būtų išvengta kraujavimo atlaisvinus kraujagyslių spaustuką (67). Hemostazinių medžiagų naudojimas sumažina pooperacinių komplikacijų, tokių kaip pooperacinio kraujavimo ar šlapimo nutekėjimo tikimybę, taip sumažinant bendrų komplikacijų dažnį (42). Nors koaguliaciniai prietaisai gerai stabdo kraujavimą iš mažų kraujagyslių, jie negali sustabdyti stipraus kraujavimo. Vienintelė tinkama didesnių kraujagyslių kraujavimo stabdymo priemonė yra tiesioginis inksto susiuvimas arba inksto rekonstrukcija su atramomis, kurios veikia uždarant kraujagyslę, ją koaguliuojant ir atliekant tamponadą (68).

NTO efektyvumas dideliems (>4 cm) inkstų navikams

Istoriškai, standartinis inkstų cT1b ir didesnių navikų gydymo metodas buvo radikali nefrektomija (33). Tačiau chirurgijos ir diagnostikos metodų tobulėjimas lėmė tai, kad inksto rezekcija tapo pirmojo pasirinkimo metodu, ypač ankstyvosiose ligos stadijose (14). Pastaraisiais metais NTO vis dažniau atliekama ir >4 cm dydžio navikams – AUA siūlo šią procedūrą kaip alternatyvą radikaliai jos versijai, o EUA gairėse rekomenduojama atlikti inksto rezekciją >4 cm tik tada, kai tai yra techniškai įmanoma (12,13). Inksto rezekcijos svarbą AUA ir EUA ypač pabrėžia esant tokioms būklėms, kaip bilateraliniams navikams, iki operacijos esant suprastėjusiai inkstų funkcijai ir pacientui turint tik vieną inkstą (12,13). Inksto rezekcija leidžia išsaugoti daugiau funkcionuojančio inksto audinio, todėl geriau išsaugoma inkstų funkcija, dėl ko mažėja LIL išsivystymo galimybė. Nepaisant to, esant didesniems (>4 cm) inkstų navikams, gydytojai vis dar dažnai renkasi radikalią nefrektomiją, nes kyla abejonių dėl onkologinės ligos kontrolės po inksto rezekcijos, bei perioperacinių ir pooperacinių komplikacijų rizikos (14). Tačiau tam tikros perioperacinės ir pooperacinės komplikacijos gali būti sumažintos pasitelkus modernias chirurgines technikas – pvz., selektyvų kraujagyslių užspaudimą, pažangias hemostazės priemones bei robotinės chirurgijos metodus (42,67,68). Nors ilgą laiką pacientai, kurių inkstų navikai viršydavo 4 cm ribą, buvo siunčiami jo pašalinimui, šiais laikais vis labiau linkstama prie NTO, kurios, anot atliktų tyrimų, yra tokios pačios efektyvios onkologinei ligos kontrolei ir kai kurių tyrimų duomenimis nesukelia daugiau komplikacijų, nei radikalus inksto pašalinimas (69–71).

NTO taikymo tendencijos

2015 m. S. Alanee et al. atliko tyrimą, kuriame buvo analizuojamos 10 259 pacientų su T2 stadijos inkstų navikais gydymo tendencijos, naudojant vėžio instituto „*SEER*“ duomenų bazę. Jie nustatė, kad inksto rezekcijos atlikimo dažnis augo nuo 5,78 % 2001 m. iki 7,47 % 2011 m. Be to, inksto rezekcija buvo vis dažniau taikoma navikams, kurių dydis siekė 7–10 cm. Tačiau didesniems (>10 cm) navikams inkstų rezekcijos dažnis metams bėgant išliko gana mažas (72). Tokias tendencijas galėjo lemti tai, kad labai dideli inkstų navikai yra techniškai sudėtingi operuoti, o be to jie gali sukelti daugelį komplikacijų, todėl yra retai pasirenkami NTO.

Analizės duomenys parodė, kad rezekcijos ir radikalios nefrektomijos grupėse specifinis mirtingumas nuo vėžio nesiskyrė (HR 0,68; 95 % PI 0,50–0,94). Tai rodo, kad inksto rezekcija gali užtikrinti panašius onkologinės kontrolės rezultatus kaip radikali, net ir esant dideliems navikams, jeigu liga yra lokalizuota (72). Pacientų po inksto rezekcijos rezultatai onkologinei ligos kontrolei yra panašūs tiems, kuriems atlikta radikali nefrektomija, todėl ši procedūra tampa standartiniu gydymo

metodu cT1b stadijos navikams arba priimtina alternatyva pacientams, sergantiems cT2 stadijos navikais, ir esant tam tikromis aplinkybėmis (73).

Inksto rezekcijos įtaka pooperacinei inkstų funkcijai ir komplikacijų prevencijai

Radikali nefrektomija šiais laikais yra laikoma LIL rizikos veiksniu, kai ja gydomi maži inkstų navikai (74). Tačiau LIL nėra vienintelė inkstų komplikacija, kurią gali sukelti radikali nefrektomija – ši operacija taip pat gali sąlygoti ūminį inkstų pažeidimą ir ≥25 % sumažėjusį GFG (glomerulų filtracijos greitį) (75). Dėl sunkių inkstų komplikacijų kyla poreikis taikyti kitus metodus, tokius kaip NTO, kurie sumažina šių komplikacijų išsivystymo dažnį ir dėl to gerina gyvenimo kokybę.

Pierre Bigot et al. atliko retrospektyvią 168 pacientų analizę, siekdami įvertinti inksto rezekcijos poveikį inkstų funkcijai ir onkologinei ligos kontrolei (70). Vidutinis naviko dydis buvo 8 cm, o stebėjimo laikotarpis siekė vidutiniškai 30 mėnesių (70). Atliktame tyrime buvo pastebėta:

- Vidutinis GFG sumažėjo nuo 75,3 ml/min iki 67,66 ml/min per 25 mėn. stebėjimo laikotarpį (70).
- 5 metų bendrasis išgyvenamumas siekė 77,8 %, o specifinis išgyvenamumas be vėžio (CSS) – 84,75 % (70);
- Vietinis recidyvas nustatytas 8,7 % pacientų, o metastazės – 11,9 % (70);

Kaip ir minėta anksčiau, vienas iš pagrindinių priežasčių, kodėl NTO šiomis dienomis darosi tokios populiarios, yra galimybė išsaugoti inkstų funkciją ir išvengti to ilgalaikių komplikacijų, tokių kaip LIL. Sisteminės apžvalgos, atliktos Huang et al. duomenimis, inkstų funkcija, naudojant GFG formulę, buvo geresnė pacientams po inksto rezekcijos, nei po radikalios (95 % CI: 4,86, 11,04; $p < 0,00001$) (44). Inkstų funkcija su laiku suprastėjo abiejų grupių pacientams, tačiau ji išliko geresnė po inkstų rezekcijos - ΔGFG reikšmingai sumažėjo abiejose grupėse, tačiau pastarosios pacientams šis sumažėjimas buvo mažesnis (95 % CI: −13,15, −10,2; $p < 0,00001$) (44).

Taip pat stebimi daug mažesni pokyčiai serumo kreatininui atliekant inksto rezekciją, kuomet rodiklis pakyla 9,5 %, palyginus su 33 % po radikalios nefrektomijos (76). Taip pat keleto tyrimų duomenimis, inkstų funkcija reikšmingai suprastėja po atliktų inkstų rezekcijų. Kelių atskirų tyrimų duomenimis, vidutinis GFG sumažėjo nuo 92,1 ml/min ir 65 ml/min iki atitinkamai 81 ml/min ir 55 ml/min ($p = 0,003$) (71,77). Pastebėta, kad taip pat būna serumo kreatinino padidėjimas – stebima vidutinė jo koncentracija prieš operaciją buvo 1,16 (±0,3) mg/dL, o paskutinio apsilankymo metu išaugo iki 1,26 (±0,5) mg/dL. Galima daryti išvadas, kad intervencija turi reikšmingą poveikį inkstų funkcijai, todėl yra svarbu atidžiai įvertinti pacientų būklę ir apsvarstyti ilgalaikius gydymo rezultatus.

F. Becker et al. atliko panašų tyrimą dviejose Vokietijos ligoninėse, kuriame taip pat nustatė, kad inkstų rezekcija reikšmingai sumažina inkstų funkcijos praradimą (71). Priešoperacinis GFG vidutiniškai siekė 92,1 ml/min, o po operacijos sumažėjo iki 81 ml/min. Be to tyrėjai taip pat nustatė, kad didesnių inkstų navikų buvimas buvo susijęs su didesne komplikacijų rizika (71).

Dar viena dažna komplikacija, pasitaikanti po radikalių nefrektomijų, yra ūminis inkstų pažeidimas. Kim et al. atliktuose tyrimuose parodoma, kad taikant NTO ši komplikacija pasitaiko 1,8 % operuotų pacientų, tuo tarpu radikalios nefrektomijos grupėse – net 33,4 % atvejų (75,78). Tame pačiame tyrime LIL dažnis taip pat skyrėsi inkstų rezekcijos ir radikalios nefrektomijos grupėse. LIL daug dažniau pasitaiko pacientams, po pilno inksto pašalinimo (55,7 % atvejų), nei po inksto rezekcijos (6,2 % atvejų). Taip pat pacientams, kuriems buvo atlikta radikali nefrektomija, inkstų funkcijos sumažėjimo rizika po 1 metų buvo ≥25 % didesnė nei tiems, kuriems buvo atlikta inkstų rezekcija (75). Lėtinis inkstų funkcijos pablogėjimas taip pat daug dažnesnis po radikalios nefrektomijos. Mühlbauer et al. atliktame tyrime dviem trečdaliams visų pacientų LIL stadija buvo ≥3 paskutinio stebėjimo metu, 73 % radikalios ir 41 % inksto rezekcijos grupėse (p = 0,005) (79) Tappero et al. atliktame tyrime inkstų funkcija po radikalios nefrektomijos progresavo iki LIL 65 % pacientų, tuo tarpu inkstų rezekcijos grupei – 38% (78). Remiantis šiais tyrimais galima teigti, kad inkstų veikla po operacijos ir ilgalaikėje perspektyvoje išlieka geresnė pacientams po inkstų rezekcijų, palyginus su radikalia nefrektomija. Siekiant išvengti inkstų funkcijos pablogėjimo ir su tuo susijusio pacientų mirtingumo pavojaus reikia stengtis tausoti inkstus net ir esant dideliems inkstų navikams, kai tai techniškai įmanoma ir onkologiškai saugu.

Retrospektyvių tyrimų duomenimis, kompensacinė hipertrofija neoperuotame sveikame inkste atsiranda po 1-4 savaičių po inksto rezekcijos, o pilnas prisitaikymas prie inkstų funkcijos įvyksta praėjus 3 mėnesiams po operacijos. Remiantis tokiais rezultatais, inkstų funkciją reikėtų stebėti tris mėnesius po inksto rezekcijos, kad būtų galima išvengti tolesnio inkstų pažeidimo (75).

Tokie tyrimų rezultatai leidžia daryti išvadas, kad pagrindinė NTO esmė – inkstų funkcijos išsaugojimas – yra tikrai įgyvendinama, taip pat užtikrinant onkologinę ligos kontrolę ir minimalizuojant tokias inkstų komplikacijas, kaip ūminį inkstų pažeidimą ar LIL.

NTO palyginimas su radikalia nefrektomija

Ilgą laiką inkstų vėžio gydymui pagrindiniu gydymo metodu dideliems (>4 cm) ir pažengusiems navikams buvo laikoma radikali nefrektomija, kurios dėka visas navikas gali būti pilnai ir saugiai pašalintas (33). Tačiau nors tai yra efektyvus gydymo būdas, jis gali tapti pavojingas, nes pilnai pašalinus inkstą didėja pooperacinio inkstų nepakankamumo, kraujavimo, infekcijos ir kitų lydinčių ligų rizika (80). Vis daugiau atliktų tyrimų parodo, kad inksto rezekcija gali ir turi būti taikoma

tokiems atvejams, nes ji leidžia išsaugoti dalį funkcinio inkstų audinio, o taip pat yra tokia pat saugi procedūra, kaip ir radikali nefrektomija, esant pakankamiems chirurgo įgūdžiams ir naudojant veiksmingą techniką (10). Nors jau dabar inksto rezekcija yra auksinis standartas pacientams, sergantiems cT1b stadijos inkstų vėžiu, ši procedūra tampa vis populiaresnė cT2 ir vėlyvesnių stadijų navikams (72).

Bendrai didesnis pooperacinių komplikacijų dažnis yra stebimas inkstų rezekcijos grupėms, palyginus su radikalia nefrektomija (44,81). Chebbi et al. atliktas lyginamasis tyrimas nustatė, kad rezekcijos komplikacijos pasitaiko daug dažniau, nei radikalios nefrektomijos metu (50,0 % ir 18,1 % atitinkamai). Tyrimo autoriai išskyrė, kad dažniausios inkstų rezekcijos komplikacijos būna hemoragijos arba susidarančios šlapimo fistulės (82).

Inksto rezekcija yra sudėtingesnė procedūra, kuri reikalauja daugiau laiko atlikti, todėl pačios procedūros metu pacientai netenka daugiau kraujo, nei radikalios metu, tačiau hospitalizacijos laikotarpis reikšmingai nesiskiria (44). Nors inksto rezekcija turi pranašumų prieš radikalią nefrektomiją, tačiau reikia atsižvelgti į galimus komplikacijų padidėjimo aspektus, kurie gali būti susiję su ilgesne operacijos trukme ir kraujo netekimu. Taip pat reikia paminėti, kad kiti tyrimai, pvz., Becker et al. nustatė, kad komplikacijų dažnis išlieka panašus (71).

Tokios pooperacinės komplikacijos kaip urinomos ar arterioveninės fistulės pasitaiko šiek tiek rečiau po inksto rezekcijų, tačiau tam reikšmės gali turėti tai, kad techniškai sudėtingesni navikai dažniau yra operuojami radikaliai (79). Nors radikali nefrektomija siejama su mažesne perioperacinių komplikacijų rizika, tačiau inksto rezekcija ilgalaikėje perspektyvoje yra daug pranašesnė (14,72,76,82);

Tačiau net ir dabar kartais kyla neaiškumų, nes dauguma tyrimų, atliktų apžvelgiant inkstų rezekcijas dideliems inkstų navikams, turi savų trūkumų – juose dažnai lyginami skirtingų histologijų navikai, ar kartais net gerybiniai augliai, kas savaime apsunkina rezekcijos ir radikalios nefrektomijos palyginimo galimybes (82).

Anot mokslinių šaltinių, inksto rezekcija gali būti tinkama alternatyva radikaliai nefrektomijai, net ir esant dideliems inkstų navikams, tačiau navikas turi būti lokalizuotas ir neturi būti stebima invazijos į aplinkinius audinius (14,72).

Lyginant šių dviejų metodų onkologinius rezultatus literatūroje nėra vieningos nuomonės dėl inksto rezekcijos ir radikalios nefrektomijos poveikio bendram ir specifiniam išgyvenamumui. Breu et al. tyrimų metu nenustatyta reikšmingo skirtumo tarp šių dviejų metodų specifiniam ir bendram išgyvenamumui (83). Panašias išvadas pateikė Kopp et al. analizuodami 202 pacientų kohortą – jų tyrime 5 metų bendro išgyvenamumo rodikliai po inksto rezekcijos ir radikalių nefrektomijų atitinkamai siekė 80,0 % ir 83,0 %, o PFS (angl. *Progression-Free Survival*) – 69,8 % ir 79,0 % (14).

Panašūs onkologiniai rezultatai aprašomi ir kituose tyrimuose, pavyzdžiui, 3 metų išgyvenamumo rodikliai po inksto rezekcijos siekė 95,4 %, o po radikalios nefrektomijos – 86,1 % (69). Remiantis pastaraisiais tyrimais galima teigti, kad inksto rezekcija gali užtikrinti panašią onkologinę ligos kontrolę kaip ir radikali šios procedūros versija net ir cT2 stadijos navikams, o kai kurias atvejais inksto rezekcija yra siejama su geresniu bendru išgyvenamumu, tačiau yra ir tam prieštaraujančių tyrimų (69). Be to, inksto rezekcijos taikymas dideliems navikams kelia papildomų iššūkių: didesni navikai gali turėti aukšto laipsnio (Fuhrman III–IV) histologines savybes arba plisti į perinefrinį riebalinį audinį (pT3a), o tai gali padidinti ligos atkryčio riziką (84).

Visgi, kai kuriuose naujesniuose tyrimuose pastebimas ženkliai lėtesnis ligos progresavimas pacientams po inksto rezekcijos. Šiems rezultatams įtakos galėjo turėti tai, kad R.E.N.A.L. balas buvo aukštesnis radikalios nefrektomijos grupėse, kas reiškė sudėtingesnius ir didesnius navikus, ir tai galėjo lemti blogesnę šių pacientų prognozę. Šiuos duomenis patvirtina ir Kopp et al., kurie nustatė, kad R.E.N.A.L. balas gali būti prognostinis veiksnys inkstų vėžio atveju, ypač pacientams, sergantiems cT2 stadijos navikais (14,55,82). Radikalia nefrektomija dažniausiai operuojami sudėtingi atvejai, kurie gali turėti įtakos pacientų išgyvenamumui ir onkologinei ligos kontrolei (79). Sudėtingesniais atvejais, kai operuojami cT3 stadijos navikai, onkologinė ligos kontrolė ir pacientų išgyvenamumas mažai skiriasi tarp radikalios ir inksto rezekcijos grupių (85). Inksto rezekcija taip pat gali būti susijusi su daug geresniu bendru išgyvenamumu, lyginant ją su radikalia procedūra (86). Geresnis bendras išgyvenamumas siejamas su išsaugota inkstų funkcija, kuri yra įmanoma tik atlikus inksto rezekciją, o tai yra glaudžiai susiję su sumažėjusia inkstų ir širdies ir kraujagyslių sistemų komplikacijų rizika (87). Tačiau tyrimo autoriai taip pat pabrėžia, kad atrankos šališkumas galėjo turėti įtakos šiems rezultatams, nes radikalia nefrektomija operuotiems pacientams buvo didesnis piktybinių navikų išplitimas, o tai galėjo turėti įtakos onkologiniams rezultatams. Nepaisant to, net ir pakoregavus naviko dydį, histologiją ir laipsnį, rezekcija ir toliau rodė žymiai geresnį bendrą išgyvenamumą pacientams, sergantiems cT2 inkstų navikais, lyginant su radikalia nefrektomija (81).

Inkstų funkcija yra artimai siejama su kardiovaskuline funkcija. Radikalios nefrektomijos yra susijusios su mažesniu pooperaciniu GFG ir didesne širdies ir kraujagyslių įvykių rizika, palyginti su inksto rezekcijomis. Ilgalaikės to komplikacijos gali būti anemija, aukšta apolipoproteinų koncentracija kraujyje, kairiojo skilvelio hipertrofija, arterijų kalcifikacija ar endotelio disfunkcija (88).

Chebbi et al. taip pat pastebėjo, kad yra matomas reikšmingas skirtumas tarp grupių, atsižvelgiant į jų teigiamų chirurginių kraštų dažnį – jis buvo didesnis inkstų rezekcijų grupėje (82). Nors kai kurie tyrimai gali rodyti didesnę vietinio atkryčio riziką šiems pacientams, kas gali kelti klausimų dėl inksto

rezekcijos tinkamumo cT2 stadijos navikams, Chebbi et al. tyrime po rezekcijos vietinių atkryčių nenustatyta.

Literatūros duomenys rodo, kad inksto rezekcija gali būti saugi ir onkologiškai efektyvi alternatyva radikaliai nefrektomijai ne tik gydant cT1b, bet ir gydant cT2 stadijos inkstų navikus. Nors šis metodas susijęs su didesne technine rizika ir komplikacijų dažniu, jis leidžia išsaugoti inkstų funkciją, kas ilgainiui gali lemti geresnį bendrą išgyvenamumą. Dėl šios priežasties, esant tinkamai pacientų atrankai ir patyrusiam chirurgui, inksto rezekcija turėtų būti svarstoma kaip prioritetinė taktika pacientams, kuriems svarbu išlaikyti inkstų funkciją. Šis metodas yra ypač aktualus pacientams, turintiems vienintelį funkcionuojantį inkstą ar jau esamą inkstų funkcijos nepakankamumą (77).

Robotinės technikos naudojimas NTO

Pastaraisiais dešimtmečiais vis populiarėjant robotinei chirurgijai, vis dažniau kyla klausimas, ar ji veikia tik pačio chirurgo naudai, ar ir paciento? Atlikti tyrimai rodo, kad inkstų rezekcijoms atlikti robotinė chirurgija darosi vis svarbesnis įrankis. Robotinė chirurgija leidžia pašalinti navikus su itin dideliu preciziškumu į pašalintą zoną įtraukiant kuo mažiau sveiko inkstų audinio (89). Remiantis moksliniais šaltiniais, teigiamų chirurginio pjūvio kraštų dažnis gali varijuoti navikams po nefrektomijos, kurie yra didesni nei 7 cm (89). Tai priklauso nuo naviko dydžio, lokalizacijos ir chirurgo parinktos operacijos technikos. Nors dalis šaltinių nurodo galimai didesnę teigiamų kraštų tikimybę atliekant sudėtingas operacijas, nepriklausomai nuo operacijos pobūdžio šis rodiklis dažnai išlieka normos ribose (89). Komplikacijų rizika tokiais atvejais išlieka reikšminga, tačiau klinikiniuose tyrimuose pastebima, kad net sunkiausiais inkstų navikų atvejais komplikacijų dažnis gali išlikti panašus, kaip ir operuojant smulkesnius navikus (89).

Multicentrinių tyrimų duomenimis robotinės operacijos, palyginti su laparoskopinėmis ar atviromis, padeda sumažinti ūminio inkstų pažeidimo ir pooperacinių komplikacijų skaičių (89,90). Veccia et al. atlikto tyrimo metu taip pat parodyta, kad robotinė chirurgija yra saugesnė alternatyva vyresniems pacientams, nei laparoskopinė chirurgija (91). Robotinės chirurgijos pranašumai, lygintinai su atvira chirurgija, apima:

- Trumpesnis hospitalizacijos periodas;
- Mažesnis pakartotinio stacionarizavimo poreikis;
- Tikslesnė naviko ekscizija (92).

Nors robotinė inksto rezekcija gali būti susijusi su šiek tiek dažnesnėmis komplikacijomis, lyginant ją su robotine radikalia nefrektomija, rimtų komplikacijų dažnis reikšmingai nesiskiria (91).

Be to, ši technika užtikrina geresnę pooperacinę inkstų funkciją, o tai ilgainiui gali lemti geresnį bendrą pacientų išgyvenamumą (91).

Remiantis šiais literatūros duomenimis, robotinė chirurgija yra efektyvus ir preciziškas metodas inkstų navikų gydymui, užtikrinantis tikslesnę naviko ekscziją, nei operuojant laparoskopiškai. Ši technika pasižymi saugumu ir vyresniems pacientams, kai siekiama onkologinės ligos kontrolės ir geresnio bendro išgyvenamumo, kartu sumažinant ūmių pooperacinių inkstų komplikacijų riziką.

Alternatyvūs inkstų funkciją tausojantys metodai. Abliacinė terapija dideliems inkstų navikams

Didėlė dalis inkstų navikų šiais laikais yra diagnozuojami ankstyvose, cT1a ar cT1b, stadijose. Inkstų navikai taip pat dažniau randami vyresnio amžiaus pacientams, dėl tobulėjančių diagnostikos priemonių (93). Mažiems cT1a stadijos inkstų navikams auksiniu gydymo standartu laikoma inksto rezekcija, ypač tiems pacientams, kuriems būtinas inkstų funkcijos išsaugojimas dėl gretutinių patologijų (12). Vyresnio amžiaus pacientams, ar pacientams su daug gretutinių patologijų, tokių kaip cukrinis diabetas ar arterinė hipertenzija, NTO gali padidinti LIL išsivystymo riziką, net jei pacientai prieš operaciją jos neturėjo (94). Būtent dėl šių faktorių atsiranda būtinybė rasti naujų būdų tokiems pacientams gydyti, kai reikalingas nefronus tausojantis gydymas.

Minimaliai invazinės abliacinės terapijos, tokios kaip radiodažninė abliacija, krioabliacija, mikrobangų abliacija, negrįžtama elektroporacija, lazerinė abliacija, aukšto dažnio židininis ultragarsas bei stereotaksinė radioabliacija buvo sukurtos kaip alternatyvūs gydymo metodai mažiems inkstų navikams, kai gydymas radikaliai ar rezekuojant inkstą gali būti per pavojingi (11). Iš šių metodų labiausiai išvystyti yra radiodažninė abliacija ir krioabliacija. Šios dvi procedūros naudoja labai aukštą ar žemą temperatūrą navikinėms ląstelės sunaikinti (95). Idealus abliacinis gydymas sunaikina visas navikines ląsteles, nepažeisdamas sveikų aplinkinių audinių. Visas šis procesas turi būti atidžiai stebimas gydytojo (95). Procedūros metu atliekamos kelios persidengiančios abliacijos, tačiau tai kartais tampa sudėtinga, nes procedūros metu naikinant navikinį audinį gali būti pažeidžiama ir sveika inksto parenchimos dalis, kas yra ypač svarbu pacientams, kurie jau serga LIL. Taip pat gali būti pažeidžiamos aplinkinės struktūros, tokios kaip žarnynas ar šlapimo takai. Kita vertus, jei procedūra atliekama nepakankamai, navikas gali recidyvuoti (11). Tam, kad būtų sukelta kryptinga ląstelių apoptozė, abliacija remiasi kontroliuojamos terminės pusiausvyros sukūrimu. Efektyvią abliaciją lemia šiluminės energijos perdavimo greitis, audinių šiluminė laidumo savybė ir šilumos išsklaidymo mechanizmas. Jeigu šilumos tiekimas viršija išsklaidymo galimybes, susidaro neoptimalus abliacijos plotas ir dėl to galimi

audinių nudegimai (95). Abiem metodam, radiodažninei abliacijai ir krioabliacijai, svarbus šilumos išsklaidymo mechanizmas. Inksto naviko vaskuliarizacija yra vienas iš pagrindinių veiksnių, dėl kurio mažėja zona, kurią galima efektyviai abliuoti. To priežastis – intensyvi kraujotaka, ypač šalia didelių kraujagyslių, dėl kurios pasiekti abliacijai tinkamą temperatūrą tampa sudėtinga (95). Taip pat šilumos išsklaidymą gali veikti šlapimo takai ir inksto cistos, esančios netoli naviko (11). Tam, kad sumažinti šilumos išsklaidymo mechanizmą, didesniems navikams kartais naudojama selektyvi embolizacija (95). Krioabliacijos zonos dydžio neveikia vien tik inkstų arterijos užspaudimas, todėl kartais naudojama technika, kai užspaudžiamos inkstų arterija ir vena, kad padidini abliacijos plotą (96). Mažesniam abliacijos poveikiui reikšmės gali turėti ir naviko tipas. Šviesių ląstelių inkstų navikai yra gerai vaskuliarizuoti, todėl juose šilumos išsklaidymo efektas yra didesnis. Tai pat mažiau paveikiami giliau parenchimoje ar arti inksto sinuso esantys navikai (11). Naviko kapsulė ir jį supantis riebalinis sluoksnis veikia atvirkščiai – jie sumažina energijos praradimą ir yra atsakingi už taip vadinamą „krosnies efektą“ (11).

Abliacinių procedūrų indikacijos, pasiruošimas procedūrai

Ar pacientą reikia operuoti ar ne, pirmiausia to indikacijas turėtų aptarti multidisciplininė komanda, kuri turėtų susidaryti iš urologo, nefrologo, onkologo ir intervencinio radiologo (11). Vyresniems pacientams, su mažais ar mažai ar išvis neaugančiais inkstų navikais, visų pirma turėtų būti apsvarstoma galimybė juos aktyviai stebėti (11). Indikacijos, atlikti inksto naviko abliaciją, gali būti:

- Naviko dydis <3 cm;
- Vyresnis paciento amžius;
- Paveldimas inkstų vėžys;
- Abipusiai navikai;
- Vienintelis inkstas;
- Esanti LIL;
- Didelė dializės poreikio rizika, atlikus inksto rezekciją (11).

Miller et al. atlikto tyrimo metu išaiškinta, kad abliacija yra saugus metodas net ir vyresniems nei 80 metų pacientams. Su vėžiu susijęs išgyvenamumas, anot tyrimo, siekia 100 % po 3 metų ir 86 % po 5 metų (97). Net T1b stadijos navikams abliacija yra tinkamas gydymo būdas, kuris užtikrina panašius rezultatus, kaip inksto rezekcija (98,99).

Tyrėjų nuomone, labai sunku apspręsti, kur reikia nukreipti pacientus, remiantis tyrimais, nes dažniausiai jaunesniems pacientams atliekama inksto rezekcija, o vyresniems – abliacija, todėl onkologinius rezultatus vertinti sunku (11). Remiantis EUA gairėmis, rekomenduojama vyresnius

pacientus su gretutinėmis patologijomis ir nedidelio diametro navikais nukreipti abliacinėms procedūroms (12). Taip pat abliacinės procedūros gali būti taikomos netipinėms cistinėms masėms, didesniems nei 4 cm navikams, inksto dariniams, lokalizuotiems tik parenchimoje ar inksto sinuse, keliems navikams tame pačiame inkste, naviko atkryčiui po jau atliktos inksto rezekcijos ar abliacijos ar metastazavusio inksto naviko, kai keli naviko židiniai nereaguoja į gydymą angiogenine terapija (11).

Prieš abliaciją svarbu įvertinti paciento būklę. Tą turi atlikti intervencinis radiologas ir urologas konsiliumo metu. Turi būti vertinama:

- Paciento funkcinė būklė pagal ECOG (angl. *Eastern Cooperative Oncology Group*) (11);
- Onkologinio susirgimo anamnezė – navikinių masių skaičius, buvusios procedūros, augimo greitis (11);
- Gretutinės patologijos – buvę infarktai, kraujagyslių stentai (11);
- Inkstų būklė – inkstų skaičius, buvusios inkstų operacijos, inkstų funkcinė būklė pagal GFG ir kreatinino kiekį kraujyje, paveldimos inkstų navikų formos (11);
- Kraujavimo rizika – antikoaguliantų, antiagregantų vartojimas, hemostazės tyrimai prieš abliaciją (11);
- Vaizdiniai tyrimai – KT ar MRT naudojami įvertinti naviko dydį ir formą, perfuziją ir santykį su aplinkinėmis struktūromis. Ar naudoti KT, ar MRT priklauso nuo alergijos kontrastinėms medžiagoms, inkstų funkcijos ir amžiaus. KT dažniausiai yra pirmo pasirinkimo tyrimas, kuris padeda įvertinti ne tik inkstus ir naviko santykį su aplinkinėmis struktūromis, bet ir pilvo, plaučių ar kaulų metastazes. MRT dažniau naudojamas stebėjimui jaunesniems pacientams (11);
- Papildomų vaizdinių tyrimų ir biopsijos poreikis (11).

Aktyvus stebėjimas yra skiriamas pacientams, kuriems dėl ECOG yra prognozuojama trumpa gyvenimo trukmė, bandant išvengti perteklinio gydymo (11).

Procedūros metu naudojamas UG, tačiau galima kombinuoti ir KT, jei navikas yra sunkiai matomas vien UG pagalba (11).

Radiodažninė abliacija

Radiodažninė abliacija veikia ląsteles, sukeldama terminę žalą, kurią aktyvus elektrodo (monopoliarinis ar bipoliarinis) galiukas tiekia elektros srove (11,95). Radiodažninės bangos, kurios gali siekti 300-500 kHz, sukelia jonizuojančią trintį, kurios dėka aplinkinė temperatūra gali pakilti nuo 50°C iki 120°C. Kondukcijos principu šis sukeltas terminis poveikis paveikia ir aplinkinius audinius (11). Temperatūra, didesnė nei 100°C, sukelia audinių karbonizaciją. Norint visiškai

sunaikinti naviką, visos navikinio audinio vietos turi pasiekti 55°C-60°C temperatūrą (11). Radiodažninės abliacijos metu padaryta terminė žala sukelia koaguliacinę nekrozę, kuri pasireiškia per baltymų denatūraciją, DNR ar RNR grandinės pažeidimus ir kraujagyslių perpildymą (95). Veiksminga abliacija priklauso nuo temperatūros-laiko santykio. 55°C temperatūroje užtenka 15 sekundžių, kad pasiekti sėkmingą abliaciją tam tikrame plote. Pakėlus temperatūrą iki 60-100°C negrįžtamas pažeidimas sukeliamas iš karto (95). Žemesnėse temperatūrose, kaip nuo 45°C iki 55°C, pažeidimas pastebimas ne taip greitai. Gali prireikti keleto valandų, kol prasidės ląstelinė edema ir organėlių tinimas – tai įvyksta dėl intraląstelinio kalcio transporto sutrikimo, dėl ko ištinka ląstelių mirtis ir įvyksta koaguliacinė nekrozė (95). Nekrotinis audinys atsiranda praėjus 30 dienų po abliacijos. Vaizdiniuose tyrimuose paveiktas audinys nekaupia kontrastinės medžiagos (95).

Atlikti tyrimai rodo, kad radiodažninė abliacija geriausiai veikia tuos navikus, kurių dydis siekia <3 cm (100). Didėjant pačio naviko dydžiui, mažėja tikimybė, kad visas navikas bus paveiktas abliacinio proceso vienos procedūros metu. Taip pat navikai, esantys arčiau didelių kraujagyslių, šios procedūros yra paveikiami mažiau, dėl šilumos išsklaidymo efekto (100). Kaip ir minėta anksčiau, navikai, kuriuos supa kapsulė ar riebalinis audinys, yra geriau paveikiami šios procedūros, dėl „krosnies efekto“ (100).

Tačiau Takaki et al. atlikto tyrimo metu, buvo parodyta, kad radiodažninė abliacija yra tokia pat gera procedūra, kaip inksto rezekcija, cT1b stadijos pacientams, kurie dėl gretutinių patologijų negali būti rezekuojami (99). Retrospektyvaus tyrimo duomenimis, bendras išgyvenamumas buvo mažesnis po radiodažninio gydymo – 10-ies metų išgyvenamumas siekė 48 % radiodažnine abliacija gydytiems pacientams prieš 97 % po inksto rezekcijos ($p < 0,009$) (99). Tačiau tokie parodymai gali būti diskutuotini, nes abliaciniu metodu gydyti pacientai dažnai būdavo vyresnio amžiaus, todėl sunku vertinti bendrą išgyvenamumą šiuo atveju. Su naviku susijęs išgyvenamumas tarp abiejų grupių buvo panašus – 94 % po abliacijos ir 100 % po inksto rezekcijos po 10-ies metų (99). Nors komplikacijų dažnis tarp abiejų grupių buvo panašus (8 % ir 5,5 % atitinkamai), daug mažesnis GFG sumažėjimas buvo stebimas pacientams po abliacijos (Takaki et al. tyrimo metu jis buvo 12,5 % ± 23,4 radiodažninės abliacijos grupei prieš 32,3 % ± 20,8 inksto rezekcijos grupei; $p < 0,003$) (99,100). Svarbu paminėti, kad inkstų funkcija pacientams atsistato ir stabilizuojasi praėjus 3-6 mėnesiams po atliktos procedūros (100).

Vienas iš radiodažninės abliacijos trūkumų – nepakankama naviko destrukcija. Tai gali nutikti, kai pasiekus 100°C aplink zondą susidaro izoliacinis sluoksnis, sudarytas iš apdegusių audinių. Dėl to gali būti nepasiekta reikalinga temperatūra, o tas reikštų nepilną naviko sunaikinimą (101). Kitas trūkumas – tiksli naviko vizualizacija vaizdiniais tyrimais po procedūros. Dėl anatominių pakitimų ir paciento kvėpavimo sunku patikimai įvertinti saugius abliacijos kraštus KT metu (101).

Radiodažninė abliacija yra puiki alternatyva inksto rezekcijai, kai pastarasis negali būti taikomas dėl grėsmės paciento sveikatai. Ši procedūra suteikia aiškių pranašumų dėl bendro komplikacijų dažnio, reikšmingai nekeičiant onkologinių ligos kontrolės rezultatų, net ir T1b stadijos navikams, palyginus su inksto rezekcija. Reikia atkreipti dėmesį į tai, kad ši procedūra tampa sudėtingesne, kai taikoma didesniems ar gerai vaskuliarizuotiems navikams.

Krioabliacija

Krioabliacija veikia audinių užšaldymo principu, kai labai žemoje temperatūroje yra sukeliamas kristalizacijos-rekristalizacijos procesas, kurio dėka įvyksta ląstelių apoptozė (11,95). -20°C temperatūra paprastai yra pakankama inksto ląstelių žūčiai, tačiau navikinėms ląstelėms gali prireikti ir -40°C (102). Greitas šaldymo ir atitirpinimo procesas naikina navikinį audinį dviem būdais: tiesiogiai ir netiesiogiai. Tiesioginis to veikimas - šalčio sukelta žala, netiesioginis – metabolinių procesų sutrikdymas ląstelėse. Šios technikos metu yra naudojamos argono dujos, kurios, sušaldžiusios audinį, sukelia ūminį pažeidimą ląstelėse, o poūminiu periodu yra pažeidžiamos kraujagyslės (95). Ūminiu periodu ląstelėse įvyksta dehidratacija, plyšta jų membranos. Poūminiu periodu kraujagyslės trombuojasi, dėl ko susiformuoja išeminė zona (11). Paveiktoje zonoje susiformuoja randinis audinys dėl fibrozės ir kolageno kaupimosi (95).

Procedūros metu naudojami kriozondai, kurie sušaldo reikiamą zoną. Svarbu yra tai, kad už naviko krašto sušaldyta zona turi tęstis bent 5-10 mm. Šios sušaldytos zonos kraštai nesiekia temperatūros, reikalingos sukelti ląstelių apoptozei (11). Krioabliacija prasideda kriozondų įkišimu į navikinio audinio periferiją 10-15 mm tarpais tarp vienas kito, naudojant KT pagalbą (101). Temperatūros sensorius gali būti patalpintas tiesiai į naviką arba šalia esančioje žarnoje, kad būtų galima tiksliai įvertinti užšaldytą zoną (11).

Vienas iš krioabliacijos pranašumų, lyginant su radiodažnine abliacija, yra tiksliau sukeliamas pažeidimas. To priežastis – galimybė naudoti daugelį kriozondų, kurie sukelia pažeidimus, atitinkančius naviko formą. Kitas iš privalumų – galimybė kontroliuoti kriozondų šaldymo intensyvumą. Tai yra labai aktualu, kai procedūra yra atliekama arti svarbių struktūrų (11).

Nors krioabliacija yra pažangus inkstų navikų gydymo būdas, jis turi savų trūkumų. Kraujavimas iš inkstų yra viena dažniausių šios procedūros komplikacijų, bet taip pat gali pasitaikyti ir šlapimtakio pažeidimai, infekcijos, abscesai, nervų pažeidimai, pneumotoraksas ir navikinių ląstelių išsisėjimas kriozondų įeigos vietose (101). Tačiau dauguma pasitaikančių komplikacijų gali būti gydomos konservatyviai, todėl krioabliacija išlieka saugiu gydymo metodu (103). Krioabliacijos vietinės kontrolės rodikliai cT1b stadijos inkstų navikams siekia 90-94 %, tuo tarpu radiodažninės abliacijos – apie 87 % (103). Yra svarbu paminėti, kad radiodažninė abliacija yra ne tokia efektyvi, gydant

navikus, kurių dydis >3 cm. Tyrimai rodo, kad naviko dydis neturi esminės įtakos recidyvų dažniui po krioabliacijos, nes galima efektyviai kontroliuoti šaldymo zoną (103). Atwell et al. tyrėjų komanda nustatė, kad didėjant naviko dydžiui, su šia procedūra susijusių komplikacijų rizika taip pat auga, todėl būtinas kruopštus pacientų parinkimas. Su šia procedūra susijusio kraujavimo rizika auga, didėjant naudojamų kriozondų skaičiui (104).

Šiuo metu krioabliacija naudojama ne tik mažiems, bet ir didesniems, cT1b stadijos inkstų navikams gydyti. Hasegawa et al. atliko multicentrinę analizę, kurios metu lygino radiodažninės abliacijos ir krioabliacijos efektyvumą cT1b navikams, palyginus su chirurginiais gydymo metodais. Šio tyrimo rezultatai:

- 5 metų išgyvenamumas po inksto rezekcijos siekė 77-100 %, po krioabliacijos ir radiodažninės abliacijų jis siekė 82 % ir 78 % atitinkamai (15).
- Komplikacijų dažnis krioabliacijų metu ir po jų siekė 9 %, tuo tarpu radiodažninės abliacijos – 4 %. Inksto rezekcijų grupėje komplikacijų pasitaikė 8–42 %, o radikalios nefrektomijos grupėje 6–19 %, todėl galima teigti, kad šios alternatyvios procedūros yra tokios pat saugios didesniems inkstų navikams, kaip ir chirurginiai gydymo metodai (15).
- Vietinė onkologinė ligos kontrolė tarp radiodažninės abliacijos ir krioabliacijos reikšmingai nesiskyrė (15).

Nors krioabliacija susijusi su tam tikra komplikacijų rizika, ji išlieka patikima alternatyva chirurginiams metodams gydant didesnius inkstų navikus, ypač dėl galimybės tiksliai kontroliuoti šaldymo zoną ir pritaikymo dideliems navikams, palyginti su radiodažnine abliacija.

Radiodažninė abliacija ir krioablacija – kuris metodas geriausias dideliems inkstų navikams?

AUA ir EUA rekomendacijose auksinis gydymo standartas lokalizuotiems T1b stadijos inkstų navikams yra dalinė nefrektomija, tačiau tokie alternatyvūs gydymo metodai, kaip radiodažninė abliacija ar krioabliacija šiuolaikinėje medicinoje darosi vis svarbesni ir dažniau taikomi (11–13). Tobulėjantys vaizdinės diagnostikos metodai vis dažniau inksto navikų randa ankstyvose stadijose, taip pat jų daugiau randama vyresniems pacientams, kuriems chirurginis gydymas gali būti rizikingas, todėl reikia rinktis alternatyvų chirurgijai gydymą – taip aktualiomis tampa šios abliacinės procedūros (11). Kurią iš šių procedūrų rinkis vis dar nagrinėja moksliniai tyrimai, tačiau naujausiais tyrėjų duomenimis, dideliems inkstų navikams gydyti krioabliacija turi pranašumų (15,103). Radiodažninė abliacija didelių navikų klausimu turi savo apribojimų, nes didėjant naviko diametrui ir tuo pačiu intensyvėjant jo kraujotakai, šis metodas tampa vis mažiau efektyvus, kadangi šilumos išsklaidymo efektas, esant intensyviai kraujotakai, tampa didesnis (100). Esant tokioms aplinkybėms, krioabliacija tampa priimtinesniu variantu. Kadangi šios procedūros metu galima naudoti net iki 20 kriozondų,

kurie įvedami ir stebimi KT pagalba, navikinis židinys yra pilnai užšaldomas ir sunaikinamas (11,101). Taip pat naujausių tyrimų duomenimis, šis metodas yra toks pat efektyvus onkologinei ligos kontrolei, kaip inksto rezekcija, tačiau kadangi tai yra minimaliai invazyvi procedūra, vyresniems ar su sunkiomis gretutinėmis patologijomis pacientams krioabliacija yra mažiau rizikingas pasirinkimas (15,104). Vis dėlto, krioabliacija pasižymi didėjančiu komplikacijų skaičiumi, ypač kraujavimo, didėjant naviko dydžiui, tačiau bendroje perspektyvoje šis metodas yra toks pat saugus, kaip radiodažninė abliacija ar dalinė nefrektomija (15,101,103,104). Kurį minimaliai invazinį metodą rinktis – priklauso nuo chirurgo patirties ir situacijos, tačiau mokslinių tyrimų rezultatai teikia pirmenybę krioabliacijai (15,101,103).

Mikrobangų abliacija

Mikrobangų abliacija veikia panašiu principu, kaip ir radiodažninė abliacija, tačiau abu šie metodai turi savo skirtumų (11). Mikrobangų energija, sukeldama joninių molekulių virpesius, sukelia jų trintį, ko pasėkoje paveikta vieta įkaista, sukeldama koaguliacinę nekrozę ir ląstelių mirtį (11,95). Pagrinde yra paveikiamos vandens molekulės, kurios dažnai yra randamos solidiniuose organuose ir navikuose (105). Radiodažninė abliacija geriausiai veikia tuos audinius, kuriuose yra gera elektrinė ir temperatūros kondukcija su žemu impedansu. Tokie fizikiniai reiškiniai nėra reikalingi mikrobangų abliacijai, nes šio metodo sukelta energija spinduliuoja į audinį per intersticinę anteną (105). Šios procedūros metu gali būti naudojamos kelios antenos, norint pasiekti didesnę nekrozės zoną (11). Šio metodo trūkumas yra tas, kad jis nėra dažnai naudojamas ir plačiai aprašomas literatūroje (11).

Didesniems inkstų navikams ši technika yra pranašesnė, nei radiodažninė abliacija, kadangi šis metodas yra atsparus šilumos išsklaidymo efektui dėl kraujotakos (105). Tačiau autorių atlikti tyrimai rodo, kad šis metodas ne visuomet yra veiksmingas T1b stadijos navikams. Yu et al. tyrėjų atliktame tyrime šis metodas buvo nesėkmingas 50 % atvejų (106). Naujesni tyrimai rodo, kad šis metodas gali būti efektyvus, tačiau tam reikalingas geras pasiruošimas procedūrai ir bendradarbiavimas su anesteziologais, siekiant išvengti paciento judesių procedūros metu (105). Šio tyrimo rezultatai taip pat parodė, kad mikrobangų abliacija yra susijusi su mažiau komplikacijų, nei krioabliacija, operuojant didelius inkstų navikus (105).

Apibendrinant galima teigti, kad mikrobangų abliacija yra perspektyvus, saugus ir efektyvus gydymo metodas, taikomas T1b stadijos inkstų vėžiui. Vis dėlto, siekiant patikimai įvertinti šios technikos ilgalaikį onkologinį efektyvumą bei išgyvenamumo rodiklius, būtini didesnio masto tyrimai, lyginant ją su kitais abliaciniais ir chirurginiais gydymo metodais.

Kiti alternatyvūs gydymo metodai

Aukšto dažnio židininis ultragarsinis metodas pagrįstas ultragarsinių bangų fokusavimu į tam tikrą audinio tašką (95). Šios bangos, patekusios į audinį, savo mechaninę energiją paverčia šiluma, taip sukeldamos koaguliacinę nekrozę (95). Šis metodas yra pranašus tuo, kad tik maža dalis energijos patenka į aplinkinę zoną, todėl aplinkinis audinys lieka nepažeistas. Taip pat norimoje vietoje temperatūra pakyla labai greitai, todėl naviko diseminacija yra stebima retai (95). Tačiau ši technika klinikiniuose tyrimuose pasirodė nepatikima, todėl ji yra retai aprašoma ir naudojama klinikinėje praktikoje gydant inkstų navikus (107).

Negrįžtama elektroporacija veikia skirtingu principu nei anksčiau išvardinti metodai. Navikinių ląstelių sunaikinimui pasitelkiami aukšto voltažo elektriniai impulsai, kurie sukelia nanoporų susidarymą ląstelių membranose ir to pasėkoje ląstelių mirtį (11). Šio metodo metu jungiamojo audinio architektūra, nervai, kraujagyslės ir surenkamoji inkstų sistema nėra pažeidžiami (11,108). Šios procedūros metu yra svarbi gera anestezija, kad nebūtų sukeliami raumenų susitraukimai (11). Nepaisant potencialių privalumų, negrįžtamos elektroporacijos tinkamumas žmonėms yra vis dar tiriamas (11). Vienų tyrimų duomenimis šis metodas gali sukelti minimalų urotelio pažeidimą arba kitais atvejais visišką jo nekrozę (109). Vienoje sisteminė apžvalgoje buvo analizuojama 10 tyrimų, kuriuose dalyvavo 83 pacientai, sergantys mažais inkstų navikais, gydyti negrįžtama elektroporacija. Tyrimo metu nustatyta, kad šis metodas buvo saugus, be 30 dienų mirtingumo ir nepageidaujamų reiškinių (110). Tačiau šio ir kitų tyrimų autoriai pabrėžia, kad šiam metodui reikalingi tolesni tyrimai, kad būtų galima įvertinti jo veiksmingumą ir saugumą gydant ne tik mažus, bet ir didelius inkstų navikus, kadangi nėra patikimų tyrimų, atliktų su jais (11,110–112).

Lazerinė abliacija veikia per taip vadinamą „lazeriu sukeltą intersticinę termoterapiją“ (angl. *laser-induced interstitial thermotherapy*, LITT). Tam naudojami kvarco pluoštais padengti zondai, kurie sukelia koaguliacinę nekrozę ir padeda išvengti karbonizacijos ant zondo galiuko (113). Gydant inkstų mases, šis gydymo metodas pasižymėjo dideliu saugumu ir yra rekomenduojamas pacientams, kuriems yra didelė kraujavimo rizika (114). Li et al. atlikto tyrimo metu buvo lyginami lazerinės abliacijos ir radikalios nefroureterektomijos gydymų efektyvumai. Tyrėjai padarė išvadas, kad nors lazerinė abliacija yra saugesnė, tačiau ji nepasiekia tokių gerų onkologinės ligos kontrolės rezultatų, kaip radikali procedūra (115). Nors ši technika plačiai naudojama ir yra labai efektyvi kepenų metastazių gydyme, šis abliacinis gydymo metodas yra rečiausiai naudojamas inkstų navikų gydymui, todėl trūksta patikimų įrodymų jo efektyvumui ir saugumui gydant didelius inkstų navikus (113).

Stereotaktinė radioterapija yra naujas gydymo metodas, taikomas neoperabiliems inkstų navikams. Nors iš pradžių yra manyta, kad inkstų navikai yra atsparūs spinduliuotei, naujausi tyrimai

rodo, kad jie yra jautrūs didelėms spinduliuotės dozėms, kurias galima pasiekti naudojant stereotaktinę radioterapiją (116). Correa et al. atlikto tyrimo metu nustatyta, kad šis gydymo metodas savo inkstų funkcijos išsaugojimo prasme yra panašus inksto rezekcijai (116). Tyrimas buvo atliekamas pacientams, kurie turėdami tik vieną inkstą turėjo būti gydomi nefronus tausojančiu būdu. Vietinė ligos kontrolė buvo pasiekta 98 % pacientų (116). Viename daugiacentriniame tyrime buvo įvertintas šio metodo efektyvumas, kuriame dalyvavo 70 pacientų, sergančių pirminiu inkstų vėžiu, kurių daugumos navikų dydis buvo >4 cm. Tyrimo metu 100 % pacientų pavyko pasiekti vietinę ligos kontrolę, su vėžiu susijusių mirčių nebuvo (117). Tyrėjai taip pat teigia, kad tradiciniai terminiai abliaciniai metodai yra mažiau veiksmingi esant didesniems nei 4 cm navikams, o stereotaktinė radioterapija yra perspektyvi alternatyva, teikianti tikslinę spinduliuotę didelėmis dozėmis, kuri gali pasiekti puikią onkologinę ligos kontrolę didesniems navikams (118). Taip pat pacientams su dideliais inkstų navikais, stereotaktinės radioterapijos derinimas su imunoterapija, pvz., imuninės sinapsės inhibitoriais, gali padidinti gydymo veiksmingumą (119). Šis metodas ypač tinka vyresnio amžiaus ar funkciškai silpniems pacientams, kuriems operacinis gydymas yra kontraindikuotinas (119).

Nors dauguma šių tyrimų yra perspektyvūs, vis dar reikia atlikti didelio mąsto klinikinių tyrimų, norint išaiškinti šių metodų saugumą ir veiksmingumą gydant didelius inkstų navikus.

KLINIKINIS ATVEJIS

KLINIKINIO ATVEJO APRAŠYMAS

44 metų pacientei buvo atliktas mamografinis tyrimas, dėl pacientės skundų kairės krūties sustandėjimu, kuris buvo stebimas jau kelis mėnesius. Atlikus krūties naviko biopsiją ir konstatavus kairės krūties adenokarcinomą, pacientei buvo atliktas KT tyrimas. Tyrimo vaizduose dešinio inksto vidurinėje dalyje buvo stebimas ~47x54x48 mm dydžio hipervaskuliarus, heterogeninės struktūros darinys. KT vaizduose dar buvo aprašoma, kad jis beveik endofitiškas, greta kolektorinės sistemos, dešinieji perinefriniai audiniai ir Gerotta fascija buvo kiek infiltruotos (2 pav.). Bendrajame kraujo tyrime pakitimų nerasta. Kairiajame inkste smulkios parenchiminės cistos. Paraaortaliai padidėjusių, į patologinius panašių limfmazgių nebuvo nematyti. Inkstų arterijos kontrastine medžiaga pildėsi tolygiai. Iš pacientės anamnezės žinoma, kad šeimoje inkstų vėžio susirgimų nebuvo, tačiau tėvas sirgo prostatos vėžiu.

2 pav.

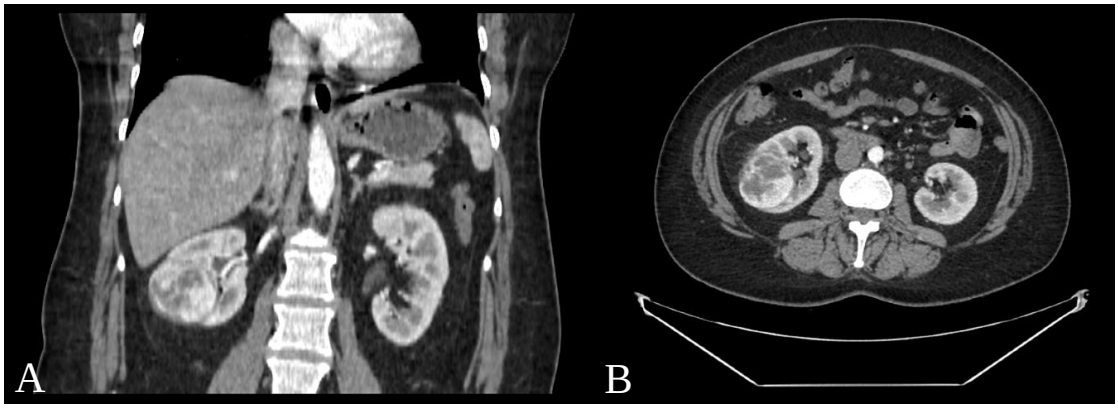

Kontrastinės pilvo KT vaizdai. A – ašinis pjūvis, dešiniajame inkste matomas kontrastinę medžiagą kaupiantis darinys. B – sagitalinis pjūvis, dešiniojo inksto darinys, kaupiantis kontrastinę medžiagą.

Atlikus inksto darinio biopsiją, buvo rasta dešinio inksto T1b stadijos navikas, šviesių ląstelių variantas. Buvo nuspręsta atlikti dešinio inksto vidurinio trečdalio lateralinės dalies krioabliaciją. Procedūros metu buvo naudojami 6 kriozondai (*IceForce*), kurie buvo įvesti atliktus 2 mm incizijas ir pasitelkus KT pagalbą. Kontroliniame KT abliacijos zona padengė naviką. Procedūros metu ir po jos komplikacijų nestebėta.

Po pusės metų pakartotinai atlikus KT tyrimą su kontrastine medžiaga (3 pav.). Vaizdiniame tyrime buvo matomi podestrukciniai pakitimai, naviko likučio ar hipervaskuliarių židinių nematyti. Dešinio inksto apatiniame poliuje nugariniame paviršiuje kortikaliai matomas naujas 5mm dydžio

žemesnio tankio židinukas, be aiškiai matomo vaskuliarumo, rekomenduota jį stebėti dinamikoje.

3 pav.

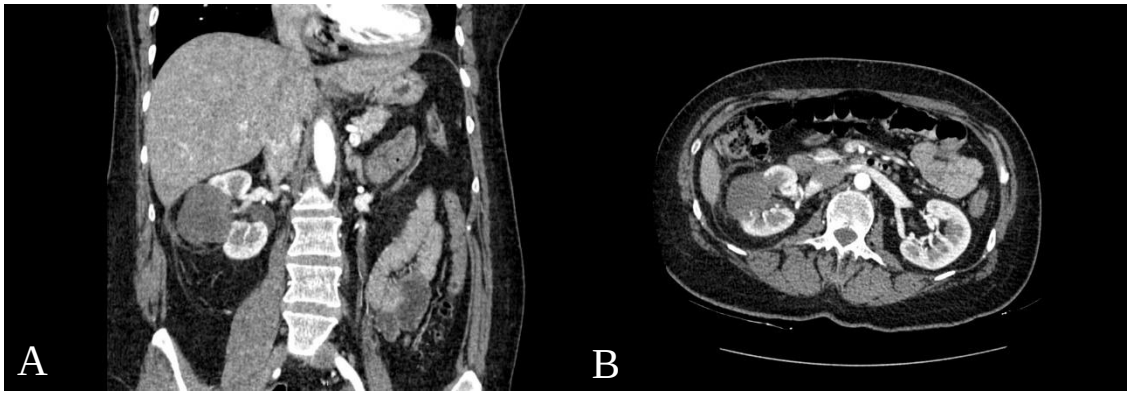

Kontrastinės KT vaizdai. A – ašinis pjūvis, podestrukciniai pakitimai, hipervaskuliarių židinių nesimato. B – sagitalinis pjūvis, apatiniame poliuje nugariniame paviršiuje kortikaliai matomas naujas 5mm dydžio žemesnio tankio židinukas.

Pacientei tuo tarpu buvo skiriama neoadjuvatinė chemoterapija ir praėjus mėnesiui po šios KT atlikta mastektomija. Pacientė skundėsi skausmingais kairės rankos judesiais, jos sunkumu, apsunkintais apsitarnavimo veiksmais. Su krioabliacija susijusių skundų šiuo laikotarpiu neturėjo.

Atlikus kontrolinį KT po pusės metų nuo praeitos KT procedūros, naviko recidyvo nestebėta. Ties destrukcinio židinio medialiniu paviršiumi hiperdensinių intarpų srityje dinamikoje išryškėjo stambūs kalcinatai, kontrastinės medžiagos kaupimo nesimatė (4 pav.).

4 pav.

Kontrolinės kontrastinės KT vaizdas. Sagitalinis pjūvis – medialiniame dešinio inksto paviršiuje stebimi kalcinatai.

Tolimesnio gydymo inksto navikui nuspręsta netaikyti. Pacientė nusiųsta kontrolinei KT po pusės metų.

DISKUSIJA

Šiame klinikiniame atvejyje krioabliacija buvo pasirinkta kaip dešiniojo inksto T1b stadijos šviesiųjų ląstelių inkstų vėžio gydymo metodas. Atsižvelgiant į naviko dydį (~47x54x48 mm), lokalizaciją (vidurinis inksto trečdalis, beveik endofitiškas) bei pacientės bendrą klinikinę būklę (gretutinis onkologinis susirgimas – krūties adenokarcinoma), sprendimas taikyti krioabliaciją buvo pagrįstas siekiu išsaugoti inksto funkciją ir sumažinti chirurginės intervencijos riziką. Krioabliacijos, kaip alternatyvaus gydymo pasirinkimas vietoje radiodažninės abliacijos, buvo grįstas tuo, kad šis gydymo metodas yra labiau pritaikytas didesniems inkstų navikams (T1b stadijos) (15). Taip pat pacientė serga šviesių ląstelių inkstų vėžiu, kuris yra gerai vaskuliarizuotas, kas padidina šilumos išsklaidymo efektą ir sumažina radiodažninės abliacijos efektyvumą (11).

Kaip jau aptarta literatūros apžvalgoje, krioabliacija veikia šaldymo principu, kurio dėka yra sukeliama navikinio audinio apoptozė (11). Įprastai yra naudojama iki 20-ies kriozondų, šiuo atveju buvo naudojami 6 (*IceForce*), kurie buvo įvesti KT kontrolėje (11,95). Taip buvo galima užtikrinti pakankamą navikinio audinio abliaciją, kuri buvo matoma kontrolinės KT metu. Procedūros metu ir po jos komplikacijų nebuvo stebėta. Krioabliacija pasižymi tuo, kad kuo didesnis yra navikas, tuo yra didesnė komplikacijų, tokių kaip kraujavimas, rizika (104). Tačiau šiuo atveju, net ir esant pakankamai dideliam navikui, nei operacijos metu, nei po jos, jų nepasitaikė.

Vertinant šios pacientės eigą, krioabliacijos efektyvumas buvo akivaizdus. Po pusės metų atlikus KT tyrimą, navikinio audinio likučių ar hipervaskuliarių židinių nematyta. Vienintelis stebimas pakitimas buvo mažas, 5 mm dydžio, žemesnio tankio židinukas dešiniojo inksto apatiniame poliuje. Kadangi jis buvo nehipervaskuliarus, todėl jį nuspręsta stebėti tik dinamikoje. Pakartotiniame kontroliniame KT, atliktame dar po pusės metų, taip pat nesimatė recidyvo požymių – destrukcinėje zonoje buvo matomi tik kalcinatai be kontrastinės medžiagos kaupimo. Tokie vaizdai yra tipiški po krioabliacijos atsiradusiems pakitimams. Juose matomi randinis audinys ar kalcifikatai, kurie dažniausiai susidaro praėjus keliems mėnesiams po procedūros (95).

Taip pat svarbus šio atvejo aspektas – pacientė neturėjo skundų, susijusių su procedūra. Nors iš anamnezės yra aišku, kad pacientei kyla sunkumų po atliktos mastektomijos, su krioabliacija susijusių skundų pacientė nenurodo. Krioabliacija yra minimaliai invazyvi procedūra, kurios dėka organizmas nepatiria didelės traumos (11). Atvejis taip pat patvirtina literatūroje pateiktą informaciją, kad naviko dydis ne visada lemia blogesnę ligos kontrolę, jei procedūra atliekama tinkamai ir yra laiku atliekami kontroliniai tyrimai (11,95,101,103,104,120). Atsižvelgiant į paciento ligos eigą,

tolesnis sprendimas netaikyti papildomo gydymo inksto navikui ir tęsti stebėseną kontroliniais KT tyrimais yra tinkamas ir atitinka šiuolaikines krioabliacijos taikymo gaires (120).

IŠVADOS

1. Inksto rezekcija yra onkologiškai saugi ir efektyvi gydymo alternatyva radikaliai nefrektomijai, net kai yra kalbama apie didesnius (>4 cm) lokalizuotus inkstų navikus. Remiantis tyrimų duomenimis, specifinis mirtingumas nuo vėžio nesiskiria tarp pacientų, kuriems buvo atlikta rezekcija ar radikali nefrektomija.
2. Inksto rezekcija geriau išsaugo ilgalaikę inkstų funkciją ir reikšmingai sumažina LIL bei ūminio inkstų pažeidimo riziką. NTO siejama su mažesniu GFG sumažėjimu, mažesniu serumo kreatinino pakilimu ir mažesniu LIL dažniu po operacijos.
3. Nors inksto rezekcija yra techniškai sudėtingesnė procedūra, kuri gali būti susijusi su didesne perioperacinių komplikacijų rizika (pvz., hemoragija, šlapimo fistulėmis), šias komplikacijas galima efektyviai valdyti taikant pažangias chirurgines technologijas. Dėl to vis dažniau ši procedūra taikoma net ir didesnių navikų atvejais.
4. Dėl galimybės išsaugoti inkstų funkciją, sumažinti antrinių ligų riziką ir užtikrinti panašią onkologinę kontrolę, inksto rezekcija tampa vis dažnesniu pasirinkimu klinikinėje praktikoje net ir esant sudėtingesniems atvejams, kai tai techniškai įmanoma.
5. Abliacinės procedūros yra tokios pat saugios kaip ir inksto rezekcija, todėl jos tampa svarbia alternatyva vyresniems pacientams arba pacientams, turintiems daug gretutinių ligų, kai chirurginis gydymas kelia per didelę riziką.
6. Radiodažninė abliacija ir krioabliacija užtikrina panašius onkologinius rezultatus kaip ir inksto rezekcija, net T1b stadijos navikų atveju, o su naviku susijęs ilgalaikis išgyvenamumas tarp šių gydymo metodų nesiskiria.
7. Mikrobangų, lazerinė, stereotaksinė abliacijos ir negrįžtama elektroporacija yra daug žadantys alternatyvūs didelių inkstų navikų gydymo metodai, tačiau yra reikalingi klinikiniai tyrimai jų veiksmingumui bei saugumui įrodyti.

LITERATŪROS SĄRAŠAS

1. Cirillo L, Innocenti S, Becherucci F. Global epidemiology of kidney cancer. Nephrol Dial Transplant. 2024 Jun 1;39(6):920–8.

2. Vincerževskienė I, Stankevič A, Zinkevičiūtė E, Steponavičienė L, Obžigailov J, Kalvaitis R. Vėžys Lietuvoje 2017 metais

3. Siddiqui SA, Frank I, Leibovich BC, Cheville JC, Lohse CM, Zincke H, et al. Impact of Tumor Size on the Predictive Ability of the pT3a Primary Tumor Classification for Renal Cell Carcinoma. J Urol [Internet]. 2007 Jan [cited 2025 Feb 5]; Available from: https://www.auajournals.org/doi/10.1016/j.juro.2006.08.069

4. Guinan PD, Vogelzang NJ, Fremgen AM, Chmiel JS, Sylvester JL, Sener SF, et al. Original Articles: Kidney Cancer: Renal Cell Carcinoma: Tumor Size, Stage and Survival. J Urol [Internet]. 1995 Mar [cited 2025 Feb 5]; Available from: https://www.auajournals.org/doi/10.1016/S0022-5347%2801%2967599-2

5. Kidney Preserving Surgery in Renal Cell Tumors: Indications, Techniques and Results in 152 Patients [Internet]. [cited 2025 Feb 5]. Available from: https://www.auajournals.org/doi/epdf/10.1016/S0022-5347%2817%2935471-X

6. Moll V, Becht E, Ziegler M. Kidney Preserving Surgery in Renal Cell Tumors: Indications, Techniques and Results in 152 Patients. J Urol [Internet]. 1993 Aug [cited 2025 Feb 5]; Available from: https://www.auajournals.org/doi/10.1016/S0022-5347%2817%2935471-X

7. Marshall FF, Walsh PC. In situ Management of Renal Tumors: Renal Cell Carcinoma and Transitional Cell Carcinoma. J Urol [Internet]. 1984 Jun [cited 2025 Feb 5]; Available from: https://www.auajournals.org/doi/10.1016/S0022-5347%2817%2950799-5

8. UZZO RG, NOVICK AC. NEPHRON SPARING SURGERY FOR RENAL TUMORS: INDICATIONS, TECHNIQUES AND OUTCOMES. J Urol [Internet]. 2001 Jul [cited 2025 Feb 5]; Available from: https://www.auajournals.org/doi/10.1016/S0022-5347%2805%2966066-1

9. Lowrance WT, Yee DS, Savage C, Cronin AM, O'Brien MF, Donat SM, et al. Complications After Radical and Partial Nephrectomy as a Function of Age. J Urol. 2010 May;183(5):1725–30.

10. Lesage K, Joniau S, Fransis K, Van Poppel H. Comparison between Open Partial and Radical Nephrectomy for Renal Tumours: Perioperative Outcome and Health-Related Quality of Life. Eur Urol. 2007 Mar 1;51(3):614–20.

11. Correas JM, Delavaud C, Gregory J, Le Guilchet T, Lamhaut L, Timsit MO, et al. Ablative Therapies for Renal Tumors: Patient Selection, Treatment Planning, and Follow-Up. Semin Ultrasound CT MRI. 2017 Feb 1;38(1):78–95.

12. Bex A, Ghanem YA, Albiges L, Bonn S, Campi R, Capitanio U, et al. European Association of Urology Guidelines on Renal Cell Carcinoma: The 2025 Update. Eur Urol. 2025 Mar 10;S0302-2838(25)00139-3.

13. Campbell S, Uzzo RG, Allaf ME, Bass EB, Cadeddu JA, Chang A, et al. Renal Mass and Localized Renal Cancer: AUA Guideline. J Urol [Internet]. 2017 Sep [cited 2025 Apr 22]; Available from: https://www.auajournals.org/doi/10.1016/j.juro.2017.04.100

14. Kopp RP, Mehrazin R, Palazzi KL, Liss MA, Jabaji R, Mirheydar HS, et al. Survival outcomes after radical and partial nephrectomy for clinical T2 renal tumours categorised by R.E.N.A.L. nephrometry score. BJU Int. 2014;114(5):708–18.

15. Hasegawa T, Yamanaka T, Gobara H, Miyazaki M, Takaki H, Sato Y, et al. Radiofrequency ablation versus cryoablation for T1b renal cell carcinoma: a multi-center study. Jpn J Radiol. 2018 Sep 1;36(9):551–8.

16. Sung H, Ferlay J, Siegel RL, Laversanne M, Soerjomataram I, Jemal A, et al. Global Cancer Statistics 2020: GLOBOCAN Estimates of Incidence and Mortality Worldwide for 36 Cancers in 185 Countries. CA Cancer J Clin. 2021 May;71(3):209–49.

17. Cirillo L, Innocenti S, Becherucci F. Global epidemiology of kidney cancer. Nephrol Dial Transplant. 2024 Jun 1;39(6):920–8.

18. Ferlay J, Soerjomataram I, Dikshit R, Eser S, Mathers C, Rebelo M, et al. Cancer incidence and mortality worldwide: Sources, methods and major patterns in GLOBOCAN 2012. Int J Cancer. 2015;136(5):E359–86.

19. Li P, Znaor A, Holcatova I, Fabianova E, Mates D, Wozniak MB, et al. Regional Geographic Variations in Kidney Cancer Incidence Rates in European Countries. Eur Urol. 2015 Jun 1;67(6):1134–41.

20. Markevičius M, Jankevičius F. Inkstų vėžio epidemiologija ir rizikos veiksniai: literatūros apžvalga ir epidemiologinių rizikos veiksnių koreliacija Lietuvos gyventojų populiacijoje. Liet Chir. 2015 Jan 1;14(3):141–8.

21. European Commission - European Commission [Internet]. [cited 2025 Apr 5]. 1 in every 4 persons aged 15 or over in the European Union is a smoker…. Available from: https://ec.europa.eu/commission/presscorner/detail/en/stat_16_4296

22. Patašius A, Ulytė A, Ulys A, Smailytė G. Trends in the incidence and mortality of kidney cancer in Lithuania from 1993 to 2012. Acta Medica Litu. 2018;25(3):151–60.

23. Undzyte G, Patasius A, Linkeviciute-Ulinskiene D, Zabuliene L, Stukas R, Dulskas A, et al. Increased kidney cancer risk in diabetes mellitus patients: a population-based cohort study in Lithuania. Aging Male Off J Int Soc Study Aging Male. 2020 Dec;23(5):1241–5.

24. Pandey J, Syed W. Renal Cancer. In: StatPearls [Internet]. Treasure Island (FL): StatPearls Publishing; 2025 [cited 2025 Feb 11]. Available from: http://www.ncbi.nlm.nih.gov/books/NBK558975/

25. Aydin H, Chen L, Cheng L, Vaziri S, He H, Ganapathi R, et al. Clear cell tubulopapillary renal cell carcinoma: a study of 36 distinctive low-grade epithelial tumors of the kidney. Am J Surg Pathol. 2010 Nov;34(11):1608–21.

26. Chow WH, Dong LM, Devesa SS. Epidemiology and risk factors for kidney cancer. Nat Rev Urol. 2010 May;7(5):245–57.

27. Dmitriev AA, Rudenko EE, Kudryavtseva AV, Krasnov GS, Gordiyuk VV, Melnikova NV, et al. Epigenetic alterations of chromosome 3 revealed by NotI-microarrays in clear cell renal cell carcinoma. BioMed Res Int. 2014 Jan 1;2014:735292.

28. Zeng Y, Zhu S, Wang Z, Chen J, Dai J, Liu Z, et al. Multidisciplinary Team (MDT) Discussion Improves Overall Survival Outcomes for Metastatic Renal Cell Carcinoma Patients. J Multidiscip Healthc. 2023 Feb 23;16:503–13.

29. Kim SH, Lee DE, Joung JY, Seo HK, Lee KH, Chung J. Survival prognoses of Heng intermediate-risk patients with metastatic renal cell carcinoma treated with immunotherapy or targeted therapy: A real-world, single-center retrospective study. Investig Clin Urol. 2020 Mar;61(2):146–57.

30. How Your Kidneys Work | National Kidney Foundation [Internet]. [cited 2025 Feb 18]. Available from: https://www.kidney.org/kidney-topics/kidney-function

31. Zoccali C, Mallamaci F, Adamczak M, de Oliveira RB, Massy ZA, Sarafidis P, et al. Cardiovascular complications in chronic kidney disease: a review from the European Renal and Cardiovascular Medicine Working Group of the European Renal Association. Cardiovasc Res. 2023 Aug 15;119(11):2017–32.

32. Ellis RJ. Chronic kidney disease after nephrectomy: a clinically-significant entity? Transl Androl Urol. 2019 May;8(Suppl 2):S166–74.

33. Robson CJ, Churchill BM, Anderson W. The Results of Radical Nephrectomy for Renal Cell Carcinoma. J Urol [Internet]. 1969 Mar [cited 2025 Feb 5]; Available from: https://www.auajournals.org/doi/10.1016/S0022-5347%2817%2962331-0

34. Janssen MWW, Linxweiler J, Terwey S, Rugge S, Ohlmann CH, Becker F, et al. Survival outcomes in patients with large (≥7cm) clear cell renal cell carcinomas treated with nephron-sparing surgery versus radical nephrectomy: Results of a multicenter cohort with long-term follow-up. PLOS ONE. 2018 May 3;13(5):e0196427.

35. Kim SP, Alt AL, Weight CJ, Costello BA, Cheville JC, Lohse C, et al. Independent Validation of the 2010 American Joint Committee on Cancer TNM Classification for Renal Cell Carcinoma: Results From a Large, Single Institution Cohort. J Urol [Internet]. 2011 Jun [cited 2025 Feb 26]; Available from: https://www.auajournals.org/doi/10.1016/j.juro.2011.02.059

36. Renal Cell Carcinoma - Uroweb [Internet]. [cited 2025 Mar 5]. Available from: https://uroweb.org/guidelines/renal-cell-carcinoma/chapter/staging-and-classification-systems

37. Waalkes S, Becker F, Schrader AJ, Janssen M, Wegener G, Merseburger AS, et al. Is there a need to further subclassify pT2 renal cell cancers as implemented by the revised 7th TNM version? Eur Urol. 2011 Feb;59(2):258–63.

38. Izumi K, Saito K, Nakayama T, Fukuda S, Fukushima H, Uehara S, et al. Contact with renal sinus is associated with poor prognosis in surgically treated pT1 clear cell renal cell carcinoma. Int J Urol Off J Jpn Urol Assoc. 2020 Aug;27(8):657–62.

39. Novara G, Ficarra V, Antonelli A, Artibani W, Bertini R, Carini M, et al. Validation of the 2009 TNM version in a large multi-institutional cohort of patients treated for renal cell carcinoma: are further improvements needed? Eur Urol. 2010 Oct;58(4):588–95.

40. Thompson RH, Cheville JC, Lohse CM, Webster WS, Zincke H, Kwon ED, et al. Reclassification of patients with pT3 and pT4 renal cell carcinoma improves prognostic accuracy. Cancer. 2005;104(1):53–60.

41. Escudier B, Porta C, Schmidinger M, Algaba F, Patard JJ, Khoo V, et al. Renal cell carcinoma: ESMO Clinical Practice Guidelines for diagnosis, treatment and follow-up†. Ann Oncol. 2014 Sep 1;25:iii49–56.

42. González J, Cózar JM, Gómez A, Fernández-Pérez C, Esteban M. Nephron-Sparing Surgery in Renal Cell Carcinoma: Current Perspectives on Technical Issues. Curr Urol Rep. 2015 Jan 30;16(2):6.

43. Pandolfo SD, Aveta A, Perdonà S, Spena G, Izzo A, Tufano A, et al. The evolving landscape of renal surgery for complex renal masses (CRM): implications for oncologic and functional outcomes. Mini-Invasive Surg. 2025 Jan 20;9(0):N/A-N/A.

44. Huang R, Zhang C, Wang X, Hu H. Partial Nephrectomy Versus Radical Nephrectomy for Clinical T2 or Higher Stage Renal Tumors: A Systematic Review and Meta-Analysis. Front Oncol [Internet]. 2021 Jun 10 [cited 2025 Mar 31];11. Available from: https://www.frontiersin.org/journals/oncology/articles/10.3389/fonc.2021.680842/full

45. Hasegawa T, Yamanaka T, Gobara H, Miyazaki M, Takaki H, Sato Y, et al. Radiofrequency ablation versus cryoablation for T1b renal cell carcinoma: a multi-center study. Jpn J Radiol. 2018 Sep 1;36(9):551–8.

46. Ramanathan R, Leveillee RJ. Ablative therapies for renal tumors. Ther Adv Urol. 2010 Apr;2(2):51–68.

47. Jeldres C, Patard JJ, Capitanio U, Perrotte P, Suardi N, Crepel M, et al. Partial Versus Radical Nephrectomy in Patients With Adverse Clinical or Pathologic Characteristics. Urology. 2009 Jun 1;73(6):1300–5.

48. Bianchi M, Sun M, Jeldres C, Shariat SF, Trinh QD, Briganti A, et al. Distribution of metastatic sites in renal cell carcinoma: a population-based analysis. Ann Oncol. 2012 Apr 1;23(4):973–80.

49. Dighe M, Takayama T, Bush WH. Preoperative planning for renal cell carcinoma--benefits of 64-slice CT imaging. Int Braz J Urol Off J Braz Soc Urol. 2007;33(3):305–12.

50. Ledneva E, Karie S, Launay-Vacher V, Janus N, Deray G. Renal safety of gadolinium-based contrast media in patients with chronic renal insufficiency. Radiology. 2009 Mar;250(3):618–28.

51. Lane BR, Samplaski MK, Herts BR, Zhou M, Novick AC, Campbell SC. Renal mass biopsy--a renaissance? J Urol. 2008 Jan;179(1):20–7.

52. Margreiter M, Marberger M. Current status of open partial nephrectomy. Curr Opin Urol. 2010 Sep;20(5):361–4.

53. Berger A, Crouzet S, Canes D, Haber GP, Gill IS. Minimally invasive nephron-sparing surgery. Curr Opin Urol. 2008 Sep;18(5):462–6.

54. Sun MRM, Wagner AA, San Francisco IF, Brook A, Kavoussi L, Russo P, et al. Need for intraoperative ultrasound and surgical recommendation for partial nephrectomy: correlation with tumor imaging features and urologist practice patterns. Ultrasound Q. 2012 Mar;28(1):21–7.

55. Kutikov A, Uzzo RG. The R.E.N.A.L. Nephrometry Score: A Comprehensive Standardized System for Quantitating Renal Tumor Size, Location and Depth. J Urol [Internet]. 2009 Sep [cited 2025 Mar 11]; Available from: https://www.auajournals.org/doi/10.1016/j.juro.2009.05.035

56. Patard JJ, Pantuck AJ, Crepel M, Lam JS, Bellec L, Albouy B, et al. Morbidity and clinical outcome of nephron-sparing surgery in relation to tumour size and indication. Eur Urol. 2007 Jul;52(1):148–54.

57. Funahashi Y, Hattori R, Yamamoto T, Kamihira O, Kato K, Gotoh M. Ischemic Renal Damage after Nephron-Sparing Surgery in Patients with Normal Contralateral Kidney. Eur Urol. 2009 Jan 1;55(1):209–16.

58. Lane BR, Novick AC, Babineau D, Fergany AF, Kaouk JH, Gill IS. Comparison of Laparoscopic and Open Partial Nephrectomy for Tumor in a Solitary Kidney. J Urol [Internet]. 2008 Mar [cited 2025 Mar 11]; Available from: https://www.auajournals.org/doi/10.1016/j.juro.2007.10.050

59. Current Opinion in Urology [Internet]. [cited 2025 Mar 11]. Available from: https://journals.lww.com/co-urology/fulltext/2009/01000/the_role_of_nephron_sparing_robotic_surgery_in_the.16.aspx

60. Sprenkle PC, Power N, Ghoneim T, Touijer KA, Dalbagni G, Russo P, et al. Comparison of Open and Minimally Invasive Partial Nephrectomy for Renal Tumors 4–7 Centimeters. Eur Urol. 2012 Mar 1;61(3):593–9.

61. Minervini A, Campi R, Di Maida F, Mari A, Montagnani I, Tellini R, et al. Tumor–parenchyma interface and long-term oncologic outcomes after robotic tumor enucleation for sporadic renal cell carcinoma. Urol Oncol Semin Orig Investig. 2018 Dec 1;36(12):527.e1-527.e11.

62. Minervini A, Campi R, Lane BR, Cobelli OD, Sanguedolce F, Hatzichristodoulou G, et al. Impact of Resection Technique on Perioperative Outcomes and Surgical Margins after Partial Nephrectomy for Localized Renal Masses: A Prospective Multicenter Study. J Urol [Internet]. 2020 Mar [cited 2025 Apr 4]; Available from: https://www.auajournals.org/doi/10.1097/JU.0000000000000591

63. Minervini A, di Cristofano C, Lapini A, Marchi M, Lanzi F, Giubilei G, et al. Histopathologic Analysis of Peritumoral Pseudocapsule and Surgical Margin Status after Tumor Enucleation for Renal Cell Carcinoma. Eur Urol. 2009 Jun 1;55(6):1410–8.

64. Mari A, Di Maida F, Tellini R, Campi R, Sforza S, Cocci A, et al. Oncologic outcomes in patients treated with endoscopic robot assisted simple enucleation (ERASE) for renal cell carcinoma: Results from a tertiary referral center. Eur J Surg Oncol. 2019 Oct 1;45(10):1977–82.

65. Yossepowitch O, Thompson RH, Leibovich BC, Eggener SE, Pettus JA, Kwon ED, et al. Positive Surgical Margins at Partial Nephrectomy: Predictors and Oncological Outcomes. J Urol [Internet]. 2008 Jun [cited 2025 Mar 11]; Available from: https://www.auajournals.org/doi/10.1016/j.juro.2008.01.100

66. Bensalah K, Pantuck AJ, Rioux-Leclercq N, Thuret R, Montorsi F, Karakiewicz PI, et al. Positive Surgical Margin Appears to Have Negligible Impact on Survival of Renal Cell Carcinomas Treated by Nephron-Sparing Surgery. Eur Urol. 2010 Mar 1;57(3):466–73.

67. Open Partial Nephrectomy in Renal Cancer: A Feasible Gold Standard Technique in All Hospitals - Cozar - 2008 - Advances in Urology - Wiley Online Library [Internet]. [cited 2025 Apr 16]. Available from: https://onlinelibrary.wiley.com/doi/10.1155/2008/916463

68. Ramanathan R, Leveillee RJ. A Review of Methods for Hemostasis and Renorrhaphy After Laparoscopic and Robot-assisted Laparoscopic Partial Nephrectomy. Curr Urol Rep. 2010 May 1;11(3):208–20.

69. Van Poppel H, Da Pozzo L, Albrecht W, Matveev V, Bono A, Borkowski A, et al. A Prospective, Randomised EORTC Intergroup Phase 3 Study Comparing the Oncologic Outcome of Elective Nephron-Sparing Surgery and Radical Nephrectomy for Low-Stage Renal Cell Carcinoma. Eur Urol. 2011 Apr 1;59(4):543–52.

70. Bigot P, Hétet JF, Bernhard JC, Fardoun T, Audenet F, Xylinas E, et al. Nephron-Sparing Surgery for Renal Tumors Measuring More Than 7 cm: Morbidity, and Functional and Oncological Outcomes. Clin Genitourin Cancer. 2014 Feb 1;12(1):e19–27.

71. Becker F, Roos FC, Janssen M, Brenner W, Hampel C, Siemer S, et al. Short-Term Functional and Oncologic Outcomes of Nephron-Sparing Surgery for Renal Tumours ≥7 cm. Eur Urol. 2011 Jun 1;59(6):931–7.

72. Alanee S, Nutt M, Moore A, Holland B, Dynda D, Wilber A, et al. Partial nephrectomy for T2 renal masses: contemporary trends and oncologic efficacy. Int Urol Nephrol. 2015 Jun 1;47(6):945–50.

73. Mir MC, Derweesh I, Porpiglia F, Zargar H, Mottrie A, Autorino R. Partial Nephrectomy Versus Radical Nephrectomy for Clinical T1b and T2 Renal Tumors: A Systematic Review and Meta-analysis of Comparative Studies. Eur Urol. 2017 Apr 1;71(4):606–17.

74. Scosyrev E, Messing EM, Sylvester R, Campbell S, Van Poppel H. Renal function after nephron-sparing surgery versus radical nephrectomy: results from EORTC randomized trial 30904. Eur Urol. 2014 Feb;65(2):372–7.

75. Kim CS, Bae EH, Ma SK, Kweon SS, Kim SW. Impact of partial nephrectomy on kidney function in patients with renal cell carcinoma. BMC Nephrol. 2014 Nov 19;15:181.

76. Breau RH, Crispen PL, Jimenez RE, Lohse CM, Blute ML, Leibovich BC. Outcome of Stage T2 or Greater Renal Cell Cancer Treated With Partial Nephrectomy. J Urol. 2010 Mar 1;183(3):903–8.

77. Karellas ME, O'Brien MF, Jang TL, Bernstein M, Russo P. Partial nephrectomy for selected renal cortical tumours of ≥ 7 cm. BJU Int. 2010 Nov;106(10):1484–7.

78. Tappero S, Bravi CA, Khene ZE, Campi R, Pecoraro A, Diana P, et al. Assessing Functional Outcomes of Partial Versus Radical Nephrectomy for T1b-T2 Renal Masses: Results from a Multi-institutional Collaboration. Ann Surg Oncol. 2024 Aug 1;31(8):5465–72.

79. Mühlbauer J, Kowalewski KF, Walach MT, Porubsky S, Wessels F, Nuhn P, et al. Partial nephrectomy preserves renal function without increasing the risk of complications compared

with radical nephrectomy for renal cell carcinomas of stages pT2–3a. Int J Urol. 2020;27(10):906–13.

80. Huang WC, Levey AS, Serio AM, Snyder M, Vickers AJ, Raj GV, et al. Chronic kidney disease after nephrectomy in patients with renal cortical tumours: a retrospective cohort study. Lancet Oncol. 2006 Sep;7(9):735–40.

81. de Saint Aubert N, Audenet F, Mccaig F, Delavaud C, Verkarre V, Le Guilchet T, et al. Nephron sparing surgery in tumours greater than 7 cm. Prog En Urol. 2018 May 1;28(6):336–43.

82. Chebbi A, Benoit T, Giwerc A, Roumiguié M, Aublé A, Doumerc N, et al. Results of partial nephrectomy for tumors larger than 7 cm: comparison with radical nephrectomy. Prog En Urol. 2017 Feb 1;27(2):80–6.

83. Breau RH, Crispen PL, Jimenez RE, Lohse CM, Blute ML, Leibovich BC. Outcome of Stage T2 or Greater Renal Cell Cancer Treated With Partial Nephrectomy. J Urol. 2010 Mar 1;183(3):903–8.

84. Dall'Oglio MF, Arap MA, Antunes AA, Cury J, Leite KR, Srougi M. Impact of Clinicopathological Parameters in Patients Treated for Renal Cell Carcinoma. J Urol. 2007 May 1;177(5):1687–91.

85. Cerrato C, Patel D, Autorino R, Simone G, Yang B, Uzzo R, et al. Partial or radical nephrectomy for complex renal mass: a comparative analysis of oncological outcomes and complications from the ROSULA (Robotic Surgery for Large Renal Mass) Collaborative Group. World J Urol. 2023 Mar 1;41(3):747–55.

86. Deng W, Chen L, Wang Y, Liu X, Wang G, Fu B. Partial nephrectomy versus radical nephrectomy for large (≥ 7 cm) renal tumors: A systematic review and meta-analysis. Urol Oncol Semin Orig Investig. 2019 Apr 1;37(4):263–72.

87. Huang WC, Elkin EB, Levey AS, Jang TL, Russo P. Partial nephrectomy versus radical nephrectomy in patients with small renal tumors--is there a difference in mortality and cardiovascular outcomes? J Urol. 2009 Jan;181(1):55–61; discussion 61-62.

88. Wang Z, Wang G, Xia Q, Shang Z, Yu X, Wang M, et al. Partial nephrectomy vs. radical nephrectomy for renal tumors: A meta-analysis of renal function and cardiovascular outcomes. Urol Oncol Semin Orig Investig. 2016 Dec 1;34(12):533.e11-533.e19.

89. Bertolo R, Autorino R, Simone G, Derweesh I, Garisto JD, Minervini A, et al. Outcomes of Robot-assisted Partial Nephrectomy for Clinical T2 Renal Tumors: A Multicenter Analysis (ROSULA Collaborative Group). Eur Urol. 2018 Aug 1;74(2):226–32.

90. Bravi CA, Larcher A, Capitanio U, Mari A, Antonelli A, Artibani W, et al. Perioperative Outcomes of Open, Laparoscopic, and Robotic Partial Nephrectomy: A Prospective Multicenter Observational Study (The RECORd 2 Project). Eur Urol Focus. 2021 Mar 1;7(2):390–6.

91. Veccia A, Dell'oglio P, Antonelli A, Minervini A, Simone G, Challacombe B, et al. Robotic partial nephrectomy versus radical nephrectomy in elderly patients with large renal masses. Minerva Urol E Nefrol Ital J Urol Nephrol. 2020 Feb;72(1):99–108.

92. Malkoc E, Ramirez D, Kara O, Maurice MJ, Nelson RJ, Caputo PA, et al. Robotic and open partial nephrectomy for localized renal tumors larger than 7 cm: a single-center experience. World J Urol. 2017 May 1;35(5):781–7.

93. Kurban LAS, Vosough A, Jacob P, Prasad D, Lam T, Scott N, et al. Pathological nature of renal tumors - does size matter? Urol Ann. 2017;9(4):330–4.

94. Satasivam P, Reeves F, Rao K, Ivey Z, Basto M, Yip M, et al. Patients with medical risk factors for chronic kidney disease are at increased risk of renal impairment despite the use of nephron-sparing surgery. BJU Int. 2015;116(4):590–5.

95. Ramanathan R, Leveillee RJ. Ablative therapies for renal tumors. Ther Adv Urol. 2010 Apr;2(2):51–68.

96. Collyer W, Venkatesh R, Vanlangendonck R, Morissey K, Humphrey P, Yan Y, et al. Enhanced renal cryoablation with hilar clamping and intrarenal cooling in a porcine model. Urology. 2004 Jun;63(6):1209–12.

97. Miller AJ, Kurup AN, Schmit GD, Weisbrod AJ, Boorjian SA, Thompson RH, et al. Percutaneous Clinical T1a Renal Mass Ablation in the Octogenarian and Nonagenarian: Oncologic Outcomes and Morbidity. J Endourol. 2015 Jun;29(6):671–6.

98. Atwell TD, Vlaminck JJ, Boorjian SA, Kurup AN, Callstrom MR, Weisbrod AJ, et al. Percutaneous Cryoablation of Stage T1b Renal Cell Carcinoma: Technique Considerations, Safety, and Local Tumor Control. J Vasc Interv Radiol. 2015 Jun 1;26(6):792–9.

99. Takaki H, Soga N, Kanda H, Nakatsuka A, Uraki J, Fujimori M, et al. Radiofrequency Ablation versus Radical Nephrectomy: Clinical Outcomes for Stage T1b Renal Cell Carcinoma. Radiology. 2014 Jan;270(1):292–9.

100. Wah TM, Irving HC, Gregory W, Cartledge J, Joyce AD, Selby PJ. Radiofrequency ablation (RFA) of renal cell carcinoma (RCC): experience in 200 tumours. Bju Int. 2014 Mar;113(3):416–28.

101. Bisbee CA, Zhang J, Owens J, Hussain S. Cryoablation for the Treatment of Kidney Cancer: Comparison With Other Treatment Modalities and Review of Current Treatment. Cureus. 14(11):e31195.

102. Maria T, Georgiades C. Percutaneous Cryoablation for Renal Cell Carcinoma. J Kidney Cancer VHL. 2015;2(3):105–13.

103. Atwell TD, Vlaminck JJ, Boorjian SA, Kurup AN, Callstrom MR, Weisbrod AJ, et al. Percutaneous Cryoablation of Stage T1b Renal Cell Carcinoma: Technique Considerations, Safety, and Local Tumor Control. J Vasc Interv Radiol. 2015 Jun 1;26(6):792–9.

104. Atwell TD, Carter RE, Schmit GD, Carr CM, Boorjian SA, Curry TB, et al. Complications following 573 Percutaneous Renal Radiofrequency and Cryoablation Procedures. J Vasc Interv Radiol. 2012 Jan 1;23(1):48–54.

105. Microwave Tumor Ablation: Mechanism of Action, Clinical Results, and Devices - ClinicalKey [Internet]. [cited 2025 May 6]. Available from: https://www.clinicalkey.com/#!/content/playContent/1-s2.0-

S1051044310004112?returnurl=https:%2F%2Flinkinghub.elsevier.com%2Fretrieve%2Fpii%2FS1051044310004112%3Fshowall%3Dtrue&referrer=

106. Yu J, Liang P, Yu X ling, Cheng Z gang, Han Z yu, Mu M juan, et al. US-guided Percutaneous Microwave Ablation of Renal Cell Carcinoma: Intermediate-term Results. Radiology. 2012 Jun;263(3):900–8.

107. Illing RO, Kennedy JE, Wu F, ter Haar GR, Protheroe AS, Friend PJ, et al. The safety and feasibility of extracorporeal high-intensity focused ultrasound (HIFU) for the treatment of liver and kidney tumours in a Western population. Br J Cancer. 2005 Oct 17;93(8):890–5.

108. Narayanan G, Doshi MH. Irreversible Electroporation (IRE) in Renal Tumors. Curr Urol Rep. 2016 Jan 15;17(2):15.

109. Irreversible electroporation (IRE): a novel method for renal tissue ablation - Tracy - 2011 - BJU International - Wiley Online Library [Internet]. [cited 2025 May 6]. Available from: https://bjui-journals.onlinelibrary.wiley.com/doi/full/10.1111/j.1464-410X.2010.09797.x?casa_token=p1WIZ-zM5NQAAAAA%3AkSRwRZ94PKRa6ckx_6NFyzSPqkxhwwg-wgS1WwlhcneF0oivl43_S9IxdjlHM13lURQcoxUXRJn4cA

110. Hilton A, Kourounis G, Georgiades F. Irreversible electroporation in renal tumours: A systematic review of safety and early oncological outcomes. Urol J. 2022 Aug 1;89(3):329–37.

111. Liu B, Clark J, Domes T, Wall C, Jana K. Percutaneous irreversible electroporation for the treatment of small renal masses: The first Canadian case series. Can Urol Assoc J [Internet]. 2019 [cited 2025 May 6];13(9). Available from: https://cuaj.ca/index.php/journal/article/view/5728

112. Wang Z, Lu J, Huang W, Wu Z, Gong J, Wang Q, et al. A retrospective study of CT-guided percutaneous irreversible electroporation (IRE) ablation: clinical efficacy and safety. BMC Cancer. 2021 Feb 5;21(1):124.

113. Sartori S, Tombesi P, Di Vece F, Pacella CM, Zhao Q, Mauri G. Kidney Tumors Laser Ablation. In: Pacella CM, Jiang T, Mauri G, editors. Image-guided Laser Ablation [Internet]. Cham: Springer International Publishing; 2020 [cited 2025 May 6]. p. 55–60. Available from: https://doi.org/10.1007/978-3-030-21748-8_6

114. Sartori S, Mauri G, Tombesi P, Di Vece F, Bianchi L, Pacella CM. Ultrasound-guided percutaneous laser ablation is safe and effective in the treatment of small renal tumors in patients at increased bleeding risk. Int J Hyperth Off J Eur Soc Hyperthermic Oncol North Am Hyperth Group. 2018;35(1):19–25.

115. Li G, Chen Y, Zhang X. Percutaneous laser ablation vs. radical nephroureterectomy: a comparative study on renal pelvic tumors. Int Urol Nephrol [Internet]. 2025 Feb 4 [cited 2025 May 6]; Available from: https://doi.org/10.1007/s11255-025-04395-4

116. Correa RJM, Louie AV, Staehler M, Warner A, Gandhidasan S, Ponsky L, et al. Stereotactic Radiotherapy as a Treatment Option for Renal Tumors in the Solitary Kidney: A Multicenter Analysis from the IROCK. J Urol. 2019 Jun;201(6):1097–104.

117. Doyle C. Stereotactic Body Radiation Therapy Demonstrates ‘Exceptional Control’ in Primary Renal Cell Carcinoma [Internet]. [cited 2025 May 6]. Available from:

https://ascopost.com/issues/november-10-2023/stereotactic-body-radiation-therapy-demonstrates-exceptional-control-in-primary-renal-cell-carcinoma/

118. SBRT Effective Option for Kidney Cancer - NCI [Internet]. 2023 [cited 2025 May 6]. Available from: https://www.cancer.gov/news-events/cancer-currents-blog/2023/kidney-cancer-localized-sbrt-radiation

119. Nguyen NP, Chirila ME, Page BR, Vinh-Hung V, Gorobets O, Mohammadianpanah M, et al. Immunotherapy and stereotactic body radiotherapy for older patients with non-metastatic renal cancer unfit for surgery or decline nephrectomy: practical proposal by the International Geriatric Radiotherapy Group. Front Oncol. 2024 May 24;14:1391464.

120. Seager M, Kumar S, Lim E, Munneke G, Bandula S, Walkden M. Renal cryoablation – a practical guide for interventional radiologists. Br J Radiol. 2021 Feb 1;94(1118):20200854.