VILNIAUS UNIVERSITETAS
MEDICINOS FAKULTETAS

Medicinos studijų programa

Ausų, nosies, gerklės ir akių ligų klinika

Aleksandra Majauskaitė, VI kursas, VI grupė

VIENTISŲJŲ STUDIJŲ MAGISTRO BAIGIAMASIS DARBAS

Pigmentinės glaukomos klinikiniai ypatumai

Clinical Aspects of Pigmentary Glaucoma

Darbo vadovas Doc. Dr. Aistė Kadziauskienė

Klinikos vadovas Prof. Dr. Eugenijus Lesinskas

Vilnius, 2025

Studento elektroninio pašto adresas: aleksandra.majauskaite@mf.stud.vu.lt

TURINYS

SANTRAUKA 4

SUMMARY 6

SANTRUMPOS 7

1. ĮVADAS 8

2. METODIKA 9

3. LITERATŪROS APŽVALGA 10

3.1. ISTORINIAI ASPEKTAI 10

3.2. EPIDEMIOLOGIJA 10

3.3. RIZIKOS VEIKSNIAI 11

3.4. GENETINIAI LIGOS MECHANIZMAI 11

3.5. PATOFIZIOLOGIJA 12

3.6. PATOLOGINĖ ANATOMIJA 14

3.7. KLINIKINIAI YPATUMAI 15

3.7.1. Skundai 15

3.7.2. Krukenbergo verpstė 16

3.7.3. Rainelės transiliuminacijos defektai 16

3.7.4. Trabekulinio tinklo pigmentacija 17

3.7.5. Scheie linija 17

3.7.6. Tinklainės pokyčiai 17

3.7.7. Akispūdžio pokyčiai 18

3.7.8. Regos nervo pokyčiai 18

3.7.9. Akipločio pokyčiai 19

3.7.10. Perdegimo fazė 19

3.7.11. Priekinės kameros gylis 20

3.8. DIFERENCINĖ DIAGNOSTIKA 20

3.8.1. Pseudoeksfoliacinis sindromas 20
3.8.2. Akies piktybiniai navikai 20
3.8.3. Uveitas 21
3.8.4. Akių operacijos 21
3.9. GYDYMAS 21
3.9.1. Medikamentinės priemonės 22
3.9.1.1. Prostaglandinų analogai 22
3.9.1.2. α – adrenerginiai agonistai 22
3.9.1.3. β- adrenoblokatoriai ir karboanhidrazės inhibitoriai 22
3.9.1.4. Pilokarpinas 22
3.9.2. Lazerinės procedūros 23
3.9.2.1. Lazerinė trabekuloplastika 23
3.9.2.2. Lazerinė iridotomija (LI) 24
3.9.2.3. Chirurginis gydymas 24
4. KLINIKINIŲ ATVEJŲ APRAŠYMAS 25
4.1. PIRMAS KLINIKINIS ATVEJIS 25
4.2. ANTRAS KLINIKINIS ATVEJIS 30
5. APTARIMAS 35
IŠVADOS 37
LITERATŪROS ŠALTINIAI 39
PRIEDAI 50

SANTRAUKA

Šio darbo **tikslas** – remiantis literatūros šaltiniais ir turimais dviejų Vilniaus Universiteto ligoninės Santaros klinikų, Akių ligų centro pacientų atvejais, apžvelgti ir įvertinti pigmentinės glaukomos (PG) ir pigmento dispersinio sindromo (PDS) klinikinius ypatumus: simptomus, diagnostiką, ligos progresavimo veiksnius ir taikomą gydymą, siekiant pagerinti ankstyvą ligos diagnostiką ir gydymo efektyvumą.

Tyrimo medžiaga ir metodai: Atrinkti ir išanalizuoti dviejų pacientų, sergančių PDS ir PG, klinikiniai atvejai, vertinant jų simptomus, akispūdžio svyravimus, instrumentinių tyrimų rezultatus ir taikytą gydymą. Literatūros apžvalga atlikta naudojant *PubMed* ir *Google Scholar* duomenų bazes, atrinkti straipsniai, kurie nagrinėja PDS ir PG epidemiologiją, genetiką, patofiziologiją, klinikinius požymius ir gydymo metodus.
Naudoti raktažodžiai: *pigment dispersion syndrome, pigmentary glaucoma*. Atrinkti moksliniai šaltiniai vertinti aprašomosios analizės būdu.

Rezultatai: PDS ir PG — glaudžiai susijusios, dalį klinikinių požymių besidalijančios, bet savo eiga ir žala regos nervui besiskiriančios būklės. PDS dažniausiai turi nesukelia nuolatinių simptomų ir gali būti atsitiktinis radinys oftalmologinio ištyrimo metu. Tačiau tam tikrais atvejais, kuomet pigmentas trabekuliniame tinkle sukelia akispūdžio padidėjimą ir regos nervo pažaidą, PDS gali progresuoti iki PG. Analizuotų pacientų atvejai patvirtino literatūroje aprašomą tendenciją: PDS dažniau diagnozuojamas jaunesniems pacientams, o PG pasireiškia vyresniame amžiuje, kartu su regos nervo pakitimais ir akipločio defektais. Abiem atvejais stebėta tipiška PDS ir PG klinikinių požymių triada: Krukenbergo verpstė ant ragenos endotelio, rainelės transiliuminacijos defektai ir trabekulinio tinklo pigmentacija. PDS paciento akispūdis buvo padidėjęs tik aktyvios pigmento dispersijos metu, tuo tarpu PG paciento atveju, nepaisant kombinuoto medikamentinio gydymo, akispūdis pastoviai laikėsi aukštesnėse normos ribose. PDS ir PG diagnostika reikalauja išsamaus ištyrimo, įskaitant biomikroskopiją, gonioskopiją, regos nervo būklės vertinimą ir akipločio tyrimus. Nors specifinio PDS/PG gydymo nėra, pagrindinis dėmesys yra skiriamas akispūdžio kontrolei. Tam naudojami prostaglandinų analogai, β-adrenoblokatoriai, karboanhidrazės inhibitoriai ir α-adrenerginiai agonistai, o kai kuriais atvejais gali būti taikoma selektyvioji lazerinė trabekuloplastika (SLT) bei chirurginis gydymas. Atsižvelgiant į PDS ir PG patofiziologinius mechanizmus, eigą ir klinikinius ypatumus, svarbu, kad šių būklių pacientai būtų reguliariai stebimi. Ypatingas dėmesys turi būti skiriamas pacientams, kuriems išmatuojamas padidėjęs

akispūdis, arba jau stebimi regos nervo pažeidimo požymiai, tam kad būtų galima išvengti ligos progresavimo ir negrįžtamo regėjimo praradimo.
Raktažodžiai: *pigmentinė glaukoma, pigmento dispersinis sindromas, klinikiniai ypatumai*

SUMMARY

The aim of this study is to evaluate the clinical features of pigment dispersion syndrome (PDS) and pigmentary glaucoma (PG) – including symptoms, diagnosis, disease progression factors, and applied treatment – based on literature review and clinical cases of patients from the Vilnius University Hospital Santaros Klinikos, Center of Eye Diseases.

Research material and methods: The clinical cases of two patients diagnosed with PDS and PG were selected and analyzed, assessing their symptoms, intraocular pressure fluctuations, and applied treatment. A literature review was conducted using the *PubMed* and *Google Scholar* databases, selecting articles that analyse the epidemiology, genetics, pathophysiology, clinical features, and treatment methods of PDS and PG.

Keywords used: *pigment dispersion syndrome, pigmentary glaucoma*. The selected scientific sources were evaluated through descriptive analysis.

Results and conclusions: PDS and PG are closely related conditions that share some clinical features but differ in their progression and damage to the optic nerve. PDS usually does not cause persistent symptoms and can be an incidental finding during ophthalmologic examination. However, in certain cases, it can progress to PG, when pigment accumulation in the trabecular meshwork leads to increased intraocular pressure and optic nerve damage. The analyzed clinical cases confirmed the tendency described in the literature: PDS is more commonly diagnosed in younger patients, while PG occurs at an older age and is associated with more significant optic nerve changes and visual field loss.

In both cases, the typical clinical triad of PDS and PG was observed: Krukenberg spindle on the corneal endothelium, iris transillumination defects, and trabecular meshwork pigmentation. The intraocular pressure of the PDS patient was elevated only during active pigment dispersion but later stabilized. In contrast, in the PG patient, despite consistent combined medical treatment, intraocular pressure remained within the higher normal range. The diagnosis of PDS and PG requires a comprehensive examination, including gonioscopy, optic nerve assessment, and visual field testing. Although there is no specific treatment for PDS/PG, the primary focus is on intraocular pressure control. Management includes prostaglandin analogues, β-blockers, carbonic anhydrase inhibitors, α-adrenergic agonists, and pilocarpine, and in some cases, selective laser trabeculoplasty (SLT) or glaucoma surgery may be performed. Considering the pathophysiological mechanisms, progression, and clinical characteristics of PDS and PG, it is essential for patients to undergo regular monitoring. Particular attention should be

given to patients with elevated intraocular pressure or optic nerve damage, aiming to prevent disease progression and irreversible vision loss as early as possible.
Keywords: pigmentary glaucoma, pigment dispersion syndrome, clinical features.

SANTRUMPOS

AD – autosominis dominantinis

ALT – argono lazerio trabekuloplastika

DD – disko diametro

EGD – Europos Glaukomos Draugija

LI – lazerinė iridotomija

MD – vidutinis nuokrypis (*ang. mean deviation*)

MIGC – minimaliai invazyvi glaukomos chirurgija

OD – *oculus dextra* – dešinė akis

OS – *oculus sinistra* – kairė akis

OU – *oculus uterque* – kairė ir dešinė akis

PAKG – pirminė atvirojo kampo glaukoma

PDS – pigmento dispersinis sindromas

PEXS – pseudoeksfoliacinis sindromas

PG – pigmentinė glaukoma

PSO – Pasaulio sveikatos organizacija

RND – regos nervo diskas

SAP – standartinė automatinė perimetrija

SLT – selektyvi lazerinė trabekuloplastika

TNSS – tinklainės nervinių skaidulų sluoksnis

OKT – optinė koherentinė tomografija

VFI – regėjimo lauko indeksas (*ang. visual field index*)

VUL SK – Vilniaus Universiteto ligoninė Santaros klinikos

1. ĮVADAS

Glaukoma – lėtinė progresuojanti optinė neuropatija, kuri lemia tinklainės ganglinių ląstelių aksonų degeneraciją ir akipločio praradimą. Remiantis Pasaulio Sveikatos Organizacijos (PSO) prognozėmis, pacientų, sergančių glaukoma, skaičius iki 2030 – ųjų metų gali padidėti nuo 76 milijonų iki 95.4 milijonų, o atliktų tyrimų duomenimis skaičius 2040 metais gali išaugti iki 111 milijonų. Tai yra antroji, po kataraktos, aklumo priežastis visame pasaulyje, susijusi su pablogėjusia gyvenimo kokybe (1,2). Viena iš pagrindinių glaukomos atvejų augimo priežasčių yra visuomenės senėjimas, nes amžius yra glaukomos išsivystymo rizikos veiksnys (3). Nors visuomenės žinių apie lėtines akių ligas stoka rizikos susirgti nedidina, ji prisideda prie vėlyvesnės ligos diagnostikos ir gydymo pradžios. Tyrimai rodo, kad tik nedidelė sergančiųjų iki diagnozės nustatymo girdėjo apie glaukomą ir netgi po diagnozės patvirtinimo nesuprato ligos mechanizmo (4). Ši situacija apsunkina ankstyvą diagnostiką bei gydymo proceso valdymą, o tai gali lemti prastesnius gydymo rezultatus ir didesnę riziką regėjimo funkcijos praradimui.

Remiantis Europos Glaukomos Draugijos (EGD) gairėmis, suaugusiųjų glaukoma klasifikuojama į pirminę atvirojo kampo glaukomą (PAKG), antrinę atvirojo kampo glaukomą, uždarojo kampo glaukomą. Antrinės atvirojo kampo glaukomos yra apibūdinamos kaip grupė ligų, kurių metu pirminės akių ligos, tokios kaip trauma, uveitas ir kitos, sukelia akispūdžio padidėjimą (5).

Pigmentinė glaukoma (PG) yra antrinė atviro kampo glaukomos forma, kuriai, be regos nervo, akipločio defektų, būdinga ryški, homogeniška trabekulinio tinklo pigmentacija, rainelės transiliuminacijos defektai ir pigmento nusėdimas ant ragenos endotelio. Šie pokyčiai pasireiškia dėl pigmento atsiskyrimo iš rainelės pigmentinio epitelio ir jo kaupimosi priekinėje akies kameroje. Pacientams, kurių regos nervas nepažeistas, neturi akispūdžio padidėjimo, ar akipločio praradimo, klasifikuojami kaip pacientai turintys Pigmento dispersinį sindromą (PDS) (5).

PG ypatinga tuo, kad liga dažniausiai pasireiškia jaunesnio amžiaus pacientams – vidutiniškai apie 30 gyvenimo metus, o tai žymiai skiriasi nuo pseudoeksfoliacinio sindromo (PEXS) sukeliamos glaukomos, kuri dažniausiai diagnozuojama vyresniems nei 60 metų asmenims (5–7). Pacientai neretai kreipiasi į gydymo įstaigą aktyvios pigmento dispersijos fazės metu, kai pigmentas iš rainelės sukelia akispūdžio pakilimus ir regėjimo pablogėjimą. Dažnu atveju epizodai būna išprovokuoti aktyvios fizinės veiklos metu (8–10). Ligai yra būdinga įprasta triada: pigmentas ant ragenos endotelio, dar vadinamas Krukenbergo verpste, rainelės transiliuminacijos defektai ir intensyvi homogeniška trabekulinio tinklo pigmentacija (5). Įdomu tai, kad liga kartais gali savaime nustoti progresuoti, sumažėjant akispūdžiui ir net leidžiant nutraukti gydymą (11,12). Kadangi pigmentinė glaukoma dažniausiai paveikia jaunus

žmones, ji gali turėti ilgalaikį poveikį regėjimui ir gyvenimo kokybei, todėl itin svarbu anksti atpažinti būdingus klinikinius požymius ir užkirsti kelią ligos progresavimui. Todėl šio darbo tikslas yra remiantis literatūros šaltiniais ir turimais dviejų Vilniaus Universiteto ligoninės Santaros klinikų (VULSK), Akių ligų centro pacientų atvejais, įvertinti pigmentinės glaukomos (PG), pigmento dispersinio sindromo (PDS) klinikinius ypatumus: simptomus, diagnostiką ir ligos progresavimo veiksnius, taikomą gydymą, siekiant pagerinti ankstyvą ligos diagnozavimą ir gydymo efektyvumą

2. METODIKA

Literatūros šaltinių paieška buvo atlikta 2024-2025 metais PubMed ir Google Scholar duomenų bazėse. Paieškai naudoti raktažodžiai ir jų junginiai: *pigmentary glaucoma, pigment dispersion syndrome, clinical aspects of pigmentary glaucoma, pigment dispersion, glaucoma.*

Literatūros šaltinių publikavimo data šiame darbe nebuvo ribojama. Analizuoti šaltiniai buvo publikuoti iki 2024 – ųjų metų kovo mėnesio.

Į darbą įtraukti recenzuojamų žurnalų straipsniai, metaanalizės, retrospektyviniai ir prospektyviniai tyrimai, taip pat literatūros apžvalgos, kurios išsamiai išnagrinėjo pigmento dispersinį sindromą ir pigmentinę glaukomą. Į analizę neįtraukti straipsniai, kuriuose pateikti duomenys buvo nepilni, pavyzdžiui, trūko pacientų akispūdžio rodiklių, gydymo metodų ar ilgalaikio stebėjimo rezultatų. Taip pat nebuvo analizuojami straipsniai, kuriuose taikyti diagnostikos ar gydymo metodai neatitiko šiuolaikinėje klinikinėje praktikoje taikomų standartų. Tokie straipsniai buvo atmesti siekiant užtikrinti analizės duomenų patikimumą ir klinikinį aktualumą.

Duomenų analizės metodika

Literatūros analizė atlikta taikant aprašomąją analizę, lyginant literatūros šaltinių duomenis su klinikiniais atvejais. Buvo siekiama išsiaiškinti teorinių ligos simptomų sutapimą realiame klinikiniame kontekste.

Pacientų atranka ir duomenų šaltiniai

Tyrime analizuoti dviejų pacientų, kuriems diagnozuotas PDS ir PG, klinikiniai duomenys. Abu pacientai buvo atrinkti iš Vilniaus universiteto ligoninės Santaros klinikų, Akių ligų centro duomenų bazės, vadovaujantis šiais kriterijais:

Diagnozė: vienam pacientui diagnozuotas pigmento dispersinis sindromas (PDS), kitam – pigmentinė glaukoma (PG).

Duomenų prieinamumas: į analizę įtraukti pacientai, kurių medicininiuose įrašuose buvo pakankamai informacijos apie ligos eigą, diagnostinius tyrimus ir gydymą.

Atvejų analizei surinkti duomenys: nusiskundimai, ligos ir gyvenimo anamnezė, akispūdžio matavimai skirtinguose ligos etapuose, regos nervo disko būklė pasitelkiant optinės koherentinės tomografijos ir akių dugno tyrimų rezultatais, klinikiniai simptomai stebimi biomikroskopijos plyšine lempa metu, gonioskopija, statinės automatinės perimetrijos rezultatai, gydymo metodai ir jų efektyvumas.

Etikos aspektai:

Pacientų konfidencialumas užtikrintas laikantis institucijos etikos gairių. Tyrimui buvo gautas informuotas pacientų sutikimas ir Vilniaus Universiteto ligoninės Santaros klinikų leidimas.

3. LITERATŪROS APŽVALGA

3.1. ISTORINIAI ASPEKTAI

Vienas iš pagrindinių PDS ir PG simptomų – pigmento sankaupos ant ragenos endotelio - pirmą kartą aprašytos 1899 metais F.E.Krukenbergo (13), tuo metu tai buvo klaidingai siejama su ankstyvosios embriogenezės metu įvykusia ragenos patologija. Von Hippel 1901 metais iškėlė hipotezę, kad pigmentas gali turėti įtakos akispūdžio padidėjimui (14). Vėliau Levinsohn buvo pirmasis teigęs, kad priekiniame akie segmente aptinkamas pigmentas yra kilęs iš rainelės pigmentinio epitelio, o jo praradimas rainelėje pasireiškia kaip transiliuminacijos defektai (15). Reikšmingas suvokimas apie šias ligas įvyko 1949 metais, kai *Sugar ir kt.* aprašė du trumparegius pacientus su trabekulinio tinklo pigmentacija, Krukenbergo verpste ir padidėjusiu akispūdžiu. Aprašytas atvejis buvo vienas pirmųjų, kuriame pigmento dispersiją ir akispūdžio padidėjimai buvo tiesiogiai susieti su PG (16).

3.2. EPIDEMIOLOGIJA

Dėl dažnos besimptominės eigos, įvairaus klinikinio pasireiškimo, tikslūs duomenys apie PDS ir PG paplitimą yra neaiškūs. *Ritch ir kt*. 1993 metais paskelbė, kad sergamumas PDS, tarp glaukomą turinčių europidų rasės pacientų, siekė 2.45% (17). Naujesnių tyrimų duomenimis PDS ir PG paplitimas bendroje populiacijoje svyruoja nuo 1 iki 1,5% (18). Sergamumas šiomis ligomis tarp mongolidų ir juodaodžių atitinkamai svyruoja nuo 0,3-0,92% (19–21) ir 0,15% -1,97% (22,23). Mažesnis sergamumas tarp mongolidų ir juodaodžių priklauso nuo šių populiacijų anatominių rainelės savybių – šių rasių atstovai turi tamsesnės spalvos raineles, su gausesniu kiekiu pigmento granulių melanocituose ir rainelės stromoje. Dėl šios priežasties daugumai šių pacientų nepasireiškia tipiški rainelės transiliuminacijos defektai ištyrimo metu, kas stokoja klinikinių įrodymų diagnozės patvirtinimui (22,24). Lyties aspektu PDS pasiskirstymas tarp vyrų ir moterų yra panašus (25–27). Tačiau *Yang ir kt*. atliktų tyrimų duomenimis vyriška lytis buvo paminėta kaip reikšmingas PG rizikos veiksnys (18,28,29). Be to, PG vyrams diagnozuojamas 10 metų anksčiau nei moterims (28). Nors vyrai yra linkę labiau sirgti PDS,

tačiau, kai moteris suserga PDS, rizika, kad tai išsivystys į PG yra tokia pati kaip vyrams (30). Nustatyta, kad rizika PDS progresuoti iki PG buvo 10% per 5 ir 15% per 15 metų laikotarpį (27). Nors glaukoma serga įvairaus amžiaus pacientai, 2020 metų duomenimis, į didžiausią rizikos grupę patenka asmenys vyresni nei 60 metų (31). Nors tikslūs epidemiologiniai duomenys dėl sergamumo PG nėra aiškūs, tačiau jau 1981 metais *Speakman ir kt.* atliktame tyrime buvo pastebėta tendencija, kad PG glaukoma dažniausiai suserga vyrai 30-50 metų (6). Ši tendencija pastebėta ir kitų tyrimų duomenimis, kuriuose pacientų amžiaus svyruoju nuo 30 iki 50 metų amžiaus (6,7,28,30,32).

3.3. RIZIKOS VEIKSNIAI

Tiriant PDS ir PG atsiradimo rizikos veiksnius, vienas iš svarbiausių aspektų yra refrakcijos ydos, ypatingai trumparegystė. *Sugar ir kt*. 25 metus trukusiame tyrime nustatė, jog trumparegystė ir jos laipsnis reikšmingai koreliuoja su PDS/PG atsiradimu (32). Tyrimų duomenimis nustatyta, kad pacientams, sergantiems pigmentine glaukoma, dažnai pasireiškia trumparegystė, kurios refrakcija gali svyruoti nuo –0,1 D iki –8,0 D ar daugiau (27,28,33). Be to, *Gramer ir kt.* nustatė, kad kuo didesnis trumparegystės laipsnis, tuo anksčiau yra diagnozuojamas PDS (34). Didesnis trumparegystės laipsnis yra siejamas su didesne rizika PDS progresuoti iki PG bei sunkesne ligos eiga. Tuo tarpu emotropų ir toliaregių skaičius tarp PDS/PG pacientų yra mažesnis - emetropija nustatoma 10-40% atvejų, o toliaregystė (>+1.00D) sudaro vos 2-10% (27,35,36).

Mokslinėje literatūroje plačiai diskutuojama, ar teigiama šeiminė anamnezė turi įtakos PDS/PG atsiradimui. Atliktų tyrimų duomenimis pacientų, sergančių PDS ir turinčių teigiamą šeiminę anamnezę siekė apie 12-21% (26,27). Tačiau tarp PG pacientų, teigiamos šeiminės anamnezės procentas buvo didesnis ir siekė apie 26,1 – 48% (7,27). Svarbu pabrėžti, kad šeimoje diagnozuota glaukoma nebūtinai buvo PDS ar PG, todėl genetinių veiksnių įtaka šių ligų vystymuisi išlieka atviras tyrimų klausimas.

3.4. GENETINIAI LIGOS MECHANIZMAI

Genetiniai tyrimai atskleidžia, kad PDS ir PG atsiradimas gali būti susijęs su genetiniais veiksniais. *Andersen ir kt.* tirdami 54 asmenis iš 4 šeimų nustatė, kad už PDS ir PG atsiradimą atsakingas genas yra lokalizuotas septintos chromosomas ilgojo peties telomere – 7q35-q36. Visi tiriamieji turėjo tipinius rainelės transiliuminacijos defektus ir pigmentą trabekuliniame tinkle, o 50% jų turėjo padidėjusį akispūdį (37). GPDS1 lokusas buvo tirtas ir tarp Japonijos gyventojų, turinčių normalaus akispūdžio glaukoma, buvo pastebėtas teigiamas ryšys tarp šio geno ir sergančiųjų lyginant su kontroline grupe (38). Tolimesniuose to paties autoriaus tyrimuose buvo nustatyta dar viena galimai susijusi sritis 18 – oje chromosomoje (39).

Laboratorinių tyrimų su gyvūnais duomenys taip pat padeda geriau suprasti PDS/PG genetinius mechanizmus. DBA/2J pelės, laboratorinių pelių padermė, dažniausiai naudojama tyrimams. Šių pelių genetinė analizė parodė, kad pigmento dispersiją iš rainelės DBA/2J pelėse sukelia stop kodono mutacija Glikoproteino nmg ($Gpnmb^{R150x}$) gene, kuris lemia rainelės pigmentinio epitelio irimą ir transiliuminacijos defektų pasireiškimą (40).
Tiriant DBA/2J peles buvo nustatyta, kad rainelės stromos atrofiją sukelia recesyvinio su tirozinaze susijusio baltymo 1 ($Tyrp1^{b}$) mutantinis alelis, esantis ketvirtoje chromosomoje. Šis alelis sukelia rainelės stromos irimo procesus taip sukeldami akių drenažinės sistemos užsikimšimą. Manoma, kad mutacijos $Gpnmb^{R150x}$ ir $Tyrp1^{b}$ genuose, gali turėti įtakos pigmentinės glaukomos atsiradimui (40).
Remiantis atliktais tyrimais yra manoma, kad PDS ir PG yra ligos kurios gali būti paveldėtos autosominiu dominantiniu (AD) būdu. *A.M.Bovell ir kt.* atliktame šešių šeimų tyrime buvo pastebėtas AD paveldėjimas mažiausiai dvejose kartose šių šeimų (41). Panašios išvados buvo pateiktos ir 1983 metais *Mandelkorn ir kt*. publikuotame straipsnyje, kuriame aprašė keturias šeimas, turinčias PSD ir pastebėjo, kad šis sindromas yra perduodamas AD būdu iš tėvų vaikams, trijose iš keturių šeimų (42). Naujesniuose tyrimuose užfiksuotas PDS perdavimas tarp įvairių šeimos narių - iš tėvo dukrai, tėvo sūnui, motinos sūnui ir motinos dukrai. Išvadose remiantis gautais rezultatais teigiama, kad kai kuriais atvejais PDS gali būti paveldimas AD būdu, tačiau nei vienoje iš jų tirtoje šeimoje, neparodė perdavimo per tris kartas, kas būtų vienas iš stipresniu įrodymu PDS AD paveldimumo (43).

3.5. PATOFIZIOLOGIJA

PDS yra patologinė būklė, kai melanino granulės išsiskiria iš užpakalinės rainelės pigmentinio epitelio ir plinta į priekinę akies kamerą. Šis procesas laikomas pagrindiniu veiksniu, lemiančiu PG vystymąsi (44). Sindromo metu išsiskyręs pigmentas gali kauptis įvairiose akies dalyse – priekiniame rainelės paviršiuje, ant ragenos endotelio, lęšiuko paviršiuje ir trabekuliniame tinkle (45). Kai pigmento granulės patenka į priekinės kameros kampą, jos gali užkimšti trabekulinį tinklą, sutrikdydamos skysčio nutekėjimą per Šlemo kanalą. Sutrikus skysčio nutekėjimui, akispūdis padidėja. Tai gali būti pastovus ir laikinas procesas, priklausomai nuo pigmento dispersijos intensyvumo ir priekinės kameros kampo pažeidimo laipsnio. Užsitęsus šiems procesams ilgą laiką, esant padidėjusiam akispūdžiui, PDS gali virsti PG, kas lemia regos nervo pažeidimą ir progresuojantį regėjimo sutrikimą (45).
Norint suprasti PDS ir PG patofiziologiją, yra svarbu išanalizuoti pagrindines mokslinėje literatūroje iškeltas teorijas, kodėl melanino granulės pradeda skirtis. Labiausiai akcentuojamos teorijos yra: atgalinio rainelės bloko teorija bei mechaninio kontakto tarp rainelės užpakalinio paviršiaus ir lęšiuko raiščių teorija.

Mechaninio kontakto teorija buvo pradėta analizuoti 1979 metais, kai *Campbell* ir bendraautorių atliktame tyrime buvo nustatytas ryšys tarp rainelės transiliuminacijos defektų lokalizacijos ir skaičiaus, su priekiniame lęšiuko paviršiuje esančiais raiščiais (zonulėmis). Tyrimo rezultatai parodė, kad vidutinis zonulių skaičius svyravo nuo 65 iki 80, o tai sutapo su tokio paties skaičiaus radialiniais rainelės transiliuminacijos defektais. Šis atradimas patvirtina hipotezę, jog vienas iš pagrindinių melanino granulių išsiskyrimą skatinančių veiksnių yra nuolatinis mechaninis trynimasis tarp rainelės ir lęšiuko priekinių zonulių (46). Elektroninės mikroskopijos pagalba buvo atskleista, kad šios zonulės dažnai susijungia į pluoštelius ir aktyviau šalina pigmentą nuo rainelės paviršiaus. Tuo tarpu sveikose akyse, kuriose transiliuminacijos defektai nebuvo pastebėti, toks mechaninis kontaktas tarp šių struktūrų nenustatytas, o tai rodo, jog šis reiškinys yra patologinis (46). Tyrimai patvirtina, kad mechaninė sąveika tarp rainelės pigmentinio epitelio ir lęšiuko zonulių atsiranda esant užpakaliniam rainelės išgaubtumui (ang. *posterior iris bowing*). Tai yra būklė, kai rainelės vidurinė, arba periferinė dalis lenkiasi link akies užpakalinės kameros sudarydama išgaubtą formą (5,28,46). Ultragarsinė biomikroskopija, leidžianti detaliai vizualizuoti priekinės akies kameros struktūras, padėjo identifikuoti, kad rainelės užpakalinis išgaubtumas yra vienas iš predisponuojančių veiksnių pigmento dispersijai (47–49). Apie 56% tirtų pacientų turėjo rainelės išgaubtumą. Šių pacientų refrakcija vidutiniškai siekė -2.97 ± 0.7 D, o akispūdis buvo didesnis nei pacientų, kuriems rainelės išgaubtumas nebuvo diagnozuotas (47). Manoma, kad PDS ir PG didesnis paplitimas tarp trumparegių pacientų yra susijęs su krumplyno žiedo išsiplėtimu lęšiuko atžvilgiu. Šios anatominės savybės leidžia rainelei išsigaubti ir taip susisiekti su zonulėmis ir taip skatinti pigmento išsiskyrimą (46). Tačiau svarbu pabrėžti, kad ne visi pacientai turi išgaubtą rainelę, dalis pacientų turi plokščią (47).

Nors mechaninis kontaktas tarp rainelės ir lęšiuko zonulių yra vienas iš pagrindinių pigmento dispersijos veiksnys, yra ir kitų svarbių patofiziologinių mechanizmų. *Campbell ir kt.* pristatę mechaninio kontakto teoriją, savo tyrime taip pat pabrėžė, kad labiausiai tikėtinas PDS/PG mechanizmas yra atvirkštinis vyzdžio blokas (ang. *reverse pupillary block*), dėl kurio rainelė įgauna išgaubtą formą (46). Tai apibūdinama kaip procesas, kurio metu iš užpakalinės akies kameros į priekinę patenka mažesnis akies skysčio kiekis, todėl priekinėje kameroje padidėja slėgis. Toks slėgio skirtumas sukelia rainelės išsigaubimą ir padidina kontaktą tarp lęšiuko ir rainelės (50,51). Skirtumas tarp sveikų akių ir PDS sergančių pacientų akių yra tas, kad pastarųjų rainelė jau turi padidėjusį kontaktą su lęšiuku, o tai trukdo efektyviai išlyginti slėgio skirtumus tarp priekinės ir užpakalinės kameros (52).

Rainelės sąveiką su lęšiuku, atgalinį vyzdžio bloką gali dar labiau pabloginti tam tikri provokuojantys veiksniai, kurie sustiprina pigmento dispersiją. Fizinio aktyvumo svarba ir nauda tarp glaukoma

sergančių pacientų dažnai akcentuojama mokslinėje literatūroje. Atliktų tyrimų rezultatai rodo, kad reguliarus fizinis aktyvumas, įskaitant bėgimą, mažina akispūdį (53–55). Tačiau tarp PDS/PG pacientų, didelis fizinis aktyvumas gali paskatinti pigmento dispersijos epizodus, po kurių gali padidėti akispūdis. *Jensen ir kt.* paskelbtame straipsnyje buvo tiriama dviejų pacientų su PG rainelės išgaubtumas ultragarsine biomikroskopija po fizinio krūvio. Pacientai mynė ergometrą dešimt minučių, po kurių buvo užfiksuotas didesnis rainelės išgaubtumas negu pradinis (8). Toks padidėjęs rainelės išgaubtumas gali paskatinti aktyvesnė melanino migraciją į akies kampo struktūras, jų užkimšimą ir netgi akispūdžio pakilimą (9,56,57). Tačiau svarbu pabrėžti, kad didelio intensyvumo fizinis veiklos, gali sukelti trumpalaikius akispūdžio svyravimus net ir sveikiems asmenims (58). Todėl PDS/PG pacientų fizinis aktyvumas turi būti parinktas atidžiai, atsižvelgiant į fizinio aktyvumo toleravimą, ligos eigą. Nors fizinis aktyvumas gali išprovokuoti pigmento dispersijos epizodus sergantiems, akių mechanizmai, tokie kaip akomodacija, mirksėjimas taip pat gali turėti įtakos akispūdžio pokyčiams. *Pavlin ir kt*. pastebėjo, kad 84% tiriamųjų asmenų, po fiksacijos į arti, turėjo padidėjusį rainelės išgaubtumą, lyginant su fiksacija į tolį. Akomodacijos metu, susitraukiant krumplyno žiedui, lęšiukas pasislenka į priekį, dėl to priekinė kamera tampa seklesnė. Toks lęšiuko judėjimas padidina kontaktą tarp rainelės ir lęšiuko, o tai gali paskatinti melanino dalelių atsipalaidavimą (48,52). Tiriant 10-12 metų amžiaus berniukus, buvo nustatyta, kad 64% tiriamųjų turėjo statistiškai reikšmingą rainelės išgaubtumą žiūrint į artimą objektą (59).

Patofiziologiniai mechanizmai, anatominiai ypatumai ir provokuojantys veiksniai skatina pigmento išsiskyrimą ir kaupimąsi akies struktūrose, tiesiogiai paveikiant akies drenažinę sistemą. Šios sistemos, ypač trabekulinio tinklo, pažeidimai sukelia akies skysčio nutekėjimo sutrikimus, dėl to sukelia akispūdžio padidėjimą ir sindromo progresavimą iki pigmentinės glaukomos (28). *Richardson ir kt.* 1977 metais nustatė, kad pigmentas, patekęs į trabekulinį tinklą endotelio ląstelių yra fagocituojamas. Šios ląstelės bando pašalinti pigmentą, tačiau kai pigmento kiekis tampa perteklinis ir viršija ląstelių gebėjimą apdoroti jį, jos žūsta. Toks procesas nulemia ląstelių degeneraciją, o negyvos ląstelės ir pigmentas pritraukia makrofagus, kurie bando pašalinti šiuos likučius (60). Be to vėlesnių tyrimų duomenimis buvo nustatyta, kad pigmento dalelės gali skatinti aktino streso skaidulų (*stress fibers*) formavimąsi, dėl kurių trabekulinio tinklo ląstelės ima trauktis, taip padidindamos pasipriešinimą akies skysčio nutekėjimui (61).

3.6. PATOLOGINĖ ANATOMIJA

PDS ir PG pasižymi specifiniais histologiniais pokyčiais, atsirandančiais dėl melanino granulių kaupimosi priekiniame akies segmente. Histologiniai radiniai atspindi patofiziologinius mechanizmus,

kurie yra svarbūs diagnostikoje ir gydyme. Pigmentas ant ragenos endotelio, dar vadinamas Krukenbergo verpstės histologiškai buvo ištirtas 1990 metais naudojant ragenos veidrodinę mikroskopiją – būdą, veikiantį pagal optinio atspindėjimo principus. Šis būdas leidžia ištirti rageną *in vivo* ir įvertinti vidinius jos sluoksnius (62). Tyrimo metu tiriant Krukenbergo verpstės periferinę dalį, buvo pastebėtas didelio laipsnio polimegatizmas ir pleomorfizmas, rodantys reikšmingus endotelio ląstelių dydžio ir formos pokyčius. Intraląstelinis pigmentas stumia endotelio ląsteles viena kitos, taip sukeldamos šiuos patologinius radinius. Nors struktūriniai pokyčiai buvo ryškūs, endoteliocitų skaičius nebuvo statistiškai reikšmingai nukrypęs nuo normos ribų (63). Tiriant rainelės pokyčius, buvo pastebėtas nežymus ląstelių kiekio padidėjimas priekinėje rainelės dalyje ir pigmento pripildyti histiocitai. Vienas svarbiausių histologinių radinių buvo susijęs su vidurinės periferinės atrofijos zonos sritimi. Nors epitelio sluoksnių skaičius išliko nepakitęs, abu sluoksniai buvo suplonėję iki vieno ląstelių sluoksnio storio, rodančio reikšmingą morfologinį pokytį. Išvadose teigiama, kad epitelio ląstelė atitrūkusi nuo rainelės gali būti fagocituojama ragenos endoteliocitų, arba trabekulinio tinklo ląstelių, kurios dengia Šlemo kanalą, sudarydami tipišką pigmentinę juostą (64). Trabekulinio tinklo pokyčiai PG yra esminiai patologiniai procesai, lemiantys skysčio nutekėjimo sutrikimus ir akispūdžio pakilimus. Tipiniai histologiniai radiniai pasižymi reikšmingu trabekulinio tinklo ląstelių praradimu. Trabekulinio tinklo tarpuose buvo aptinkama pavienių ląstelių, intensyviai pripildytų pigmentu, o tai parodo, kad galima ląstelių žūtis įvyko dėl perkrovos pigmentu (65,66). Reikšmingas kiekis prarastų ląstelių buvo susijęs su trabeklų lamelių susiliejimu ir kolapsu. Trabekulose taip pat buvo pastebėtas didelis kiekis ekstraląstelinės medžiagos subendotelinėse vietose Šlemo kanale (65,66).

3.7. KLINIKINIAI YPATUMAI

PG ir PDS klinikiniai požymiai ir simptomai gali būti įvairūs – nuo besimptomės eigos iki progresuojančio akipločio praradimo. Nors šios būklės susijusios, jos pasižymi skirtinga klinikine eiga, diagnostiniais ypatumais ir gydymo metodais. Ankstyvas PDS atpažinimas leidžia imtis prevencinių priemonių, kad būtų išvengta PG.

3.7.1. Skundai

PDS ir PG atvejais, pacientai didžiąją dalį laiko neturi jokių nusiskundimų, o PDS gali būti aptinkama atsitiktinai per profilaktinius akių tyrimus. Tačiau pasitaiko atvejų, kai pacientai turi specifinių skundų - jie juos apibūdina kaip spalvotų aureolių matymą aplink šviesos šaltinius, ypač po didesnio fizinio krūvio (6,9,10,57,67–69). Pacientai taip pat gali skųstis įvairaus intensyvumo akių skausmu: nuo vidutinio diskomforto – akių spaudimo jausmo iki stipraus akių ir galvos skausmo (57,67,70–72). Šie simptomai dažnai gali būti susiję su laikinais akispūdžio šuoliais, dar vadinamais pigmento dispersijos epizodais.

3.7.2. Krukenbergo verpstė

Vienas iš dažniausių PDS ir PG požymių, pastebimų oftalmologinio ištyrimo metu, yra Krukenbergo verpstė – vertikaliai išsidėstę pigmento depozitai ant ragenos endotelio (73). Krukenbergo verpstė būna nuo 1 iki 6 milimetrų aukščio. Manoma, kad verpstės forma susidaro dėl akies skysčio konvekcinių srovių smilkininėje ir nosinėje priekinės kameros pusėse, o tam įtakos gali turėti mirksėjimas (32). Diagnostiniai kriterijai PDS ir PG daugiausiai grindžiami europidų rasės žmonių klinikiniais duomenimis, tačiau šio simptomo išraiška skiriasi tarp skirtingų rasių pacientų. Europidų rasėje Krukenbergo verpstė pasireiškia 95% atvejų, tačiau Afrikos-Amerikos pacientams, pasireiškia tik 57,14% atvejų, likusiems pasireiškia pavieniai pigmento depozitai ant endotelio (27,74). Tarp Lotynų Amerikiečių Krukenbergo verpstė pasireiškia 97,1%, tačiau pastebima, kad atvejai nėra pilnai manifestavę (75). Tiriant Azijos populiaciją, nustatyta, kad 61,1% pacientų pasireiškia Krukenbergo verpstė, tačiau pigmentas yra išsidėstęs labiau į trikampio formą, o ne verpstę (19). Yra tyrimų, manančių, kad Krukenbergo verpstė gali būti labiau išreikšta PG atvejais, o ne PDS. Tai ateityje gali būti rodiklis, kad esant intensyviai ragenos endotelio pigmentacijai, PDS gali išsivystyti į PG (7).

3.7.3. Rainelės transiliuminacijos defektai

Antrasis PG ir PD triados simptomas – rainelės transiliuminacijos defektai. Tai yra svarbus diagnostinis požymis, kuris atspindi pigmento praradimą iš užpakalinio rainelės paviršiaus. Šis požymis pasireiškia kaip radialiniai, plyšio formos defektai, kurie dažniausiai lokalizuoti inferonazališkai. Transiliuminacijos defektai yra geriau matomi tarp pacientų su šviesomis rainelėmis, nei su tamsiomis (11). Kartais transiliuminacijos defektai pasireiškia ne kaip plyšio formos, bet taip pat gali pasireikšti kaip židinio dėmelės arba amorfinės formos pakitimai (76). Tarp Europidų rasės atstovų, transiliuminacijos defektai pasireiškia dažniausiai – 86% atvejų (27). Tačiau kitose populiacijose jų paplitimas yra žymiai mažesnis. Tarp juodaodžių – 14,29 % (74), tačiau yra tyrimų, kurių metu šis simptomas nepasireiškė (23). Tarp Lotynų Amerikiečių ir Azijiečių rainelės transiliuminacijos defektai taip pat yra reti arba visai nebūdingi. Manoma, kad šio skirtumo priežastis yra dėl anatominių ypatumų – tamsių akių turėtojai turi daugiau pigmento granulių tiek rainelės pigmentiniame epitelyje, tiek ir stromos sluoksnyje (22,24,28). Šis ypatumas gali lemti rainelės transiliuminacijos defektų nebuvimą PDS ir PG atvejais net ir esant pigmento praradimui. Tačiau šio simptomo nebuvimas nepaneigia ligos nebuvimo (19,75,77). Atvejai, kuomet rainelės pigmentinio epitelio netekimas, dėl mechaninio kontakto, tarp akių yra nevienodas, akyse su didesniu pigmento netekimu gali pasireikšti klinikinė anikozorija – skirtingo dydžio vyzdžiai (78,79).

3.7.4. Trabekulinio tinklo pigmentacija

Trečiasis PDS ir PG simptomas – trabekulinio tinklo pigmentacija – yra svarbus klinikinis požymis, rodantis, kad nuo rainelės pigmentinio epitelio atsiskyręs pigmentas kaupiasi akies drenažinėje sistemoje. Atliekant gonioskopiją, priekinės kameros kampas paprastai būna atviras, trabekulinis tinklas būna tankiai ir homogeniškai pigmentuotas visuose kvadrantuose (11). Dažniausiai pigmento sankaupos būna visame trabekulinio tinklo plote, tačiau dėl gravitacijos poveikio pigmento intensyvumas dažnai būna ryškesnis apatiniuose segmentuose. Esant pigmentinei glaukomai ilgus metus, vyresnio amžiaus pacientams gali pasireikšti „pigmento inversijos požymis“. Šis fenomenas būdingas pažengusios pigmentinės glaukomos atvejais ir pasireiškia tuo, kad apatinis segmentas laike išsivalo nuo pigmento granulių, anksčiau nei viršutinis, todėl viršutinis segmentas gonioskopijos metu atrodo tamsesnis negu apatinis (80). Pigmento sankaupos taip pat gali būti matomos ant Švalbės linijos, kuris primintų Sampaolesi liniją – rudą pigmento liniją ant, arba priekyje, Švalbės linijos. Ši linija pastebima PDS arba PEXS atvejais (11,81,82). Nors trabekulinio tinklo pigmentacija nėra patognominis požymis PDS/PG, šis simptomas yra aptinkamas visų rasių atstovų akyse (19,27,74,75,83). Kai kurių autorių teigimu, tarp juodaodžių pacientų šis simptomas, kartu su Krukenbergo verpste, gali būti laikomas diagnostiniu kriterijumi, leidžiančiu patikimai diagnozuoti PDS ar PG (74).

3.7.5. Scheie linija

Scheie linija, dar vadinama Zentmayer žiedu, yra pigmento sankaupa, kuri pastebima užpakaliniame lęšiuko paviršiuje ties zonulių skaidulų prisitvirtinimo vieta (84). Šis požymis gali pasireikšti kaip pavieniai taškeliai, arba sudaryti intensyvų pigmento žiedą, kurio intensyvumas priklauso nuo pigmento dispersijos aktyvumo. Atliekant oftalmologinį ištyrimą, zonulių skaidulos kartais įgauna bronzinį atspalvį (35). Nors Scheie linija nėra aptinkamas visuose PDS ar PG atvejuose, jų pasireiškimas skirtingose populiacijose skiriasi (19,75,77). Tačiau kai kuriuose dokumentuotuose atvejuose Scheie linija kartu su padidėjusiu akispūdžiu buvo vienintelis pastebėtas PDS požymis, kas pabrėžia šio simptomo diagnostinę vertę (85).

3.7.6. Tinklainės pokyčiai

Pacientams, sergantiems PG ir PDS, būtina atidžiai įvertinti akių dugno būklę, ypač periferinę tinklainės dalį, kadangi ši pacientų grupė turi padidėjusią grotelinės degeneracijos ir tinklainės atšokos riziką (35). Chew ir Deutman buvo pirmieji autoriai, kurie aprašė tinklainės pokyčius pigmento dispersinio sindromo atveju. Jų tyrime atliekant apžiūrą trijų veidrodžių lęšiu, pastebėtas pigmento kaupimasis tinklainės pigmentiniame epitelyje, o fluoresceino angiogramos atlikto tyrimo rezultatus apibūdino kaip pokyčius primenančius „žuvies tinklą“ (angl. *fish-net*) (86). Vėlesni tyrimai, tokie kaip *Piccolino et al.*, aprašė

dviejų brolių sergančių PG tinklaines pokyčius tarp kurių buvo pastebimas pigmento sulipimas ir tinklainės pigmentinio epitelio dėmėtumas. Vienas iš brolių per keturių metų laikotarpį patyrė pasikartojančius eksudacines ir hemoragines tinklainės pigmentinio epitelio atšokas, reikalavusius medicininės intervencijos (87). Statistiniai duomenys rodo, kad grotelinių degeneracijų paplitimas tarp PDS ir PG pacientų siekia 20-33% (88,89). Tinklainės plyšimai pasireiškia 12% pacientų, (89) o atšokos reikalavusios gydymo 6-8% (11). Šie duomenys pabrėžia svarbą stebėti PDS ir PG pacientų tinklainės būklę ir nustatyti galimus pokyčius, siekiant sumažinti rimtų komplikacijų riziką.

3.7.7. Akispūdžio pokyčiai

PDS ir jo metu stebimi pigmento išsiskyrimo bei kaupimosi požymiai gali ilgainiui sutrikdyti akies funkcijas. Šių pokyčių progresavimas neretai nulemia akispūdžio padidėjimą, kuris yra vienas iš pagrindinių PG simptomų. PDS metu akispūdis dažnai būna normos ribose. Tačiau ūmios pigmento dispersijos fazės metu akispūdis gali viršyti normos ribas (90). Tyrimais nustatyta, kad pirminio akispūdžio vidurkis PDS grupėje vidutiniškai siekia 24.0 ± 3.0 mmHg (27). Akispūdžio rodikliai PDS pacientuose yra itin svarbūs prognozuojant, ar liga progresuos į PG. Vieno atlikto tyrimo duomenimis, bazinio akispūdžio reikšmė, kuri viršija 21 mmHg, reikšmingai didina riziką ligai progresuoti iki PG – kiekvienas papildomas vienetas padidina šią riziką 1,4 karto. Todėl pacientų su PDS, kurių bazinis akispūdis viršijo normos ribas, turėtų būti nuolat stebimi (27). PG būdingas dar didesnis akispūdžio pakilimas, lyginant su kitomis glaukomų formomis. Pacientams, kuriems pirminio vizito metu buvo matuotas akispūdis, vidurkis siekė 29.0 ± 5.0 mmHg (27). Atliktame tyrime Indijoje, pradinis PG akispūdis siekė apytiksliai net 35 mmHg, buvo pabrėžtas šios būklės agresyvumas bei potencialus poveikis regos nervui (91). Lyginant pacientus su PDS, kuriems išsivystė glaukoma ir tuos, kuriems liga neprogresavo, buvo pastebėtas reikšmingas akispūdžių skirtumas. PDS pacientų, kurie vėliau progresavo iki PG turėjo reikšmingai didesnį akispūdį - 24.6 ± 4.0 mmHg, tuo tarpu pacientų, kuriems liga neprogresavo iki glaukomos akispūdis vidutiniškai buvo 22.5 ± 10.64 mmHg (90).

3.7.8. Regos nervo pokyčiai

Pacientams, kuriems nustatytas padidintas akispūdis, būtina atidžiai stebėti regos nervo diską ir jo struktūrinius pokyčius. 1998 metais publikuotame tyrime, *Jonas ir kt*. nustatė, kad PG ir PAKG sukeliami regos nervo pokyčiai statistiškai reikšmingai nesiskyrė (p=0.89 ir p=0.45) (92). Tai rodo, kad nepaisant PDS/PG išskirtinių simptomų, abiem ligom būdingi panašūs neurodegeneraciniai procesai, lemiantys regos nervo pažeidimą. Regos nervo pokyčiai glaukomos atveju apima difuzinį arba segmentinį neuroretininio krašto išplonėjimą, hemoragijas aplink diską, peripapilinę atrofiją, regos nervo disko kraujagyslių nazalizaciją bei padidėjusią nervo ekskavaciją (93). Tačiau kartais regos nervo ir tinklainės

pokyčiai prasideda dar anksčiau, nei jie tampa matomi oftalmoskopijos metu. Šiuolaikinės technologijos, leidžiančios anksčiau ir tiksliau diagnozuoti glaukominius pokyčius, tampa neatsiejama ligos stebėsenos dalimi. Viena iš jų - optinė koherentinė tomografija - šis tyrimas padeda sekti pacientų tinklainės nervinių skaidulų sluoksnį (TNSS), kurio sumažėjimas būdingas glaukomai, regos nervo diską ir makulos storį (94,95). Tiriant sveikus asmenis ir pacientus su PDS arba PG, buvo nustatytas plonesnis apatinis ir viršutinis ganglinių ląstelių sluoksnis ir TNSS tarp sergančiųjų (96). Įdomu tai, kad kitame tyrime buvo nustatyta, kad TNSS tarp PDS pacientų lyginant su sveikais asmenimis, buvo reikšmingai mažesnis, nors PDS pacientai neturėjo padidėjusio akispūdžio, ar akipločio praradimo (97).

3.7.9. Akipločio pokyčiai

Minėti PG simptomai – akispūdžio padidėjimas ir regos nervo pažeidimas - tiesiogiai lemia akipločio defektus, kurie gali progresuoti ir sukelti regėjimo pablogėjimą ar netgi aklumą. Rutininiai akipločio tyrimai, tokie kaip statinė perimetrija, leidžia geriau sekti glaukomos progresavimą, vertinti gydymo efektyvumą ir įvertinti tolimesnes ligos perspektyvas (98). Tyrimai rodo, kad akipločio defektai pasireiškia maždaug 35 – 44 % pacientų, sergančių PG ir apima įprastus defektus, tokius kaip skotomos, nazalinis laiptelis (27,30). Ilgalaikiame, 20 metų trukusiame, tyrime buvo nustatyta, kad medikamentiniu būdu gydomiems pacientams akipločio defektai stabilizavosi arba pagerėjo 62% atvejų, tačiau likusieji patyrė simptomų pablogėjimą. Tuo tarpu chirurginiu būdu gydytų pacientų rezultatai buvo akivaizdžiai geresni – 75% pacientų akipločio defektai neprogresavo (30). Lyginant akipločio defektus tarp PAKG ir PG pacientų, statistiškai reikšmingas skirtumų nebuvo nustatyta, išskyrus 32 tašką, esantį apatinėje regėjimo lauko dalyje, kuris buvo labiau pažeistas PAKG grupėje. Pastebėta, kad lengvo ar vidutinio sunkumo PG atveju, radus temporalinius akipločio defektus, mažai tikėtina, kad jie gali būti susiję su pačia liga ir tokiais atvejais rekomenduojama tyrimą kartoti. Šis teiginys buvo pagrįstas tuo, kad PG pacientų vidutinis amžius yra mažesnis negu PAKG ir didesnis trumparegystės laipsnis, kuris gali turėti įtakos tyrimo rezultatams (99).

3.7.10. Perdegimo fazė

Nors įprastai daugeliui glaukomų būdingas laipsniškas progresavimas, PG pasižymi unikalia savybe – laikui bėgant ligos aktyvumas gali sumažėti arba visiškai sustoti. Šis reiškinys, dar vadinamas „perdegimo“ (ang. *Burn-out*) faze, pirmą kartą buvo aprašytas *J. S. Speakman* 1981 metais, kuomet 10 metų stebėjęs pacientus, pastebėjo ligos progresavimo sustojimą (6). Perdegimo fazė dažniausiai pasireiškia vyresnio amžiaus pacientams, vidutiniškai 10 metų gydant glaukomą (12). Perdegimo fazės metu gali sumažėti trabekulinio tinklo pigmentacija, susilpnėti rainelės transiliuminacijos defektai, akispūdis gali stabilizuotis ir pasiekti normos ribas, kas gali pacientams leisti sumažinti arba net nutraukti

antiglaukominį gydymą (11). Manoma, kad šį procesą lemia amžiniai lęšiuko pokyčiai. Didėjant lęšiuko storiui, rainelės užpakalinis išgaubtumas palaipsniui mažėja, silpnėja kontaktas su zonulėmis ir mažėja pigmento išsiskyrimas į priekinės kameros kampą. Tokiu būdu mažėja pigmento išsiskyrimas ir trabekulinio tinklo apkrova, kas gali vėliau lemti ligos stabilizavimą (100).

3.7.11. Priekinės kameros gylis

Anatominiai akies ypatumai gali suteikti svarbių diagnostinių užuominų vertinant pacientus, įtariamus dėl PDS arba PG. Dažnais atvejais šie pacientai turi trumparegystę, ilgesnį akies obuolį ir gilesnę priekinę kamerą. (101). Lyginant pacientų su PAKG, mažo akispūdžio glaukoma ir PDS, buvo nustatyta, kad PDS pacientų, nepriklausomai nuo lyties, priekinės kameros gylis buvo didžiausias (101). Tiriant asimetriškus atvejus, buvo pastebėta, kad pacientai su gilesne priekine kamera turi intensyvesnę trabekulinio tinklo pigmentaciją ir didesnius rainelės transiliuminacijos defektus (102).

3.8. DIFERENCINĖ DIAGNOSTIKA

Pigmento dispersijos sindromo ir pigmentinės glaukomos simptomai gali būti panašūs į kitų oftalmologinių ligų. Tikslus simptomų žinojimas ir ištyrimas padeda išvengti klaidingos diagnozės, netinkamo gydymo ir pablogėjusios regos funkcijos.

3.8.1. Pseudoeksfoliacinis sindromas

PEXS ir PDS/PG sieja keli bendri klinikiniai požymiai, tokie kaip, akispūdžio padidėjimas, trabekulinio tinklo padidėjusi pigmentacija, įskaitant ir Sampaolesi linija, rainelės transiliuminacijos defektai. Tačiau šių būklių diferencijavimas yra svarbus, nes jų patogenezė, progresavimo greitis ir poveikis akies struktūroms skiriasi. Trabekulinio tinklo pigmentacija PEXS atveju nėra homogeniška ir neišsidėsto 360° kampu aplink priekinės kameros kampą – ji dažnai yra netolygi, su ryškesnėmis pigmentacijos sankaupomis, tam tikrose trabekulinio tinklo srityse. Priešingai PDS/PG atveju pigmentacija būna difuziškai pasiskirsčiusi (103). Rainelės transiliuminacijos defektai pseudoeksfoliaciniame sindrome yra labiau išsidėstę ties vyzdžio kraštu, pasireiškia kaip segmentiniai defektai ir nebūna išsidėstę radialiai per visą rainelę kaip PDS/PG atvejais (104). Kitas svarbus skirtumas yra demografiniai ir klinikiniai pacientų ypatumai. PEXS pacientai dažniausiai būna vyresni nei 60 metų amžiaus, liga pasireiškia unilateraliai ir pasiskirstymas tarp lyčių yra panašus (5). Tuo tarpu PDS/PG pacientas dažniausiai būna jaunesnio amžiaus, yra būdingesnis vyrams, europidų rasės ir sutrikimas pasireiškia abejose akyse (5,28,29).

3.8.2. Akies piktybiniai navikai

Akies piktybiniai navikai, ypač priekinės kraujagyslinio dangalo dalies melanoma, ankstyvose stadijose gali būti klaidingai diagnozuojama kaip PDS arba PG. Taip nutinka todėl, kad šis navikas, gali skatinti

ne tik pigmento dispersiją, bet ir pačių piktybinių ląstelių išsiskyrimą į priekinę akies kamerą (28). Literatūroje yra aprašyta atvejų, kuomet kraujagyslinio dangalo melanoma gali sukelti subtilią ragenos endotelio ar lęšiuko priekinio paviršiaus pigmentaciją, kas galėtų priminti Krukenbergo verpstę, o trabekuliniame tinkle gali būti stebima ryški homogeniška pigmentacija, būdinga PG (105–107).

3.8.3. Uveitas

Diferencijuojant pigmento dispersinį sindromą ar pigmentinę glaukomą nuo uveito, svarbu atsižvelgti į skirtingą šių būklių kilmę ir progresavimą. Pacientai, kuriems pasireiškia aktyvi pigmento dispersijos fazė, dažnai išsako skundus primenančius priekinį uveitą: neryškus matymas, akių skausmas ir paraudimas (108). Laisvas pigmentas, atsiskyręs nuo rainelės ir esantis priekinėje kameroje gali būti klaidingai interpretuojamas kaip uždegiminės ląsteles. Pacientams, kuriems įtariamas uveitas ir skirtas gydymas steroido akių lašais ir gydymui esant nesėkmingam, būtų tikslinga išsitirti pakartotinai ir apsvarstyti PDS arba PG galimybę (108). Herpetinis uveitas 51-90% atvejų sukelia akispūdžio šuolius, taip pat jam būdinga sektorinė rainelės atrofija, sukelianti rainelės transiliuminacijos defektus (109–111).

3.8.4. Akių operacijos

Akių operacijos, ypač kataraktos pašalinimas, gali sukelti panašius simptomus į PDS arba PG. Implantuojami lęšiai užpakalinėje kameroje gali mechaniškai veikti rainelės pigmentinį epitelį taip sukeliant transiliuminacijos defektus, trabekulinio tinklo pigmentaciją (28). Dažnai literatūroje yra minimas šių simptomų pasireiškimas, arba net antrinės pigmentinės glaukomos išsivystymas po kataraktos operacijų, kuomet dirbtinis lęšiukas yra implantuojamas į krumplyno vagą. Manoma, kad krumplyno vagoje esantis lęšis sumažina atstumą tarp lęšiuko ir rainelės pigmentinio epitelio, dėl ko didėja pigmento išsiskyrimas ir jo kaupimasis akies drenažinėje sistemoje. Vėlyvas akispūdžio pakilimas, glaukominiai regos nervo pokyčiai nepaisant tinkamo gydymo gali turėti nepalankias prognozes. Dėl šios priežasties pacientams, kuriems dirbtinis lęšis yra implantuojamas į krumplyno vagą, ilgalaikis stebėjimas, akispūdžio sekimas yra būtinas (112–115).

3.9. GYDYMAS

PDS ir PG gydymo tikslas yra kontroliuoti akispūdį, siekiant išvengti regos nervo pažaidos. Šių būklių gydymas yra kompleksinis ir priklauso nuo ligos stadijos. Yra pasiūlyta pacientus su PDS/PG skirstyti į keturias grupes remiantis jų simptomais:

1. Neaktyvi pigmento dispersija ir stabilus akispūdis
2. Kliniškai matoma aktyvi pigmento dispersija ir stabilus akispūdis
3. Aktyvi pigmento dispersija, glaukomos progresavimas ir aukštas akispūdis
4. Neaktyvi pigmento dispersija, glaukomos progresavimas ir regos nervo pažeidimas (116)

3.9.1. Medikamentinės priemonės

3.9.1.1. Prostaglandinų analogai

Prostaglandinų analogai yra vieni efektyviausių vaistų akispūdžiui mažinti, nes skatina akies skysčio nutekėjimą uveoskleriniu keliu. Dėl šios priežasties jie dažnai pasirenkami kaip pirmo pasirinkimo gydymo būdas PAKG. Tačiau specifinių mechanizmų nutaikytų į PDS ar PG nėra (117). Lyginant efektyvumą tarp latanoprosto ir timololio lašų, buvo nustatyta, kad latanoprostas, vartojamas kartą per dieną, buvo veiksmingesnis mažinant akispūdį ir geriau toleruojamas medikamentas gydant PG negu timololio 0,5% lašai (118). Neretais atvejais prostaglandinų analogai sukelia vietinius nepageidaujamus reiškinius. Tai vadinama prostaglandinų sukelta peri-orbitopatija, kurios metu sukeliama vokų srities ir blakstienų pokyčiai, akiduobės riebalinės liaukos atrofija (119). Taip pat iš šalutinių poveikių, kuriuos sukelia prostaglandinų analogai yra padidėjusi rainelės pigmentacija, tačiau įrodymų, kad šis šalutinis poveikis gali skatinti aktyvesnę pigmento dispersiją ir simptomų pablogėjimą PDS ir PG pacientams nėra (120,121).

3.9.1.2. α – adrenerginiai agonistai

α - adrenerginiai agonistai šiuo metu glaukomos gydyme dažnai yra vartojami kartu su β-adrenoblokatoriais, siekiant efektyviau mažinti akispūdį (122). Manoma, kad selektyvūs α- adrenerginiai agonistai, tokie kaip brimonidinas, gali būti efektyvesni būtent PG lyginant su kitomis PAKG rūšimis, nes PG pacientai gali turėti padidintą adrenerginių receptorių jautrumą (26,80). Vis dėlto, šios grupės vaistai ne visada yra lengvai toleruojami – kai kuriems pacientams jie gali sukelti tiek sisteminius šalutinius poveikius, tokius kaip tremoras, tiek lokalius, pavyzdžiui epiforą, junginės hiperemiją ar niežėjimą, kas gali apsunkinti ilgalaikį šių medikamentų vartojimą (123).

3.9.1.3. β- adrenoblokatoriai ir karboanhidrazės inhibitoriai

Šių dviejų grupių vaistai veikia panašiu principu – abu tiesiogiai mažina akies skysčio gamybą. Timololis, vienas dažniausiai naudojamų β-adrenoblokatorių, atliktuose tyrimuose mažina akispūdį 27-35%, tačiau pastebėta, kad timololio veiksmingumas gali skirtis priklausomai nuo paciento etninės kilmės - tarp Afrikos rasės žmonių nėra toks efektyvus lyginant su Europidais (124). Karboanhidrazės inhibitorių veiksmingumas mažinant akispūdį siekia 15-20% (125). Nors šiuo metu nėra aiškių duomenų, kurie patvirtintų, kad šios vaistų grupės būtų efektyvesnės būtent PDS ir PG atvejais, jos išlieka svarbios glaukomos gydymo schemose.

3.9.1.4. Pilokarpinas

Pilokarpinas, cholinerginis muskarininių receptorių agonistas, skatina rainelės sfinkterio susitraukimą ir sukelia miozę. Šis medikamentas glaukomai naudojamas ilgą laiką, dėl savo gebėjimo mažinti akispūdį

ir pagerinti skysčio nutekėjimą per trabekulinį tinklą (126). Viena iš pagrindinių PDS ir PG patofiziologinių grandžių yra padidėjęs rainelės išgaubtumas ir lietimasis su zonulėmis, o pilokarpinas šį kontaktą mažiną, todėl laikomas vienas tikslingiausių gydymo būdų PDS ir PG (47). Atliekant tyrimus, kuomet pacientams su PDS fizinio aktyvumo pagalba skatinimas pigmento dispersijos epizodas, buvo nustatyta, kad pilokarpinas reikšmingai sumažina pigmento išsiskyrimą ir akispūdžio šuolius (9,35,56,57). Tačiau dėl savo pašalinių poveikių – neryškaus matymo, akių pervargimo, galvos skausmo, padidėjusios rizikos tinklainės atšokai, šis medikamentas šiuolaikinėje praktikoje yra skiriamas retai (127,128).

3.9.2. Lazerinės procedūros

Medikamentinio gydymo alternatyva ir situacijose, kuomet medikamentinis gydymas nepakankamai efektyvus, arba netoleruojamas, lazerinės procedūros tampa svarbia alternatyva pacientams, sergantiems pigmento dispersiniu sindromu ar pigmentine glaukoma. Nors lazerinis gydymas gali būti veiksmingas tam tikriems pacientams, jo poveikis ne visada gali išlikti ilgalaikis, todėl kartais būtina derinti su medikamentiniu gydymu.

3.9.2.1. Lazerinė trabekuloplastika

Selektyvios lazerinės trabekuloplastikos (SLT) veikimo principas grindžiamas selektyvia energijos absorbcija pigmentuotose trabekulinio tinklo ląstelėse sukeliant minimalius morfologinius tinklo struktūros pakitimus. SLT procedūra yra veiksminga mažinant akispūdį tiek kaip pirminis gydymo būdas, tiek atvejais, kuomet akių lašai yra nepakankami. Selektyviai parinktų pigmentinių ląstelių paveikimas lazeriu padeda akies skysčio nutekėjimui, nesukeliant kolateralinio pakenkimo (129). Tačiau SLT efektyvumas PG atveju nėra toks ilgalaikis kaip kitų glaukomos formų pacientams. Tiriant SLT efektyvumą tarp PG pacientų, buvo nustatyta, kad pirmais metais procedūra sėkmingai mažina akispūdį 85% pacientų, antrais metais efektyvumas sumažėjo iki 67% ir po 4 metų - tesiekė 14% (130). Lyginant SLT efektyvumą tarp PAKG, PEXS ir PG pacientų, nustatyta, kad būtent PG pacientams po pusės metų akispūdis buvo didesnis, o tai parodė mažesnį SLT efektyvumą (131). Yra dokumentuota atvejų, kurie pabrėžia didesnę riziką komplikacijų po SLT procedūros PG pacientams. Asmenims, kurie anksčiau buvo taikyta medikamentinė terapija ar pritaikyta argono lazerio trabekuloplastika (ALT), po SLT gali pasireikšti reikšmingas trabekulinio tinklo pigmentacijos padidėjimas ir akispūdžio šuoliai, kas reikalavo chirurginės trabekulektomijos (132). Argono lazerine trabekuloplastika (ALT) lyginant su SLT literatūros šaltiniuose pastebimas kaip efektyvesnis gydymo būdas dėl didesnės absorbcijos trabekuliniame tinkle (133). Pastebėta, kad ALT geriau veikia jaunesniems pacientams, o akispūdžio šuoliai dažniau pasitaiko vyresniems pacientams, kurių ligos trukmė yra apie dešimt metų (133).

Vidutinis sėkmingumas šios procedūros PG pacientams siekia 80% pirmuosius metus ir 45% po 6 metų (134).

3.9.2.2. Lazerinė iridotomija (LI)

LI, suformuodama mažą angą periferinėje rainelės dalyje, gali tiesiogiai veikti pagrindinius PDS ir PG patofiziologinius mechanizmus. Sumažindama rainelės išgaubtumą ir jos lietimąsi su lęšiuko zonulėmis, LI gali padėti sumažinti pigmento dispersiją (135). Ankstesniuose tyrimuose buvo nustatyta, kad tik 5% pacientų, kuriems buvo atlikta LI, per dvejus metus nuo procedūros patyrė akispūdžio padidėjimą daugiau nei 5 mmHg, lyginant su kontrolinė grupe (136). Tačiau svarbu pabrėžti, kad atliktuose tyrimuose pastebėta, kad LI procedūra yra mažiau veiksminga tarp pacientų, kurie jau serga PG, turi intensyvią trabekulinio tinklo pigmentaciją, regos nervo pokyčius ir akipločio defektus. Dėl šios priežasties manoma, kad LI gali būti veiksminga kaip ankstyva profilaktinė priemonė PDS pacientams, siekiant sulėtinti ar net išvengti ligos progresavimo į glaukomą (135,137,138).

3.9.2.3. Chirurginis gydymas

Chirurginis gydymas turi būti svarstomas tais atvejais, kai medikamentinės priemonės ir lazerinės procedūros nepadeda pasiekti tikslinio akispūdžio. Šiuo metu viena iš dažniausių operacijų gydant PG, kaip ir PAKG, yra trabekulektomija ir yra laikoma pirmo pasirinkimo chirurginiu būdu (5). Tyrimai rodo, kad trabekulektomijos operacijos vidutinis sėkmingumas siekia 90% - pacientams efektyviai sumažėja akispūdis, o regos nervo pažaida ir akipločio defektai neprogresuoja (139). Be to pastebėta, kad filtracinės pagalvėlės PG lyginant su PAKG funkcionuoja vidutiniškai trejais metais ilgiau, o tai atitolina pakartotinos operacijos poreikį (140). Minimaliai invazyvi glaukomos chirurgija (MIGS) yra vis plačiau diegiama į glaukomos chirurginio gydymo grupę, kaip mažiau invazyvi alternatyva tradicinėms operacijoms (5). Viena iš pirmųjų MIGS grupės metodų buvo *Trabectome* – procedūra, kurios metu pašalinama dalis trabekulinio tinklo ir Šlemo kanalo vidinė sienelė, taip pagerinant akies skysčio nutekėjimą (141). Tyrimai rodo, kad per vienerius metus *Trabectome* buvo veiksminga 92% PG pacientų, palyginti su 86% PAKG sergančiųjų (141). Kitas MIGS metodas yra *iStent* – jis veikia leisdamas akies skysčiui nutekėti tiesiai iš priekinės kameros į Šlemo kanalą, aplenkiant trabekulinį tinklą. Atskirų, didelės imties, tyrimų, kaip šis gydymas veikia PG pacientus nėra, tačiau literatūroje minima atvejų, kuomet PG pacientams po *iStent* operacijos, po 3-4 savaičių, pacientams padidėjo akispūdis virš bazinio prieš chirurgiją, kas reikalavo trabekulektomijos operacijos (142). Chirurginio gydymo metodo parinkimas turėtų remtis individualiu paciento ligos progresavimu, atsaku į medikamentines ir lazerines gydymo priemone ir galimomis komplikacijomis.

4. KLINIKINIŲ ATVEJŲ APRAŠYMAS

4.1. PIRMAS KLINIKINIS ATVEJIS

Schematiška ligos eiga pavaizduota 1 priede

PIGMENTO DISPERSINIS SINDROMAS

39 metų vyras 2022-01-22 atvyko į Vilniaus Universitetinės Ligoninės Santaros klinikų Priėmimo – Skubios pagalbos skyrių dėl staiga atsiradusio rūko prieš dešinę akį, matė aureoles aplink objektus. Kreipimosi dieną pacientas patyrė didelį fizinį krūvį, stumdė, nešiojo baldus. Pacientui prieš dešimt metų buvo rastas padidėjęs abiejų akių akispūdis, tačiau glaukomos gydymas nebuvo skirtas. Šeimoje sergančių glaukoma nėra, akių traumas ir operacijas neigia.

Pirminė oftalmologinė apžiūra.

Regėjimo aštrumas 5 metrų atstumu: V OD = 1,0; V OS =1,0;

Akispūdis: Tn OD = 37,2 mmHg; Tn OS = 31,8mmHg

Objektyvus oftalmobiomikroskopinis ištyrimas plyšine lempa:

OD rami, ragena skaidri, sferiška, lygi. Ant ragenos endotelio gausus kiekis pigmento granulių, daugiau apačioje (1 pav.) . Priekinė kamera vidutinio gylio, tolygi, kamerų skystyje plaukiojančios pigmento granulės. Ant rainelės priekinio paviršiaus pigmento dispersija. Vyzdys taisyklingas, reakcija į šviesą yra. Lęšiukas skaidrus. Akies dugne RND ribos aiškios, centre dekoloruotas, ekskavacija = 0.8x0.8 DD, be neuroretinalinio krašto lokalių suplonėjimų, geltonoji dėmė ir tinklainės periferija be pakitimų.

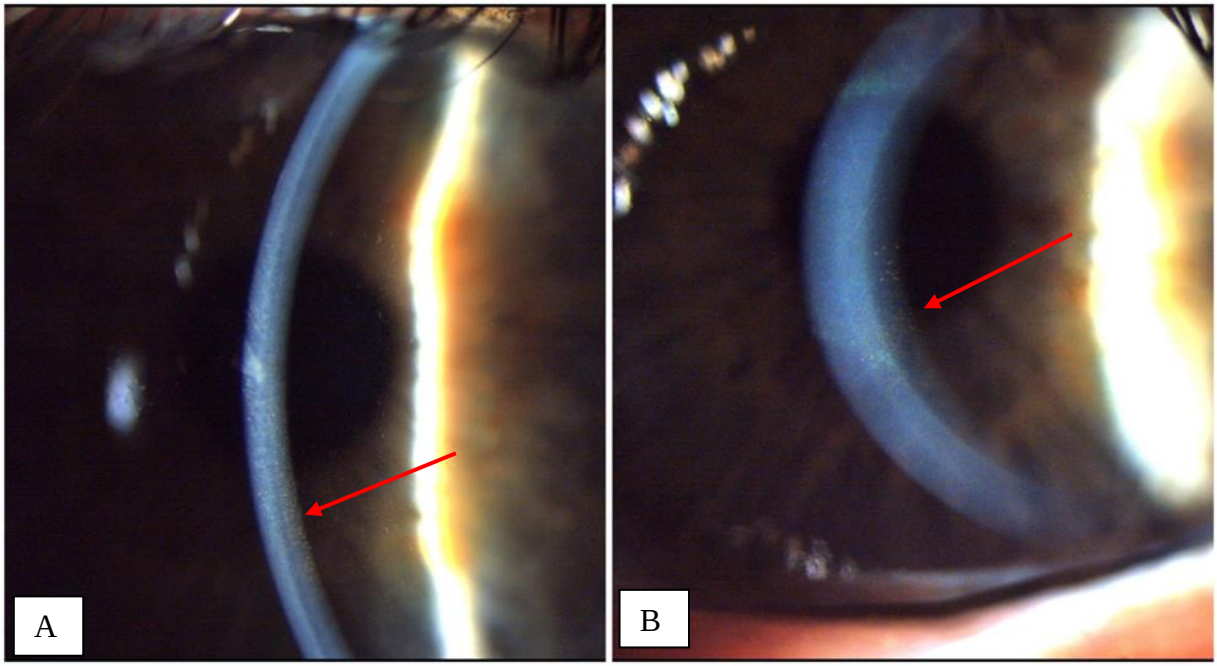

1 pav. *A paveikslas dešinė akis, B paveikslas kairė akis. Matomos Krukenbergo verpstės (rodyklės)- pigmento granulės ant ragenos endotelio, tyrimo plyšine lempa metu*

OS rami, ragena skaidri, sferiška, lygi. Ant ragenos endotelio gausus kiekis pigmento granulių. Priekinė kamera vidutinio gylio, tolygi, kameros skystyje plaukiojančios pigmento granulės. Pigmento dispersija ant rainelės priekinio paviršiaus (OD>OS). Vyzdys taisyklingas, reakcija į šviesą yra. Lęšiukas skaidrus. Akies dugne: RND nežymiai mažesnis už OD, ribos aiškios, centre dekoloruotas, ekskavacija = 0.7x0.7 DD, be neuroretinalinio krašto lokalių suplonėjimų, geltonoji dėmė ir tinklainės periferija be pakitimų. Pacientui buvo paskirti akispūdį mažinantys vaistai (Dorzolamidas/Timololis 20mg+5mg/ml) ir jis buvo nukreiptas tolimesniam ištyrimui ir gydymui į glaukomos kabinetą.

Po mėnesio glaukomos kabinete atliktas tolimesnis ištyrimas, vertintas gydymo efektas.

Vartojant paskirtą gydymą akispūdis sumažėjo : Tn OD =15,9 mmHg, OS=14,6 mmHg.

Pachimetrijos tyrimo metu ragenos storis OD - 520 mkm; OS - 518 mkm .

Gonioskopijos tyrimo metu stebėti atviri abiejų akių priekinių kamerų kampai, pigmento sankaupos (2+).

Optinės koherentinės tomografijos (OKT) tyrimo metu išmatuotas tinklainės nervinių skaidulų sluoksnio (TNSS) storis buvo normos ribose - OD =85 µm, OS=86 µm. (2 pav.)

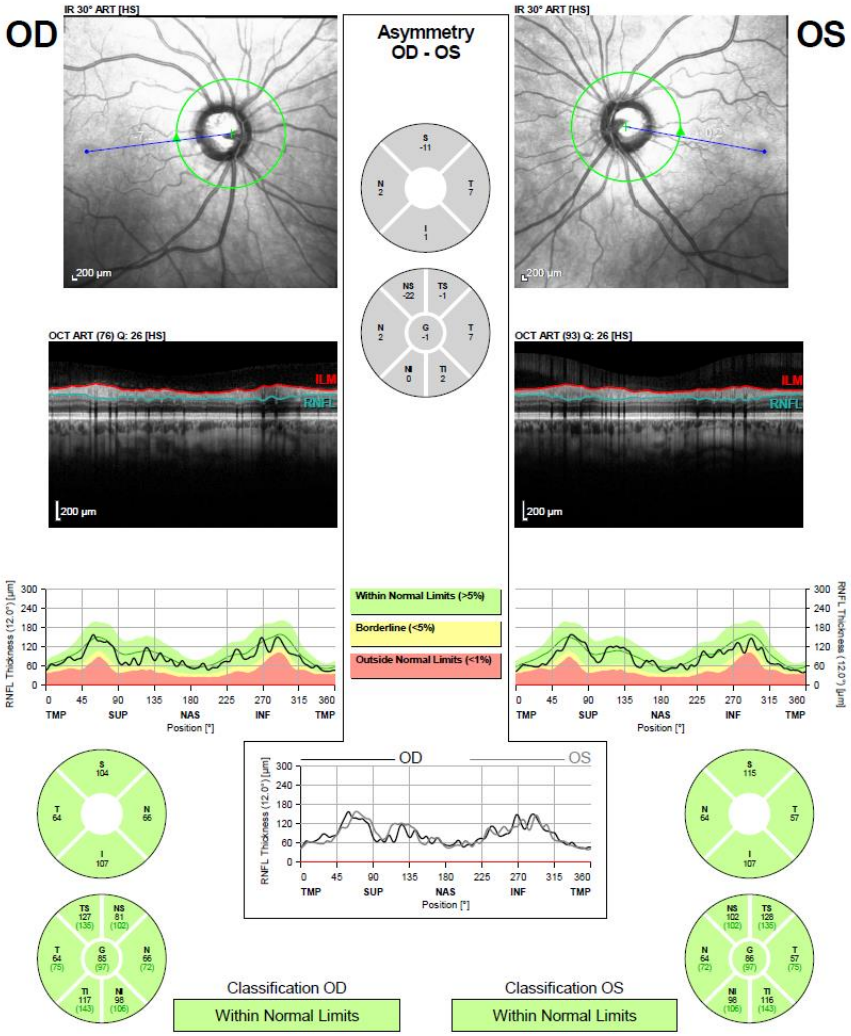

***2pav**. Pirmojo paciento pirminis optinės koherentinės tomografijos tyrimas*

Po pirmojo pigmento dispersijos epizodo buvo atlikta standartinė automatinė perimetrija (SAP). Regėjimo lauko indeksas (angl. *Visual field index*) (VFI), procentine išraiška parodantis, koks procentas akipločio yra likęs buvo OD=99% OS=99%.

MD vidutinis nuokrypis (angl. *Mean Deviation*), skirtumas tarp paciento tinklainės jautrumo ir normalaus pagal amžių tinklainės jautrumo, pirminio SAP tyrimo metu OD 0.02 dB, OS 0.65 dB. Lokalių defektų nestebėta.

Remiantis atliktų tyrimų rezultatais buvo suformuluota diagnozė : *Glaucoma in susp*. OU. *Syndrome pigmentum dispersionis.*

2022 metų vasario – kovo mėnesiais pacientui buvo atliktos abiejų akių selektyvios lazerinės trabekuloplastikos (SLT) procedūros. Po jų dvi dienas jautė pablogėjusią regą, dvi dienas lašino Dorzolamidą /Timololį 20mg+5mg/ml. Nuo to laiko medikamentinio gydymo nevartoja.

Jei kartotųsi ūmi regos pablogėjimo klinika, rekomenduota vartoti tab. Acetazolamidi 250mg ir vykti pas oftalmologą. Pacientui paaiškinta dėl didelio fizinio krūvio ir kitų provokuojančių veiksnių įtaka.

Dinamikoje, nestebėta RND ekskavacijos pokyčių, pacientui atlikus pakartotinius OKT tyrimus, segmentiniai storiai išliko normalių verčių ribose, simetriški, be neigiamos dinamikos. (3,4 pav.)

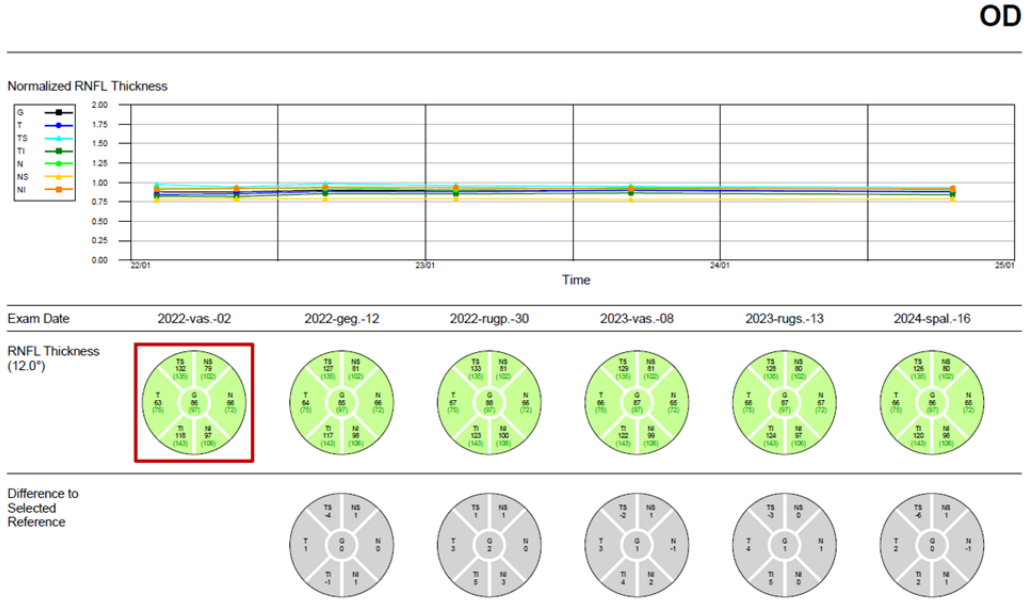

3pav. *Dešinės akies optinės koherentinės tomografijos tyrimų rezultatų apibendrinimas. Tinklainės nervinių skaidulų sluoksnio dinamika 2,5 metų laikotarpiu.*

4 pav.. *Kairės akies optinės koherentinės tomografijos tyrimų rezultatų apibendrinimas. Tinklainės nervinių skaidulų sluoksnio dinamika 2,5 metų laikotarpiu.*

Pakartotiniai statinės automatinės perimetrijos rezultatai žymaus blogėjimo neparodė. Visų atliktų tyrimų rezultatuose, VFI išliko stabilus. Tyrimų dinamikoje MD OD svyravo nuo -0.66 dB iki -0.02 dB OS MD nuo -1.33dB iki 0.65 dB, nestebėta lokalių defektų (5,6 pav.)

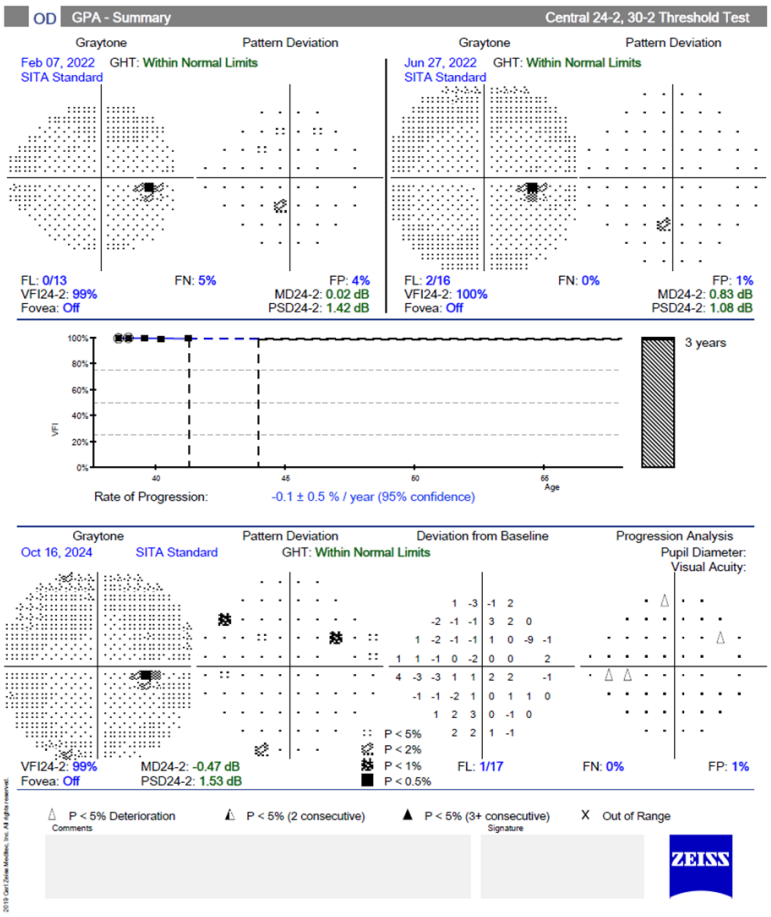

5 pav. *Dešinės akies standartinės automatinės perimetrijos trijų tyrimų apibendrinimas, glaukomos progresavimo analizė. Remiantis pateiktais rezultatais numatomas regėjimo lauko indekso sumažėjimas per 0,1±0,5% per trijų metų laikotarpį.*

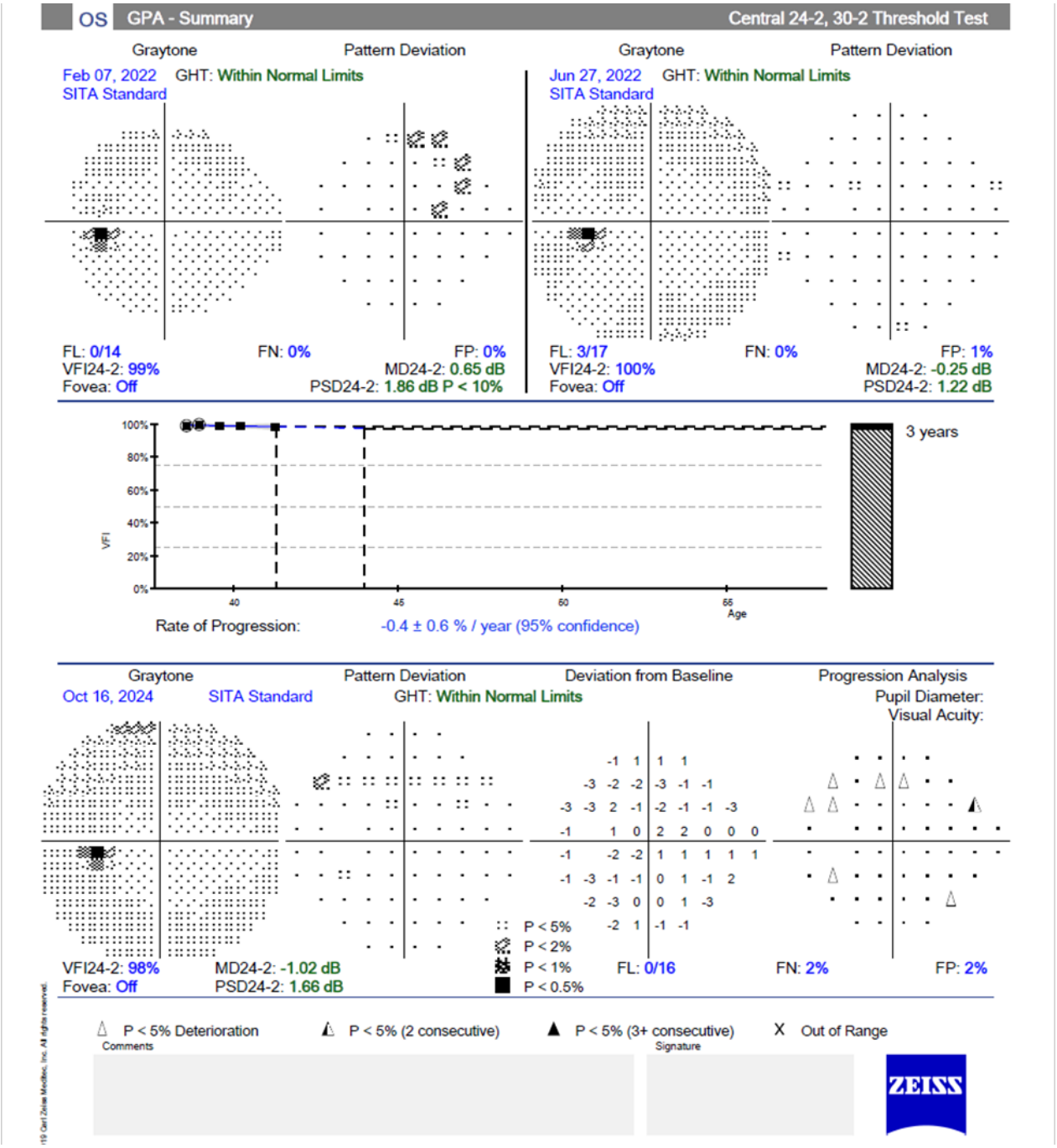

6 pav. *Kairės akies standartinės automatinės perimetrijos trijų tyrimų apibendrinimas, glaukomos progresavimo analizė. Remiantis pateiktais rezultatais numatomas regėjimo lauko indekso sumažėjimas per 0,4 ± 0,6% per trijų metų laikotarpį.*

Pakartotinų vizitų metu pas oftalmologą metu, matuojant akispūdžius, vertės išliko normos ribose. (7pav.)

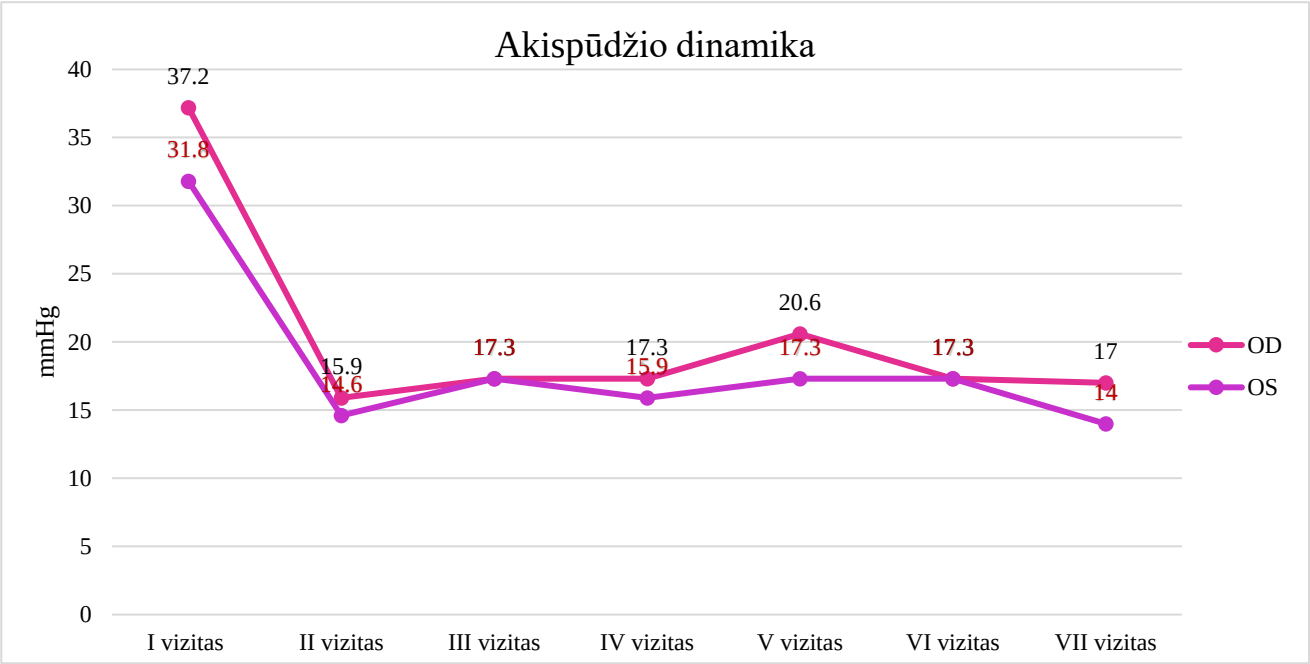

7 pav. *Paciento akispūdžio dinamika apsilankymų metu nuo 2022 – ųjų metų sausio mėnesio iki 2024 – ųjų metų spalio mėnesio*

Praėjus dvejiems metams nuo pirmojo epizodo, pacientas turėjo tik vieną pakartotiną pigmento dispersijos epizodą, po fizinio krūvio. Pacientas skundėsi analogiškais simptomais kaip pirmojo pigmento dispersijos epizodo metu: aureolių matymu aplink šviesos šaltinius, atsiradusiu rūku prieš akį, sutrikusiu matymu. Paciento teigimu, dėl šių simptomų gėrė paskirtas acetazolamido tabletes, kurių poveikyje atsiradęs rūkas prieš akis išnyko. Dėl glaukomos išsivystymo rizikos pacientas šiuo metu yra stebimas, pagal rekomendacijas pas gydytoja oftalmologą lankosi kartą per metus. Regėjimo pablogėjimo nejaučia, skundų neišsako. Nuolat vaistų nevartoja. Paūmėjimų metu, kuomet sutrinka rega, atsiranda panašūs simptomai į ankstesnius, yra rekomenduota vartoti acetazolamido tabletes ir kreiptis pakartotinai pas gydytoją oftalmologą.

4.2. ANTRAS KLINIKINIS ATVEJIS

Schematiška ligos eiga pavaizduota 2 priede

PIGMENTINĖ GLAUKOMA

63 metų moteris šeimos gydytojo 2023-11-16 buvo nukreipta į Vilniaus Universiteto Ligoninės Santaros klinikų Akių Ligų centrą dėl blogėjančio regėjimo kaire akimi. Pacientė dešine akimi nemato, priežasties nežino. Glaukoma gydoma 13 metų, bazinio akispūdžio duomenų nėra.

Prieš 13 metų atlikta dešinės akies trabekulektomijos operacija, po kurios stipriai pablogėjo operuotos akies rega, buvo gydoma dėl akių hipotonijos.

Iki atvykimo pacientė gydyta Latanoprostu/Timololiu 50µg+5mg/ml 1k/d į abi akis ir Brimonidino tartratu 2 mg/ml 2k/d į abi akis. Iki kreipimosi į Akių Ligų centrą pacientė paskutinį kartą pas oftalmologą lankėsi prieš 3 metus. Šeimoje glaukoma sirgo močiutė, kitas akių ligas ir traumas pacientė neigia.

Pirminė oftalmologinė apžiūra.

Regėjimo aštrumas 5 metrų atstumu:

V OD = rankos judesiai; OS = 0,6 cc sph +0,75 D cyl -0,75 -ax 50° = 0.8.

Akispūdis: Tn OD = 14,6 mmHg, OS = 20,6 mmHg

Objektyvus oftalmobiomikroskopinis ištyrimas plyšine lempa:

OD rami, filtracinė pagalvėlė plokščia, plonasienė. Ragena ir priekinė kamera skaidrios. Ant ragenos endotelio pigmento granulės. Vyzdys netaisyklingas, stebimos užpakalinės sąaugos nuo 3 iki 8 valandos, reakcija į šviesą vangi. Lęšiukas intensyviai drumstas – rusvos spalvos. Akių dugno apžiūros metu vaizdas neryškus, RND blyškus, vertikali ekskavacija = 1.0 DD, geltonosios dėmės detalės neįvertinamos.

OS rami, ragena ir priekinė kamera skaidrios. Ant ragenos endotelio verpstės forma išsidėsčiusios pigmento granulės (8 pav.). Vyzdys taisyklingas, reakcija į šviesa yra. Rainelėje stebimi transiliuminacijos defektai visame plote (9 pav.). Lęšiuke neintensyvios branduolinės drumstys. Akių dugno apžiūros metu RND ribotas, vertikali ekskavacija = 0.8 DD, makuloje taškinės ir dėmės formos kraujosruvos.

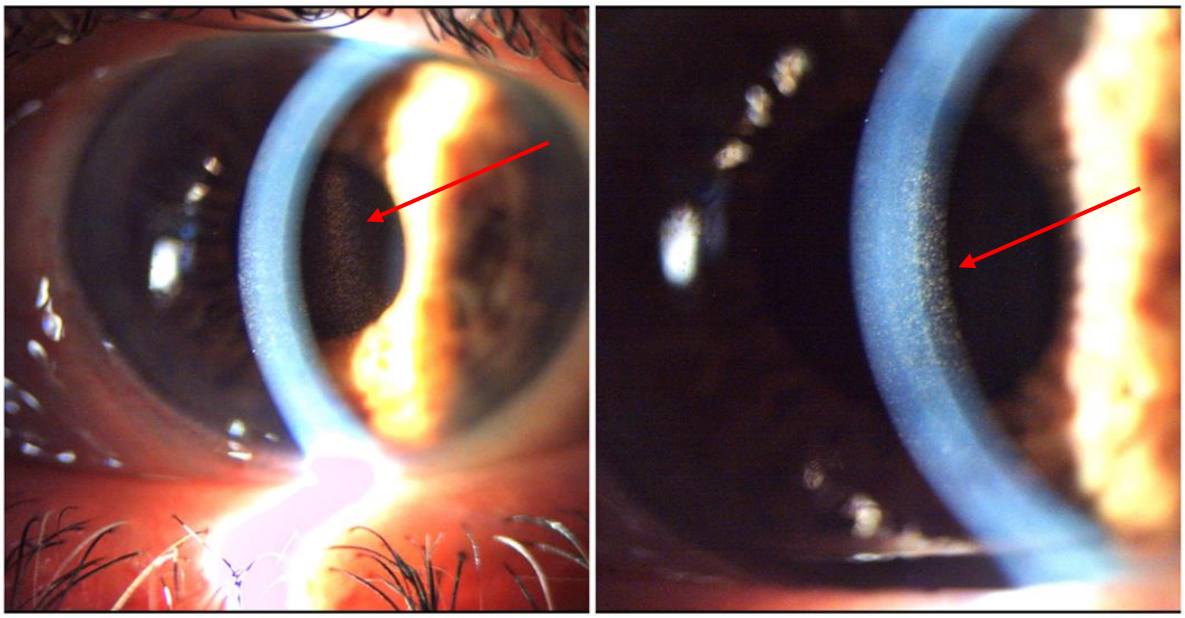

8pav. *Kairėje akyje matomos pigmento granulės ant ragenos endotelio – Krukenbergo verpstė (pažymėta rodyklėmis).*

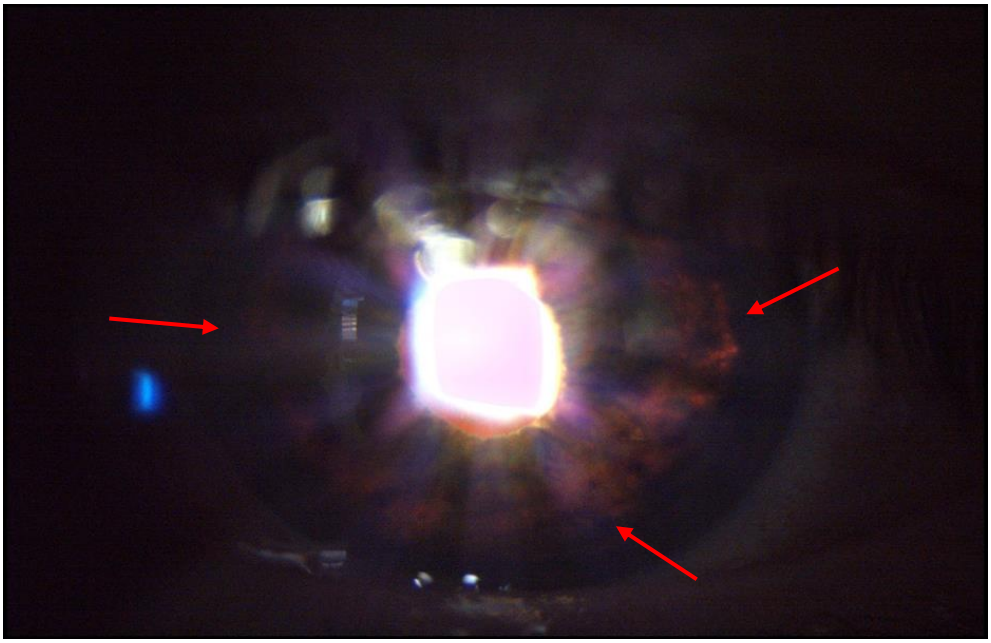

9pav. *Kairėje akyje stebimi rainelės transiliuminacijos defektai (pažymėta rodyklėmis)*

Pachimetrijos metu OD ragenos storio pamatuoti nepavyko. OS = 572 mkm.

Gonioskopijos metu stebėtas atviras kampas, pigmento sankaupos (2+), tamsesnės netolygios pigmentacijos zonos išeinančios už trabekulų zonos ribų.

OKT tyrimo metu kairės akies TNSS vidutinis storis buvo 65 µm, stebimas ryškus suplonėjimas viršutiniuose ir apatiniuose temporaliniuose segmentuose. (10pav.)

Dešinės akies tyrimas neįmanomas dėl neskaidrių akies terpių.

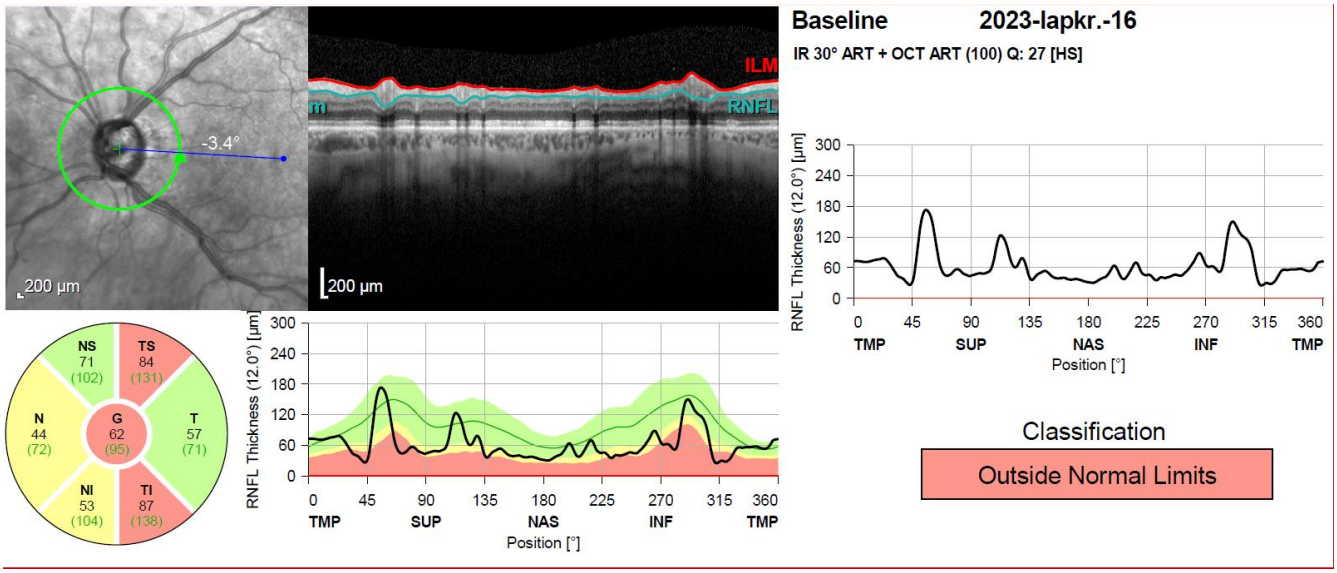

10pav. *Kairės akies optinės koherentinės tomografijos tyrimas pirmojo apsilankymo metu. TNSS suplonėjimas viršutiniuose ir apatiniuose segmentuose.*

Pakartotinai atlikus OKT tyrimą, gydymo fone pablogėjimas nebuvo užfiksuotas (11pav.)

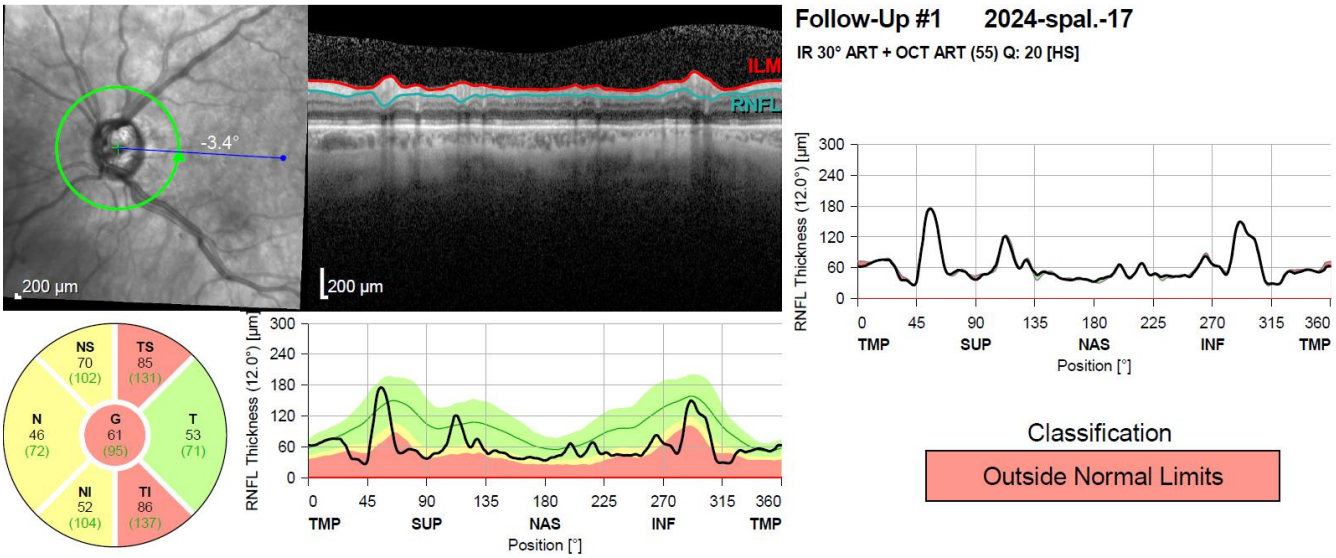

11pav. *Kairės akies optinės koherentinės tomografijos tyrimas. Po metų TNNS plonėjimas nestebėtas.*

Atlikus kairės akies SAP pacientės kairės akies VFI siekė 32%, MD -21,75 dB, PSD 10,46 dB. Stebėtas platus arkinis defektas, bei viršutinis lankinis defektas (nosiniame kvadrante su 0 dB zona), siekiantis centrą. (12 pav.)

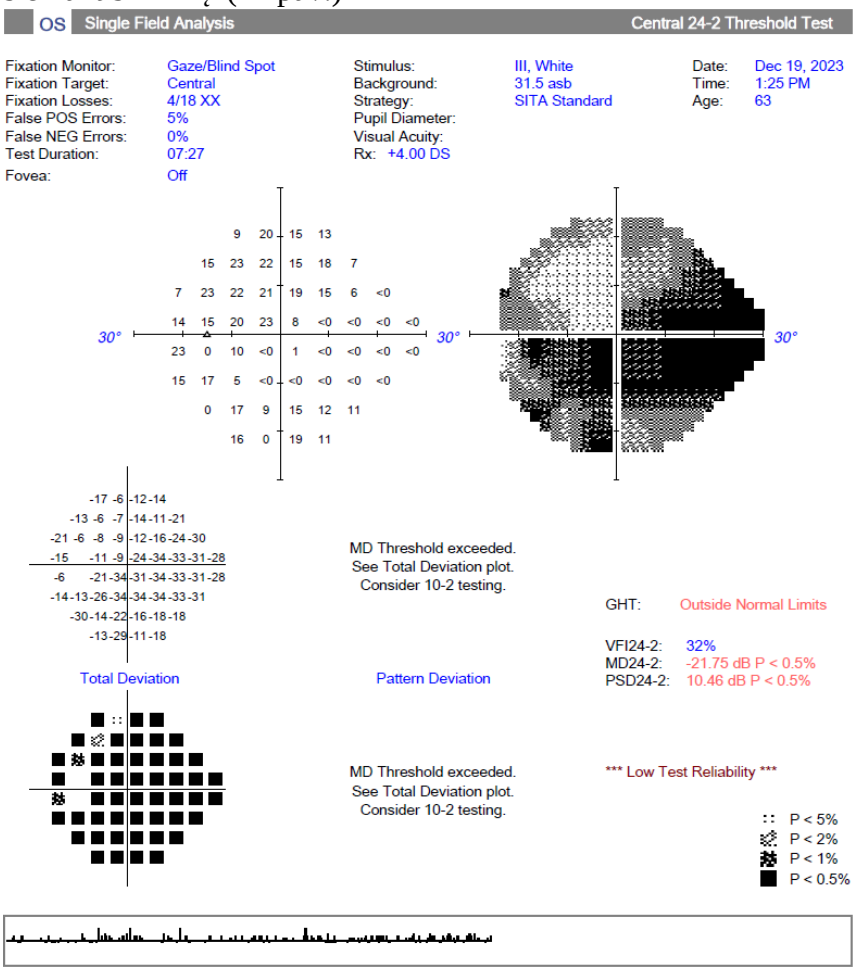

*12**pav.** Kairės akies statinės automatinės perimetrijos tyrimo protokolas*

Remiantis atliktų tyrimų rezultatais buvo suformuluota diagnozė *Glaucoma anguli aperti sec pigmentosum III-IV OD et III OS. Cataracta nuclearis OD.*

Pacientei po pirmojo vizito skirtas Latanoprostas/Timololis, 50µg+5mg/ml vieną kartą dienoje į abi akis Brimonidino tartrato lašai 2 mg/ml nutraukti. Remiantis vėlesnių vizitų akispūdžio rezultatais (12 pav.), tikslinis akispūdis, OU 13mmHg, nebuvo pasiektas, gydymas buvo koreguotas – antro vizito metu pridėti Brinzolamidas/Brimonidino tartrato 10mg/2mg/ml lašai. Trečiojo vizito metu, antrą kartą nepasiekus tikslinio akispūdžio pastarasis vaistas buvo pakeistas į Dorzolamido 20 mg/ml akių lašus.

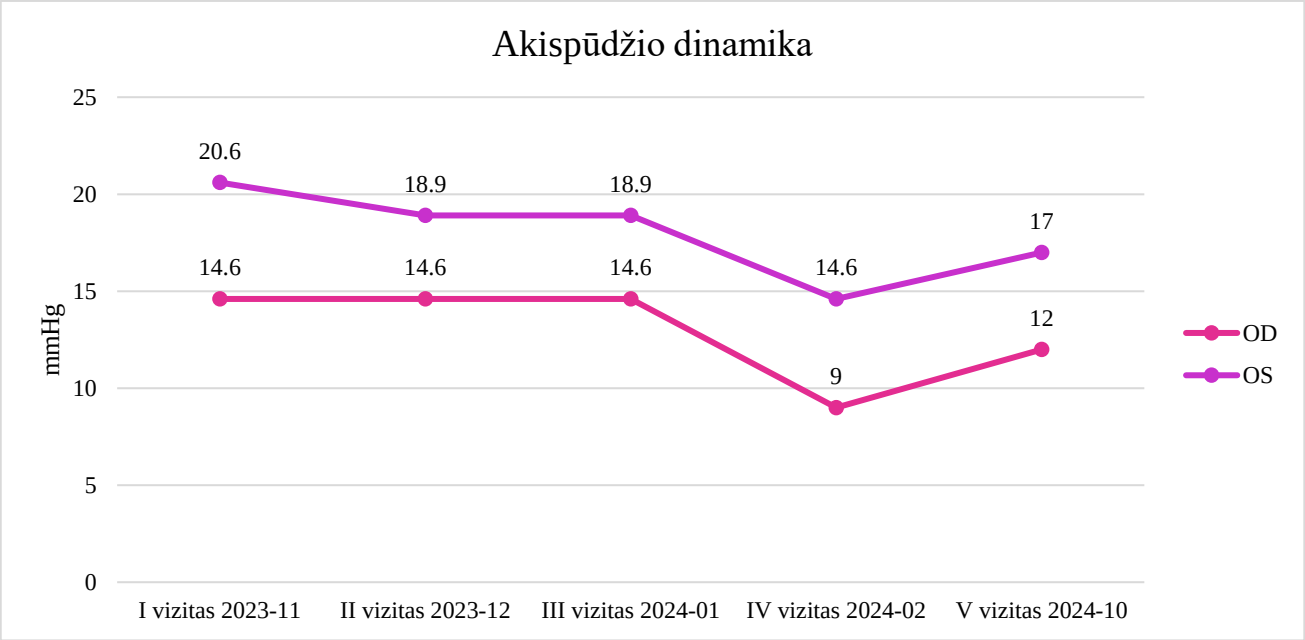

12pav. *Pacientės akispūdžio dinamika nuo 2023 – ųjų lapkričio mėnesio iki 2024 – ųjų spalio mėnesio. I vizito metu vartotas Latanoprostas/Timololis 50µg+5mg/ml ir Brimonidino tartratas 2 mg/ml. II vizito metu Latanoprostas/Timololis 50µg+5mg/ml ir Brinzolamidas/Brimonidino tartrato lašai 10mg/2mg/ml.*

III vizito metu Latanoprostas/Timololis 50µg+5mg/ml ir Dorzolamido 20 mg/ml akių lašai. Gydymas išliko toks pat IV ir V vizitų metu.

Pakartotinų vizitų metu pas oftalmologą metu, matuojant akispūdžius, tikslinis rezultatas (OU 13mmHg) buvo pasiektas tik po III vizito.

Pacientės RND ekskavacija išlieka tokia pati kaip ir pirminio vizito metu – 0.8DD.

OKT ir SAP tyrimų rezultatai ligos progresavimo neparodė. Praėjus metams nuo pirmojo vizito, pacientė nėra turėjusi išprovokuotų pigmento dispersijos epizodų.

Dėl glaukomos progresavimo pacientė šiuo metu yra stebima, vartoja Latanoprostą/Timololį 50µg+5mg/ml ir Dorzolamido 20 mg/ml akių lašus. Staigiai pablogėjus matančios akies regai, rekomenduota skubiai kreiptis pas gydytoją oftalmologą.

5. APTARIMAS

PDS ir PG yra glaudžiai susijusios akių ligos, kurioms būdinga pigmento iš rainelės netekimas, dispersija ant priekinio akies segmentų struktūrų ir jo kaupimasis akies drenažinėje sistemoje. Ankstyvas ligos diagnozavimas, tinkamas gydymas ir stebėjimo planas yra itin svarbūs aspektai, siekiant išvengti negrįžtamo regos funkcijos sutrikimo. Šiame darbe buvo atlikta dviejų Vilniaus universiteto ligoninės Santaros klinikų, Akių ligų centro pacientų atvejų analizė: vienas pacientas sirgo pigmento dispersiniu sindromu, kitas – pigmentine glaukoma. Aptarimas leis įvertinti, ar teoriniai ligos aprašymai koreliuoja su klinikinėje praktikoje matomais rezultatais.

Literatūroje minima, kad PDS/PG dažniausiai serga vidutinio amžiaus vyrai (5). Tyrimų duomenimis amžius svyruoja nuo 30 iki 50 metų, o vyriškos lyties atstovams šios patologijos nustatomos dešimtmečiu anksčiau negu moterims (6,7,28). Tačiau moteriškos lyties atstovei susirgus PDS rizika progresuoti iki PG išlieka tokia pati kaip ir vyrų (30). Darbe aprašyti klinikiniai atvejai iš dalies atitinka ligos epidemiologinius ypatumus. Pacientui, kuriam diagnozuota PDS, diagnozė patvirtinta būtent šiame amžiaus diapazone – 36 metų amžiaus, o PG - 63 metų amžiaus. Tačiau svarbu pabrėžti, kad PG pacientė iki apsilankymo VULSK glaukoma sirgo 10 metų, todėl galima tik įtarti, kad prieš 10 metų stebėti pokyčiai buvo panašūs.

Nors PDS ir PG atvejais pacientai gali neturėti jokių skundų, aktyvių pigmento dispersijos epizodų metu, ypač po fizinio krūvio, pacientai gali skųstis aureolių matymu aplink šviesos šaltinius, galvos, akių skausmu, išsiliejusiu matymu (8–10,70,72). Aprašytame PDS atvejyje skundai glaudžiai atitiko literatūros šaltiniuose aprašomus simptomus, tiek jų aplinkybes – pacientas pirmą kartą kreipėsi į ligoninę po didelio fizinio aktyvumo, matė aureoles aplink šviesos šaltinius. Esant didesniam fiziniam aktyvumui analogiški simptomai pasireiškė pakartotinai. Tuo tarpu PG atveju pacientė neišreiškė specifinių skundų. Pacientė teigė, kad greito ir reikšmingo regos pablogėjimo nejautė. Tačiau svarbu pabrėžti, kad šiuo atveju liga jau buvo pažengusi - pacientė iki apsilankymo VULSK glaukoma sirgo jau 10 metų, o tai apsunkina subjektyvių simptomų vertinimą. Ši informacija leidžia suprasti, kad pacientai, sergantys PG, dažniau prisitaiko prie lėto ligos progresavimo ir prastėjančios akių būklės ir gali nepajausti išprovokuotų akispūdžio šuolių.

Literatūroje minimi trys pagrindiniai simptomai, vienas iš jų pigmento dispersija ant ragenos endotelio, formuojant Krukenbergo verpstę. Tarp Europidų rasės atstovų šis simptomas pasireiškia 95% atvejų ir yra pastebėta, kad PG atvejais Krukenbergo verpstė yra ryškesnė (7,27). Aprašytuose klinikiniuose atvejuose šis simptomas buvo stebimas tiek PDS, tiek PG pacientams. PG atveju verpstė buvo gerokai ryškesnė, pigmento pasiskirstymas buvo tolygesnis ir intensyvesnis. Tuo tarpu PDS paciento atveju

pigmentas ragenos endotelyje pasireiškė kaip pavieniai fragmentai, kas rodo ankstyvą ligos stadiją. Šis stebėjimas sutampa su literatūros duomenimis, kuriuose yra teigiama, kad esant progresuojančiai ligos formai, pigmentacijos intensyvumas didėja (7).

Rainelės transiliuminacijos defektai leidžia objektyviai įvertinti pigmento netekimą iš užpakalinio rainelės paviršiaus (5). Šis simptomas yra geriau pastebimas tarp pacientų, turinčių šviesios spalvos raineles, kadangi tamsias akis turintys pacientai turi didesnį kiekį pigmento rainelėje, kas gali maskuoti minėtą simptomą (11). Visiems darbe aprašytiems pacientams pasireiškė rainelės transiliuminacijos defektai. Tačiau svarbu pabrėžti, kad didesnis pigmento praradimas iš rainelės buvo stebimas PG atveju, lyginant su PDS. Šis požymis patvirtina literatūroje minimą tendenciją – esant didesniam kiekiui rainelės transiliuminacijos defektų, ligos eiga jau yra pažengusi.

Trabekulinio tinklo pigmentacija yra reikšmingas simptomas, įrodantis, kad pigmentas, prarastas iš rainelės užpakalinio paviršiaus, kaupiasi akies drenažinėje sistemoje ir sukelia akispūdžio pakilimus. PDS ir PG yra unikalūs tuo, kad pigmentacija pasireiškia intensyviai homogeniškai visuose trabekulinio tinklo kvadrantuose (5,75,83). Atliekant gonioskopinį ištyrimą, abiem šio darbo pacientams buvo nustatyta reikšminga trabekulinio tinklo pigmentacija visuose kvadrantuose (2+). Šie rezultatai rodo, kad abiems pacientams pigmentas gali trikdyti skysčio nutekėjimą, sukelti trabekulinio tinklo pažaidą. Tai pagrindžia būtinybę pacientus nuolat stebėti dėl galimo glaukomos progresavimo.

Remiantis stebėtais klinikiniais požymiais, PDS pacientui būdingos ypatybės – mažesnis kiekis pigmento ragenos endotelyje, nedidelis radialinių rainelės transiliuminacijos defektų kiekis bei laikini akispūdžio pokyčiai – atitinka ankstyvą ligos stadiją. Tuo tarpu PG pacientei pastebėta gerokai ryškesnė simptomatika – ryški Krukenbergo verpstė, ryškūs rainelės transiliuminacijos defektai, trabekulinio tinklo pigmentacija – tai rodo pažengusią ligos formą. Subjektyvūs simptomai, tokie kaip regėjimo prastėjimas ar akiplačio susiaurėjimas, buvo neženklūs, tačiau tai būdinga lėtai progresuojančioms glaukomoms.

Akispūdžio pakitimai PDS ir PG atvejais dažnai gali būti įvairūs. PDS metu, jeigu nėra aktyvios pigmento dispersijos fazės, akispūdis dažnai išlieka normos ribose. Tačiau staigaus pigmento išsiskyrimo metu jis gali reikšmingai pakilti ir sukelti laikinus regėjimo sutrikimus (90). Analizuojant šiame darbe aprašytą PDS paciento atvejį, remiantis akispūdžio kreive, akispūdis buvo reikšmingai nukrypęs nuo normos ribos, kuomet buvo aktyvi pigmento dispersijos fazė. Akispūdis dešinėje akyje siekė 37,2mmHg, kairėje – 31,8 mmHg. Vėlesnių apsilankymų metu, kai pigmento išsiskyrimas nebuvo toks aktyvus, akispūdis stabilizavosi ir išliko normos ribose. Tačiau remiantis moksliniais duomenimis, net jei akispūdis vėliau normalizuojasi, bazinis jo lygis, viršijantis 21 mmHg, kelia didesnę PDS progresavimo

į PG riziką (27). Tai reiškia, kad pacientas turėtų būti ilgą laiką stebimas, net ir tada, kai akivaizdūs simptomai nepasireiškia.

Pacientės su PG atveju, pirminio apsilankymo metu akispūdis buvo dešinėje 14,6 mmHg, o kairėje – 20,6 mmHg. Tačiau vertinimas yra apsunkintas, nes pacientė pirminio apsilankymo metu glaukoma sirgo jau dešimtmetį ir dėl ilgą laiką taikomo gydymo, jos bazinis akispūdis pirminėje ligos stadijoje nėra žinomas. PDS ir PG išlieka komplikuotos būklės, nes jų gydymas nėra nukreiptas į sindromo mechanizmą – pigmento netekimą iš rainelės ir jo kaupimąsi akies drenažinėje sistemoje. Dauguma gydymo priemonių yra orientuotos į akispūdžio kontrolę ir glaukomos progresavimo stabdymą.

Kaip ir kitų PAKG atvejais, pagrindinis tikslas yra sumažinti akispūdį ir apsaugoti regos nervą nuo progresuojančios neuropatijos. Aprašytoji pacientė, serganti PG, buvo gydoma įvairiai antiglaukominiais vaistais skirtingų vizitų metu. Pradinėje gydymo stadijoje jai buvo skirti Latanoprostas/Timololis (prostaglandinų analogas ir beta blokatorius) bei Brimonidino tartratas (α2 adrenerginis agonistas), kurie sumažina akispūdį tiek mažindami akies kamerų skysčio gamybą, tiek gerindami jo nutekėjimą. Vėliau, atsižvelgiant į ligos eigą, negavus tikslinio akispūdžio, gydymas buvo koreguotas, papildant jį Brinzolamido/Brimonidino tartrato deriniu, o vėliau – pakeičiant Brinzolamidą į Dorzolamidą. Abu šie vaistai priklauso karboanhidrazės inhibitorių grupei ir slopina akies skysčio gamybą. Literatūroje minimi analogiški gydymo principai: prostaglandinų analogai, beta blokatoriai, karboanhidrazės inhibitoriai ir α2 adrenerginiai agonistai yra dažniausiai naudojamos medikamentinės priemonės gydant PAKG, įskaitant ir PG (5,117,122,125).

Skirtingai nei pacientei, kuri vartoja ilgalaikį medikamentinį gydymą, analizuojamam PDS pacientui buvo atlikta SLT procedūra, kuri yra veiksminga priemonė mažinti akispūdį, kaip pirminis gydymo būdas ir kuris rodo didelį sėkmės procentą (5,130). Kai kuriais atvejais SLT poveikis gali būti pakankamai stiprus, dėl to pacientams ilgą laiką gali nereikėti medikamentinio gydymo. Tačiau ilgalaikėje perspektyvoje SLT poveikis turi tendenciją mažėti, todėl pacientas turi būti atidžiai stebimas (130,131).

IŠVADOS

Pigmento dispersinis sindromas yra būklė, kuriai būdingas rainelės pigmento netekimas ir jo kaupimasis akies priekinės kameros kampo struktūrose, galintis lemti akispūdžio svyravimus ir glaukominę regos nervo pažaidą – pigmentinę glaukomą. PGS ir PG dažniau pasireiškia jaunesnio amžiaus suaugusiems vyrams ir sukelia didelio fizinio aktyvumo išprovokuotus ūmius regos simptomus. Šioms būklėms yra būdingi specifiniai klinikiniai požymiai: Krukenbergo verpstė, trabekulinio tinklo pigmentacija ir rainelės transiliuminacijos defektai. Dažni ir aukšti akispūdžio svyravimai didina negrįžtamo regos nervo pažeidimo riziką. Gydymo principai atitinka atviro kampo glaukomos valdymo taktiką – akispūdį

mažinantys vaistai, lazerinės procedūros ir chirurginės intervencijos, atsižvelgiant į ligos eigą ir galimą PG perdegimo fazę. Nors šiuolaikinės gydymo galimybės yra efektyvios, ateities perspektyvos turėtų būti sutelktos į pigmento dispersiją mažinančių terapijų kūrimą ir inovatyvių prevencijos priemonių tobulinimą. Ankstyva diagnostika, individualus gydymo parinkimas, atsižvelgiant į paciento akispūdžio svyravimus, regos nervo būklę ir gyvenimo būdo ypatumus, bei nuosekli paciento būklės stebėsena yra esminiai veiksniai, siekiant sulėtinti ligos progresavimą, išsaugoti paciento regėjimą ir pagerinti jo gyvenimo kokybę.

LITERATŪROS ŠALTINIAI

1. World Health Organization. World report on vision [Internet]. Geneva: World Health Organization; 2019 [cited 2024 Oct 8]. 160 p. Available from: https://iris.who.int/handle/10665/328717

2. Tham YC, Li X, Wong TY, Quigley HA, Aung T, Cheng CY. Global prevalence of glaucoma and projections of glaucoma burden through 2040: a systematic review and meta-analysis. Ophthalmology. 2014 Nov;121(11):2081–90.

3. Belete BK, Assefa NL, Assem AS, Ayele FA. Determinants for late presentation of glaucoma among adult glaucomatous patients in University of Gondar Comprehensive Specialized Hospital. Case-control study. PLoS One. 2022;17(4):e0267582.

4. Jackson DJ, Razai MS, Falama R, Mongwa M, Mutapanduwa M, Baemisi C, et al. The clinical characteristics of patients with glaucoma presenting to Botswana healthcare facilities: an observational study. BMJ Open. 2014 Dec;4(12):e005965.

5. European Glaucoma Society Terminology and Guidelines for Glaucoma, 4th Edition - Chapter 2: Classification and terminologySupported by the EGS Foundation | British Journal of Ophthalmology [Internet]. [cited 2025 Mar 29]. Available from: https://bjo.bmj.com/content/101/5/73

6. Speakman JS. Pigmentary dispersion. British Journal of Ophthalmology. 1981 Apr 1;65(4):249-51.

7. Farrar SM, Shields MB, Miller KN, Stoup CM. Risk factors for the development and severity of glaucoma in the pigment dispersion syndrome. Am J Ophthalmol. 1989 Sep 15;108(3):223-9.

8. Jensen PK, Nissen O, Kessing SV. Exercise and reversed pupillary block in pigmentary glaucoma. Am J Ophthalmol. 1995 Jul;120(1):110-2.

9. Schenker HI, Luntz MH, Kels B, Podos SM. Exercise-induced increase of intraocular pressure in the pigmentary dispersion syndrome. Am J Ophthalmol. 1980 Apr;89(4):598-600.

10.Haynes WL, Johnson AT, Alward WL. Inhibition of Exercise-Induced Pigment Dispersion in a Patient With the Pigmentary Dispersion Syndrome. American Journal of Ophthalmology. 1990 May;109(5):601-2.

11. Ritch R. A unification hypothesis of pigment dispersion syndrome. Trans Am Ophthalmol Soc. 1996;94:381-405; discussion 405-9..

12. Rixon AJ, Sanderson JA, Williamson J. The Spectrum of Pigment Dispersion: A Case Report and Topic Review. CRO (Clinical & Refractive Optometry) Journal. 2020 Jun 26;31(3):

13. Cardell JDM. KRUKENBERG'S SPINDLES. Br J Ophthalmol. 1926 Apr;10(4):198–202.

14. v. Hippel E. Zur pathologischen Anatomie des Glaukoms, nebst Bemerkungen über Netzhautpigmentirung vom Glaskörperraum aus. Albrecht von Graefes Archiv für Ophthalmologie. 1901 Jul;52(3):498–513.

15. SCHEIE HG, FLEISCHHAUER HW. Idiopathic Atrophy of the Epithelial Layers of the Iris and Ciliary Body: A Clinical Study. AMA Archives of Ophthalmology. 1958 Feb 1;59(2):216–28.

16. Sugar HS, Barbour FA. Pigmentary Glaucoma*. American Journal of Ophthalmology. 1949 Jan 1;32(1):90–2.

17. Ritch R, Steinberger D, Liebmann JM. Prevalence of Pigment Dispersion Syndrome in a Population Undergoing Glaucoma Screening. American Journal of Ophthalmology. 1993 Jun;115(6):707-10.

18. Yang JW, Sakiyalak D, Krupin T. Pigmentary Glaucoma: Journal of Glaucoma. 2001 Oct;10(Supplement 1): S30–2.

19. Qing G, Wang N, Tang X, Zhang S, Chen H. Clinical characteristics of pigment dispersion syndrome in Chinese patients. Eye. 2009 Aug;23(8):1641–6.

20. Kaimbo Wa Kaimbo D, Missotten L. Glaucoma in Congo. Bull Soc Belge Ophtalmol. 1997; 267:21-6.

21. Zhang H, Jia H, Duan X, Li L, Wang H, Wu J, et al. The Chinese Glaucoma Study Consortium for Patients With Glaucoma: Design, Rationale and Baseline Patient Characteristics. J Glaucoma. 2019 Nov;28(11):974-8.

22. Semple HC, Ball SF. Pigmentary Glaucoma in the Black Population. American Journal of Ophthalmology. 1990 May;109(5):518–22.

23. ROBERTS DK, CHAGLASIAN MA, MEETZ RE. Clinical Signs of the Pigment Dispersion Syndrome in Blacks. Optometry and Vision Science. 1997 Dec;74(12):993-1006.

24. Roberts DK, Wernick MN. Infrared imaging technique may help demonstrate iris transillumination defects in blacks who show other pigment dispersion syndrome clinical signs. J Glaucoma. 2007 Aug;16(5):440-7.

25. Doane JF, Rickstrew JJ, Tuckfield JQ, Cauble JE. Prevalence of Pigment Dispersion Syndrome in Patients Seeking Refractive Surgery. Journal of Glaucoma. 2019 May;28(5):423–6.

26. Scheie HG, Cameron JD. Pigment dispersion syndrome: a clinical study. British Journal of Ophthalmology. 1981 Apr 1;65(4):264–9.

27. Siddiqui Y, Ten Hulzen RD, Cameron J, Hodge DO, Johnson DH. What is the risk of developing pigmentary glaucoma from pigment dispersion syndrome? American Journal of Ophthalmology. 2003 Jun;135(6):794-9.

28. Farrar SM, Shields MB. Current concepts in pigmentary glaucoma. Survey of Ophthalmology. 1993 Jan;37(4):233–52.

29. Scheie HG, Cameron JD. Pigment dispersion syndrome: a clinical study. Br J Ophthalmol. 1981 Apr;65(4):264-9.

30. Migliazzo CV, Shaffer RN, Nykin R, Magee S. Long-term analysis of pigmentary dispersion syndrome and pigmentary glaucoma. Ophthalmology. 1986 Dec;93(12):1528-36.

31. Allison K, Patel D, Alabi O. Epidemiology of Glaucoma: The Past, Present, and Predictions for the Future. Cureus. 12(11):e11686.

32. Sugar HS. Pigmentary glaucoma. A 25-year review. Am J Ophthalmol. 1966 Sep;62(3):499-507.

33. Scheie HG, Cameron JD. Pigment dispersion syndrome: a clinical study.. British Journal of Ophthalmology. 1981 Apr 1;65(4):264-9.

34. Gramer E, Thiele H, Ritch R. Familienanamnese Glaukom und Risikofaktoren bei Pigmentglaukom - Eine klinische Studie. Klinische Monatsblätter für Augenheilkunde. 2008 Feb 8;212:454–64.

35. Scheie HG, Cameron JD. Pigment dispersion syndrome: a clinical study. Br J Ophthalmol. 1981 Apr;65(4):264–9.

36. Farrar SM, Shields M. Current concepts in pigmentary glaucoma. Survey of Ophthalmology. 1993 Jan;37(4):233-52.

37. Andersen JS, Pralea AM, DelBono EA, Haines JL, Gorin MB, Schuman JS, et al. A Gene Responsible for the Pigment Dispersion Syndrome Maps to Chromosome 7q35-q36. Archives of Ophthalmology. 1997 Mar 1;115(3):384–8.

38. Nakamura K, Ota M, Meguro A, Nomura N, Kashiwagi K, Mabuchi F, et al. Association of microsatellite polymorphisms of the GPDS1 locus with normal tension glaucoma in the Japanese population. Clin Ophthalmol. 2009;3:307-12.

39. MacDonald IM, Tran M, Musarella MA. Ocular genetics: current understanding. Survey of Ophthalmology. 2004 Mar;49(2):159-96.

40. Anderson MG, Smith RS, Hawes NL, Zabaleta A, Chang B, Wiggs JL, et al. Mutations in genes encoding melanosomal proteins cause pigmentary glaucoma in DBA/2J mice. Nature Genetics. 2002 Jan;30(1):81–5.

41. Bovell AM, Damji KF, Dohadwala AA, Hodge WG, Allingham RR. Familial occurrence of pigment dispersion syndrome. Can J Ophthalmol. 2001 Feb;36(1):11-7.

42. Mandelkorn RM, Hoffman ME, Olander KW, Zimmerman T, Harsha D. Inheritance and the pigmentary dispersion syndrome. Ann Ophthalmol. 1983 Jun;15(6):577-82.

43. Tandon A, Zhang Z, Fingert JH, Kwon YH, Wang K, Alward WL. The Heritability of Pigment Dispersion Syndrome and Pigmentary Glaucoma. American Journal of Ophthalmology. 2019 Jun;202:55-61.

44. Zeppieri M. Pigment dispersion syndrome: A brief overview. J Clin Transl Res. 2022 Sep 7;8(5):344–50.

45. Gurnani B, Kaur K. Pigment Dispersion Syndrome. In: StatPearls [Internet]. Treasure Island (FL): StatPearls Publishing; 2024. Available from: http://www.ncbi.nlm.nih.gov/books/NBK580526/

46. Campbell DG. Pigmentary Dispersion and Glaucoma: A New Theory. Arch Ophthalmol. 1979 Sep 1;97(9):1667.

47. Potash SD, Tello C, Liebmann J, Ritch R. Ultrasound Biomicroscopy in Pigment Dispersion Syndrome. Ophthalmology. 1994 Feb;101(2):332-9.

48. Pavlin CJ, Harasiewicz K, Foster FS. Posterior iris bowing in pigmentary dispersion syndrome caused by accommodation. Am J Ophthalmol. 1994 Jul 15;118(1):114-6.

49. Mora P, Sangermani C, Ghirardini S, Carta A, Ungaro N, Gandolfi S. Ultrasound biomicroscopy and iris pigment dispersion: a case-control study. British Journal of Ophthalmology. 2010 Apr 1;94(4):428–32.

50. Abushanab MM, Solyman O, Sakr AAES, Serhan HA. Pseudophakic reverse pupillary block after implantation of a single-piece foldable intraocular lens in the capsular bag: Case report and literature review. Oman Journal of Ophthalmology. 2024 Jan;17(1):120-3

51. Blumenthal M, Chen V. REVERSED PUPILLARY BLOCK. Ophthalmic Surg Lasers Imaging. 1991 May;22(5):304.

52. Liebmann JM, Tello C, Chew SJ, Cohen H, Ritch R. Prevention of blinking alters iris configuration in pigment dispersion syndrome and in normal eyes. Ophthalmology. 1995 Mar;102(3):446-55.

53. Chromiak JA, Abadie BR, Braswell RA, Koh YS, Chilek DR. Resistance training exercises acutely reduce intraocular pressure in physically active men and women. J Strength Cond Res. 2003 Nov;17(4):715-20.

54. Natsis K, Asouhidou I, Nousios G, Chatzibalis T, Vlasis K, Karabatakis V. Aerobic exercise and intraocular pressure in normotensive and glaucoma patients. BMC Ophthalmol. 2009 Aug 13;9:6.

55. Risner D, Ehrlich R, Kheradiya NS, Siesky B, McCranor L, Harris A. Effects of exercise on intraocular pressure and ocular blood flow: a review. J Glaucoma. 2009 Aug;18(6):429-36.

56. Haynes WL, Johnson AT, Alward WL. Effects of jogging exercise on patients with the pigmentary dispersion syndrome and pigmentary glaucoma. Ophthalmology. 1992 Jul;99(7):1096-103.

57. Epstein DL, Boger WP, Grant WM. Phenylephrine provocative testing in the pigmentary dispersion syndrome. Am J Ophthalmol. 1978 Jan;85(1):43-50.

58. Vaghefi E, Shon C, Reading S, Sutherland T, Borges V, Phillips G, et al. Intraocular pressure fluctuation during resistance exercise. BMJ Open Ophth. 2021 May;6(1):e000723.

59. Shah A, Low S, Garway-Heath DF, Foster PJ, Barton K. Iris Concavity, Corneal Biomechanics, and Their Correlations With Ocular Biometry in a Cohort of 10- to 12-Year-Old UK School Boys: Baseline Data. Investigative Ophthalmology & Visual Science. 2014 May 27;55(5):3303–10.

60. Richardson TM, Hutchinson BT, Grant WM. The Outflow Tract in Pigmentary Glaucoma: A Light and Electron Microscopic Study. Archives of Ophthalmology. 1977 Jun 1;95(6):1015–25.

61. Wang C, Dang Y, Loewen RT, Waxman S, Shah P, Xia X, et al. Impact of pigment dispersion on trabecular meshwork cells. Graefes Arch Clin Exp Ophthalmol. 2019 Jun;257(6):1217-30.

62. Chaurasia S, Vanathi M. Specular microscopy in clinical practice. Indian J Ophthalmol. 2021 Mar;69(3):517-24.

63. Lehto I, Ruusuvaara P, Setälä K. Corneal endothelium in pigmentary glaucoma and pigment dispersion syndrome. Acta Ophthalmologica. 1990 Dec;68(6):703–9.

64. Kupfer C, Kuwabara T, Kaiser-Kupfer M. The histopathology of pigmentary dispersion syndrome with glaucoma. Am J Ophthalmol. 1975 Nov;80(5):857-62.

65. Gottanka J, Johnson DH, Grehn F, L??tjen-Drecoll E. Histologic Findings in Pigment Dispersion Syndrome and Pigmentary Glaucoma: Journal of Glaucoma. 2006 Apr;15(2):142–51.

66. Tektas OY, Lütjen-Drecoll E. Structural changes of the trabecular meshwork in different kinds of glaucoma. Experimental Eye Research. 2009 Apr 30;88(4):769–75.

67. Chauhan T, Vohra S, Patyal S. Pigment dispersion syndrome diagnosed after photorefractive keratectomy—A case report. Indian J Ophthalmol. 2020 Dec;68(12):3041–3.

68. Hager J, Alward WLM. Pigmentary Glaucoma: 24-year-old male with episodic haloes around lights and blurry vision. EyeRounds.org. February 17, 2014; available from https://eyerounds.org/cases/184-pigmentary-glaucoma.htm

69. Singh A, Singh U, Nagarajan S. Bilateral episodic rise of intraocular pressure: A case of pigment dispersion syndrome. IJOOO. 2024 May 28;10(1):44-6.

70. Verma N, Jawaid Q. Pigment Dispersion Syndrome and Pigmentary Glaucoma in an Emmetropic Young Male. Nep J Oph. 2020 Jul 27;12(1):139–45.

71. Bustamante-Arias A, Ruiz-Lozano RE, Carlos Alvarez-Guzman J, Gonzalez-Godinez S, Rodriguez-Garcia A. Pigment dispersion syndrome and its implications for glaucoma. Survey of Ophthalmology. 2021 Sep 1;66(5):743–60.

72. Supreeth Reddy C, Panimalar A Veeramani V, N D, Bhaskaran B. Pigment Dispersion Syndrome with Pigmentary Glaucoma - A Rare Case Report. IJSR. 2022 Jan 5;11(1):953–6.

73. Sivaraman, K.R., Lin, A.Y., Aref, A.A. (2014). Krukenberg Spindles. In: Schmidt-Erfurth, U., Kohnen, T. (eds) Encyclopedia of Ophthalmology. Springer, Berlin, Heidelberg. https://doi.org/10.1007/978-3-642-35951-4_714-1

74. Pang R, Labisi SA, Wang N. Pigment dispersion syndrome and pigmentary glaucoma: overview and racial disparities. Graefes Arch Clin Exp Ophthalmol. 2023 Mar;261(3):601-14.

75. Gomez Goyeneche HF, Hernandez-Mendieta DP, Rodriguez DA, Sepulveda AI, Toledo JD. Pigment Dispersion Syndrome Progression to Pigmentary Glaucoma in a Latin American Population. J Curr Glaucoma Pract. 2015;9(3):69–72.

76. Roberts DK, Yang Y, Lukic AS, Wilensky JT, Wernick MN (2014) Iris Transillumination Defect Spectrum in Pigment Dispersion Syndrome. JSM Ophthalmol 2(1): 1010.

77. Qing G, Wang N, Lu Q, Zhang S. Different transillumination property in Chinese and White irides. J Glaucoma. 2012 Feb;21(2):107-11.

78. Feibel RM, Perlmutter JC. Anisocoria in the pigmentary dispersion syndrome. Am J Ophthalmol. 1990 Dec 15;110(6):657-60.

79. New York Glaucoma Research Institute: Pigment Dispersion Syndrome and Pigmentary Glaucoma: Part I [Internet]. Available from: http://www.glaucoma.net/nygri/glaucoma/topics/pcontents1.asp

80. Rixon AJ, Sanderson JA, Williamson J. The Spectrum of Pigment Dispersion: A Case Report and Topic Review. CRO (Clinical & Refractive Optometry) Journal. 2020 Jun 26;31(3):

81. Tomczyk-Socha M, Tomczak W, Winkler-Lach W, Turno-Kręcicka A. Pseudoexfoliation Syndrome—Clinical Characteristics of Most Common Cause of Secondary Glaucoma. J Clin Med. 2023 May 21;12(10):3580.

82. Gür Güngör S, Bayer A, Akman A, Asena L. Early Clinical Features of Pseudoexfoliation Syndrome in Anterior Segment and Gonioscopy Examination. Turk J Ophthalmol. 2017 Jan;47(1):5-8.

83. Yamashita T, Shiihara H, Terasaki H, Fujiwara K, Tanaka M, Sakamoto T. Characteristics of pigmentary glaucoma in Japanese individuals. PLoS ONE. 2022 Jun 23;17(6):e0268864.

84. Gurnani B, Kaur K. Pigment Dispersion Syndrome. In: StatPearls [Internet]. Treasure Island (FL): StatPearls Publishing; 2025 [cited 2025 Jan 16]. Available from: http://www.ncbi.nlm.nih.gov/books/NBK580526/

85. Santos-Bueso E, García-Sáenz S, Morales-Fernández L, Martínez-de-la-Casa JM, Sáenz-Francés F. Scheie's line as a first sign of pigment dispersion syndrome. Archivos de la Sociedad Española de Oftalmología (English Edition). 2019 Mar 1;94(3):138–40.

86. Chew EY, Deutman AF. Pigment dispersion syndrome and pigmented pattern dystrophy of retinal pigment epithelium. British Journal of Ophthalmology. 1983 Aug 1;67(8):538–41.

87. Piccolino FC, Calabria G, Polizzi A, Fioretto M. Pigmentary retinal dystrophy associated with pigmentary glaucoma. Graefes Arch Clin Exp Ophthalmol. 1989;227(4):335-9.

88. Roberts DK, Chaglasian MA, Meetz RE. Clinical signs of the pigment dispersion syndrome in blacks. Optom Vis Sci. 1997 Dec;74(12):993-1006.

89. Weseley P, Liebmann J, Walsh JB, Ritch R. Lattice Degeneration of the Retina and the Pigment Dispersion Syndrome. American Journal of Ophthalmology. 1992 Nov;114(5):539–43.

90. Guerrero-de-Ferran C, Rodríguez-García A. Variación de la presión intraocular durante episodios de dispersión pigmentaria y su relación con el desarrollo de glaucoma pigmentario. Revista Mexicana de Oftalmología. 2017 Jun 11;92(1S):12-7.

91. Tomar VPS, Sharma S, Bhardwaj R, Singh S, Pal VK, Jaiswal N, et al. Clinical Characteristics of Pigment Dispersion Syndrome and Pigmentary Glaucoma Patients: A Cross-sectional Study. JCDR. 2020

92. Jonas JB, Dichtl A, Budde WM, Lang P. Optic disc morphology in pigmentary glaucoma. Br J Ophthalmol. 1998 Aug;82(8):875-9

93. Mahabadi N, Zeppieri M, Tripathy K. Open Angle Glaucoma. [Updated 2024 Mar 7]. In: StatPearls [Internet]. Treasure Island (FL): StatPearls Publishing; 2025 Jan-. Available from: https://www.ncbi.nlm.nih.gov/books/NBK441887/

94. Sathyan P, Shilpa S, Anitha A. Optical Coherence Tomography in Glaucoma. J Curr Glaucoma Pract. 2012;6(1):1–5.

95. Geevarghese A, Wollstein G, Ishikawa H, Schuman JS. Optical Coherence Tomography and Glaucoma. Annu Rev Vis Sci. 2021 Sep 15;7:693–726.

96. Arifoglu HB, Simavli H, Midillioglu I, Berk Ergun S, Simsek S. Comparison of Ganglion Cell and Retinal Nerve Fiber Layer Thickness in Pigment Dispersion Syndrome, Pigmentary Glaucoma, and Healthy Subjects with Spectral-domain OCT. Seminars in Ophthalmology. 2017 Mar 4;32(2):204–9.

97. Mocan MC, Bozkurt B, Irkeç M, Orhan M, Karabulut E. The Evaluation of Retinal Nerve Fiber Layer in Pigment Dispersion Syndrome and Pigmentary Glaucoma Using Scanning Laser Polarimetry. European Journal of Ophthalmology. 2003 May;13(4):377–82.

98. Nouri-Mahdavi K, Zarei R, Caprioli J. Influence of visual field testing frequency on detection of glaucoma progression with trend analyses. Arch Ophthalmol. 2011 Dec;129(12):1521-7.

99. Nilforushan N, Yadgari M, Jazayeri A. Comparison between visual field defect in pigmentary glaucoma and primary open-angle glaucoma. Int Ophthalmol. 2016 Oct;36(5):637–42.

100. Hager J, Alward WLM. Pigmentary Glaucoma: 24-year-old male with episodic haloes around lights and blurry vision. EyeRounds.org. February 17, 2014; available from https://eyerounds.org/cases/184-pigmentary-glaucoma.htm

101. Caprioli J, Spaeth GL, Wilson RP. Anterior chamber depth in open angle glaucoma. Br J Ophthalmol. 1986 Nov;70(11):831-6.

102. Kaiser-Kupfer MI, Kupfer C, McCain L. Asymmetric pigment dispersion syndrome. Trans Am Ophthalmol Soc. 1983;81:310–24.

103. Yüksel N, Yılmaz Tuğan B. Pseudoexfoliation Glaucoma: Clinical Presentation and Therapeutic Options. tjo. 2023 Aug 1;53(4):247-56.

104. Donaldson DD. Transillumination of the iris. Trans Am Ophthalmol Soc. 1974;72:88–106.

105. Stadigh A, Puska P, Vesti E, Ristimäki A, Turunen JA, Kivelä TT. Ring melanoma of the anterior chamber angle as a mimicker of pigmentary glaucoma. Surv Ophthalmol. 2017;62(5):670-6.

106. Johnson DL, Altaweel MM, Neekrha A, Chandra SR, Albert DM. Uveal Melanoma Masquerading as Pigment Dispersion Glaucoma. Arch Ophthalmol. 2008 Jun;126(6):868–9.

107. Omulecki W, Pruszczyński M, Borowski J. Ring melanoma of the iris and ciliary body. Br J Ophthalmol. 1985 Jul;69(7):514–8.

108. Gonzalez-Gonzalez LA, Rodríguez-García A, Foster CS. Pigment Dispersion Syndrome Masquerading as Acute Anterior Uveitis. Ocular Immunology and Inflammation. 2011 Jun;19(3):158-66.

109. Tugal-Tutkun I, Ötük-Yasar B, Altinkurt E. Clinical features and prognosis of herpetic anterior uveitis: a retrospective study of 111 cases. International Ophthalmology. 2010 Sep 21;30(5):559–65.

110. Wensing B, Mochizuki M, De Boer JH. Clinical Characteristics of Herpes Simplex Virus Associated Anterior Uveitis. Ocular Immunology and Inflammation. 2018 Apr 3;26(3):333-7.

111. Dastrup BT, Cantor L, Moorthy RS, Vasconcelos-Santos D, Rao N. An Unusual Manifestation of Herpes Simplex Virus–Associated Acute Iris Depigmentation and Pigmentary Glaucoma. Archives of Ophthalmology. 2011 Feb 14;129(2):253–4.

112. Chang SH, Wu WC, Wu SC. Late-onset secondary pigmentary glaucoma following foldable intraocular lenses implantation in the ciliary sulcus: a long-term follow-up study. BMC Ophthalmology. 2013 Jun 7;13(1):22.

113. Senthil S, Grover I. In-the-bag multifocal intraocular lens causing pigment dispersion and refractory secondary ocular hypertension. Indian J Ophthalmol. 2018;66(9):1339.

114. Choudhury, Deepak & Dora, Jayashree & Pramod, Kumar & Sharma, & Jha, Nisha. (2013). A Case Report of Pigmentary Glaucoma following Cataract Surgery with Sulcus Fixated Intraocular Lens Implantation.

115. Uy HS, Chan PST. Pigment Release and Secondary Glaucoma After Implantation of Single-piece Acrylic Intraocular Lenses in the Ciliary Sulcus. American Journal of Ophthalmology. 2006 Aug 1;142(2):330–2.

116. Zeppieri M, Tripathy K. Pigment Dispersion Glaucoma. [Updated 2023 Aug 25]. In: StatPearls [Internet]. Treasure Island (FL): StatPearls Publishing; 2025 Jan-. Available from: https://www.ncbi.nlm.nih.gov/books/NBK580495/

117. Garg A, Gazzard G. Treatment choices for newly diagnosed primary open angle and ocular hypertension patients. Eye (Lond). 2020 Jan;34(1):60–71.

118. Mastropasqua L, Carpineto P, Ciancaglini M, Gallenga PE. A 12-month, randomized, double-masked study comparing latanoprost with timolol in pigmentary glaucoma. Ophthalmology. 1999 Mar;106(3):550-5.

119. Virani S, Rewri P. A Narrative Review of Pharmacotherapy of Glaucoma. Future Pharmacology. 2024 Jun;4(2):395–419.

120. Grierson I, Jonsson M, Cracknell K. Latanoprost and Pigmentation. Jpn J Ophthalmol. 2004 Nov;48(6):602-12.

121. Lindquist NG, Larsson BS, Stjernschantz J. Increased pigmentation of iridial melanocytes in primates induced by a prostaglandin analogue. Exp Eye Res. 1999 Oct;69(4):431-6.

122. Arthur S, Cantor LB. Update on the role of alpha-agonists in glaucoma management. Exp Eye Res. 2011 Sep;93(3):271-83.

123. Beidoe G, Mousa SA. Current primary open-angle glaucoma treatments and future directions. Clin Ophthalmol. 2012;6:1699-707.

124. Sidjanin DJ, McCarty CA, Patchett R, Smith E, Wilke RA. Pharmacogenetics of ophthalmic topical beta-blockers. Per Med. 2008;5(4):377-85.

125. Stoner A, Harris A, Oddone F, Belamkar A, Vercellin ACV, Shin J, et al. Topical carbonic anhydrase inhibitors and glaucoma in 2021: where do we stand? Br J Ophthalmol. 2022 Oct;106(10):1332–7.

126. Skaat A, Rosman MS, Chien JL, Mogil RS, Ren R, Liebmann JM, et al. Effect of Pilocarpine Hydrochloride on the Schlemm Canal in Healthy Eyes and Eyes With Open-Angle Glaucoma. JAMA Ophthalmol. 2016 Sep 1;134(9):976.

127. Al-Khersan H, Flynn HW, Townsend JH. Retinal Detachments Associated With Topical Pilocarpine Use for Presbyopia. Am J Ophthalmol. 2022 Oct;242:52-5.

128. Zimmerman TJ, Wheeler TM. Miotics: side effects and ways to avoid them. Ophthalmology. 1982 Jan;89(1):76-80.

129. Alon S. Selective Laser Trabeculoplasty: A Clinical Review. J Curr Glaucoma Pract. 2013;7(2):58-65.

130. Ayala M. Long-term outcomes of selective laser trabeculoplasty (SLT) treatment in pigmentary glaucoma patients. J Glaucoma. 2014 Dec;23(9):616-9.

131. Koucheki B, Hashemi H. Selective laser trabeculoplasty in the treatment of open-angle glaucoma. J Glaucoma. 2012 Jan;21(1):65-70.

132. Harasymowycz PJ, Papamatheakis DG, Latina M, De Leon M, Lesk MR, Damji KF. Selective laser trabeculoplasty (SLT) complicated by intraocular pressure elevation in eyes with heavily pigmented trabecular meshworks. Am J Ophthalmol. 2005 Jun;139(6):1110-3.

133. Lunde MW. Argon laser trabeculoplasty in pigmentary dispersion syndrome with glaucoma. Am J Ophthalmol. 1983 Dec;96(6):721-5.

134. Ritch R, Liebmann J, Robin A, Pollack IP, Harrison R, Levene RZ, et al. Argon laser trabeculoplasty in pigmentary glaucoma. Ophthalmology. 1993 Jun;100(6):909-13.

135. Laemmer R, Mardin CY, Juenemann AG. Visualization of changes of the iris configuration after peripheral laser iridotomy in primary melanin dispersion syndrome using optical coherence tomography. J Glaucoma. 2008;17(7):569-70.

136. Gandolfi SA, Vecchi M. Effect of a YAG laser iridotomy on intraocular pressure in pigment dispersion syndrome. Ophthalmology. 1996 Oct;103(10):1693-5

137. Reistad CE, Shields MB, Campbell DG, Ritch R, Wang JC, Wand M. The influence of peripheral iridotomy on the intraocular pressure course in patients with pigmentary glaucoma. J Glaucoma. 2005 Aug;14(4):255-9.

138. Scott A, Kotecha A, Bunce C, Balidis M, Garway-Heath DF, Miller MH, et al. YAG laser peripheral iridotomy for the prevention of pigment dispersion glaucoma a prospective, randomized, controlled trial. Ophthalmology. 2011 Mar;118(3):468-73.

139. Xiao-Ying Liu, Wei Shen. ,/et al.Medium-long-term efficacy of trabeculectomy in the treatment of pigmentary glaucoma. Guoji Yanke Zazhi(Int Eye Sci) 2023;23(8):1380-1383

140. Qing GP, Wang NL, Wang T, Chen H, Mou DP. Long-term Efficacy of Trabeculectomy on Chinese Patients with Pigmentary Glaucoma: A Prospective Case Series Observational Study. Chin Med J (Engl). 2016 Jun 5;129(11):1268-72.

141. Akil H, Chopra V, Huang A, Loewen N, Noguchi J, Francis BA. Clinical results of ab interno trabeculotomy using the Trabectome in patients with pigmentary glaucoma compared to primary open angle glaucoma. Clinical Exper Ophthalmology. 2016 Sep;44(7):563-9.

142. Klamann MKJ, Gonnermann J, Pahlitzsch M, Maier AKB, Joussen AM, Torun N, et al. iStent inject in phakic open angle glaucoma. Graefe’s Archive for Clinical and Experimental Ophthalmology. 2015 Apr 26;253(6):941–7.

PRIEDAI

1 priedas. *Paciento sergančio pigmento dispersiniu sindromu ligos schema su akispūdžių vertėmis ir optinės koherentinės tomografijos tyrimų rezultatais.*

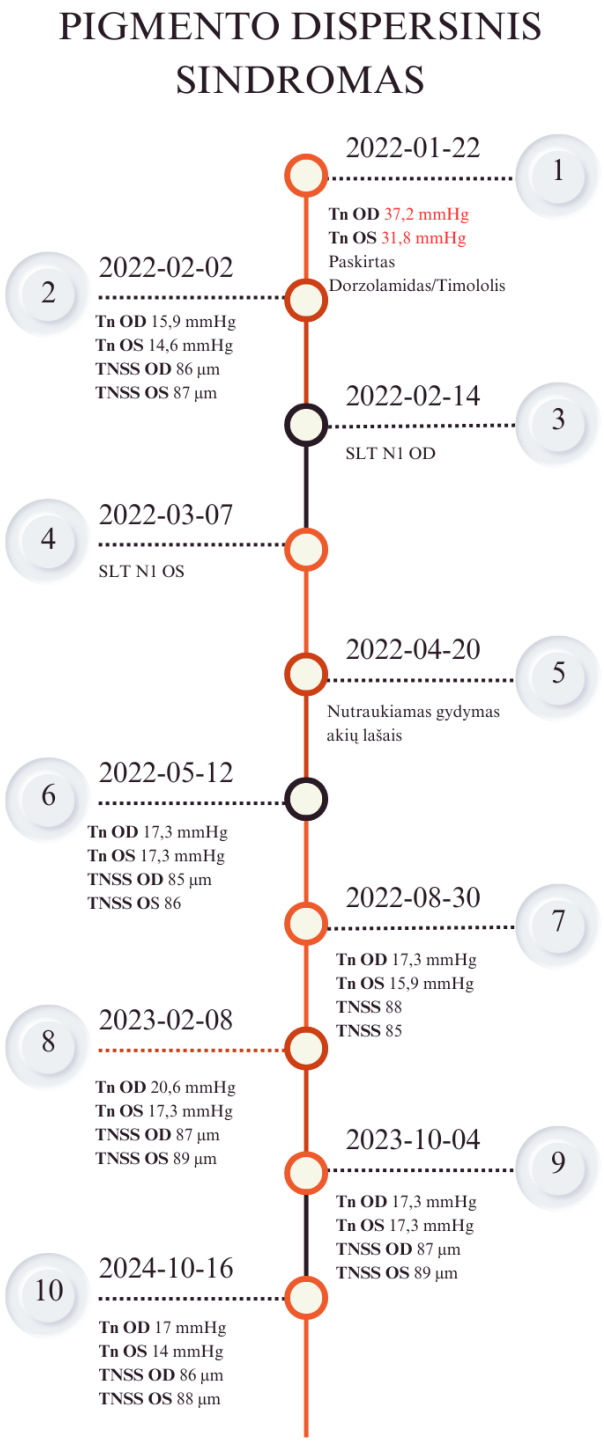

Paaiškinimai*: OD- dešinė akis, OS – kairė akis, Tn – tanometrija, TNSS – tinklainės nervinių skaidulų sluoksnis, SLT – selektyvi lazerinė trabekuloplastika.*

2 priedas. *Pacientės, sergančios pigmentine glaukoma ligos schema su akispūdžio vertėmis ir gydymo schema.*

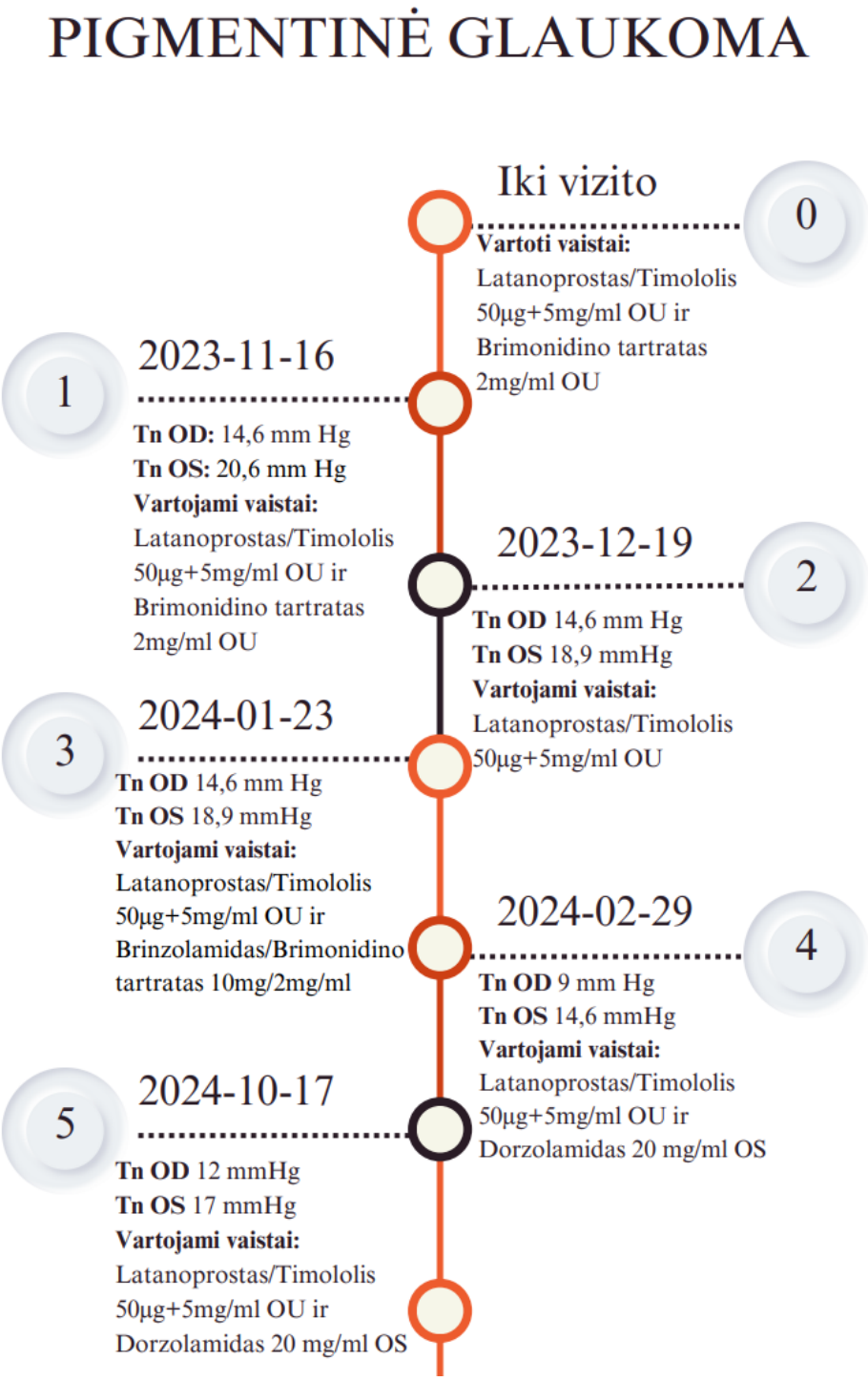

Paaiškinimai: OD- dešinė akis, OS – kairė akis, Tn – tanometrija

3 priedas. *Vilniaus Universiteto Ligoninės Santaros Klinikų išduotas sutikimas duomenų naudojimui*

VIEŠOJI ĮSTAIGA
VILNIAUS UNIVERSITETO LIGONINĖ
SANTAROS KLINIKOS

Vilniaus universiteto Medicinos fakulteto
Dekanui prof. D. Jatužiui
mf@mf.vu.lt

2024-10-11 Nr. SR-6705
Į 2024-10-18 Nr. GR-9663

aleksandra.majauskaite@mf.stud.vu.lt

DĖL MOKSLINIO TYRIMO

VšĮ Vilniaus universiteto ligoninės Santaros klinikos sutinka, kad Vilniaus universiteto Medicinos fakulteto VI kurso medicinos studijų programos studentė **Aleksandra Majauskaitė** rengdama mokslinį darbą „Pigmentinės glaukomos klinikiniai ypatumai" būtų naudojami nuasmeninti prašyme pateiktų pacientų duomenys. Už studentei teikiamų duomenų apimtį ir konfidencialumo užtikrinimą atsakinga darbo vadovė A. Kadziauskienė.

Konfidencialios informacijos naudojimas turi būti užtikrintas.

Direktorė valdymui Jolita Jakutienė

M. Skardžiūtė mingaile.skardziute@santa.lt

Santariškių g. 2, LT-08406 Vilnius
Tel. +370 5 236 5000
Faks. +370 5 236 5111
Interneto svetainė: santa.lt
El.p. info@santa.lt
Duomenys kaupiami ir saugomi Juridinių asmenų registre, kodas 124364561, PVM mokėtojo kodas LT243645610