

Ragenos naujadarių kraujagyslių išsivystymas keratokonusą turinčiam pacientui, nešiojančiam kietus kontaktinius lęšius: klinikinis atvejis

Corneal neovascularization associated with rigid contact lens wear in patient with keratoconus: a case report

Saulius Galgauskas¹, Ignė Valatkienė²

¹ *Vilniaus universiteto ligoninės Santaros klinikų Akių ligų centras, Vilnius, Lietuva*

² *Vilniaus universiteto Medicinos fakultetas, Vilnius, Lietuva*
El. paštas: igne.tavoraite@gmail.com

¹ *Vilnius University hospital Santaros Clinics, Eye Clinic, Vilnius, Lithuania*

² *Faculty of Medicine, Vilnius University, Vilnius, Lithuania*
E-mail: igne.tavoraite@gmail.com

Kasdieniam gyvenime kontaktiniai lęšiai yra labai patogūs nešioti, jie puikiai atstoja akinius. Visgi lęšiai gali sukelti nemažai problemų. Jei žmogus nesistengia jų nešioti tinkamai, nesilaiko elementarios higienos, gydytojo nurodymų ir rekomendacijų, iškyla didelis pavojus išsivystyti kontaktinių lęšių sukeltoms neinfekcinėms komplikacijoms. Prie jų atsiradimo smarkiai prisideda įvairios akių būklės ir ligos. Straipsnyje pristatytas klinikinis atvejis yra apie sferiškos ragenos formos pasikeitimą į kūginę – keratokonuso išsivystymą suaugusiam vyrui. Esant keratokonusui rekomenduojama nešioti kietus kontaktinius lęšius, kurie ilgainiui gali sukelti tam tikrų komplikacijų, šiuo atveju – naujadarių kraujagyslių ragenos paviršiuje vystymąsi. Straipsnyje yra pateikta įrodymais pagrįsta naujausia informacija apie šią būklę, taip pat jos priežiūrą, gydymo galimybes bei prevenciją.

Reikšminiai žodžiai: ragena, keratokonusas, ragenos neovaskuliarizacija, kontaktiniai lęšiai

Contact lenses are perfect choice in order you live an active life and you do not want to wear glasses. As long as contact lenses are very comfortable to wear, they could cause some issues. People who wear contact lens, do not always follow recommendations their doctor gave, they also do not wear them properly. In addition to this, some of the eye conditions and diseases may also initiate the beginning of the development of contact lens related noninfectious complications. The case report of an adult man with keratoconus is presented in this article. Rigid contact lenses are recommended in order to ensure good vision. However, they can be the reason initiating the development of noninfectious contact lens complications, in this case – corneal neovascularization. In this article the evidence-based information about keratoconus and corneal neovascularization treatment options and prevention is presented.

Key words: cornea, keratoconus, corneal neovascularization, contact lens

Įvadas

Pasaulinės tendencijos rodo, kad kontaktinius lęšius nešioja vis daugiau žmonių. Remiantis Ligų kontrolės ir prevencijos centrų (angl. *Centers for Disease Control and Prevention*) statistikos duomenimis, Jungtinėse Amerikos Valstijose daugiau nei 30 milijonų žmonių nešioja kontaktinius lęšius, iš jų du trečdaliai – moterys. Vidutinis lęšių nešiotojų amžius yra 31 metai. 10 % lęšių nešiotojų yra jaunesni nei 18 metų, 15 % – 18–24 metų amžiaus, 50 % – 25–44 metų amžiaus, 25% – vyresni nei 45 metų. Kalbant apie pačių lęšių rūšį, dauguma žmonių, net 80%, nešioja minkštus kontaktinius lęšius.

Didžioji dalis visų kontaktinių lęšių sukeliama komplikacijų atsiranda dėl neinfekcinių priežasčių, tokių kaip prastai parinktas lęšis, per ilgas lęšio nešiojimas, nei leidžiama, miegojimas su kontaktiniais lęšiais. Itin svarbi taisyklinga kontaktinių lęšių ir jų laikymo higiena – negalima naudoti pasenusio lęšių skysčio ar juos skalauti vandeniu iš čiaupo. Netinkama lęšių higiena turi svarbią reikšmę komplikacijų išsivystymui. 40–90 % žmonių nesilaiko lęšių priežiūros nurodymų [1]. Neinfekcinės kontaktinių lęšių nešiojimo komplikacijos įvairuoja nuo lengvų (staiga paraudusi akis, simptomų nesukeliantys ragenos infiltratai), iki sudėtingesnių, kurias reikia gydyti, – tai sterilus keratitas, limbo kamieninių ląstelių stoka, ragenos nubrozdinimas. Sunki akių infekcija gali sukelti regos praradimą – paskaičiuota, kad taip nutinka 1 iš 500 kontaktinių lęšių nešiotojų per metus.

Keratokonusas (lot. *keratoconus*) – tai nežinomos kilmės neuždegiminė akių liga, pakeičianti ragenos formą. Keratokonusas apibūdinamas kaip nuolat progresuojantis ragenos plonėjimas ir normalios sferiškos lygios ragenos pasikeitimas į kūgio formos išgaubtumą [2]. Pacientai skundžiasi išsiliejančiu matymu, staiga pablogėjusiu regos aštrumu. Keratokonusas yra sudėtinga situacija, nes sunku pritaikyti kontaktinius lęšius, kurie yra būtini gerinant pacientų matymą. Gali būti, kad kontaktinius lęšius reikės keisti gana dažnai, nes ilgai progresuoja miopija ir netaisyklingas astigmatizmas.

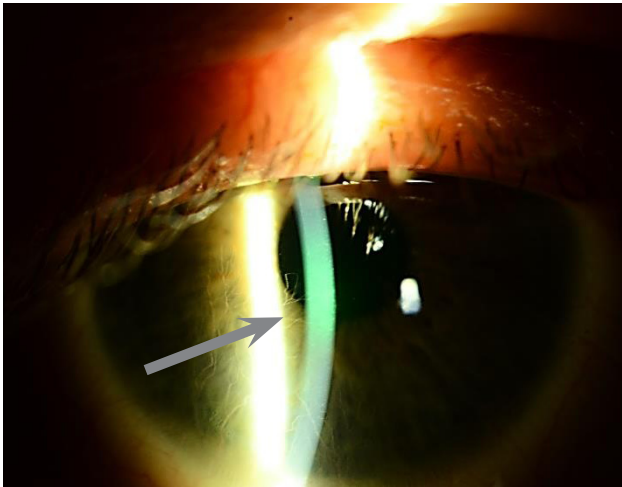
Pacientai, kuriems išsivystė kuri nors neinfekcinė komplikacija, dažniausiai kreipiasi į savo poliklinikos gydytoją arba į optikos specialistą. Keratokonusą turintys pacientai yra atidžiai stebimi gydytojų oftalmologų, dirbančių didesniuose šalies centruose. Šiame straipsnyje

pateiktas klinikinis atvejis ir literatūros apibendrinimas turėtų būti pamokomas ir naudingas visiems specialistams, susiduriantiems su panašiomis situacijomis savo klinikinėje praktikoje.

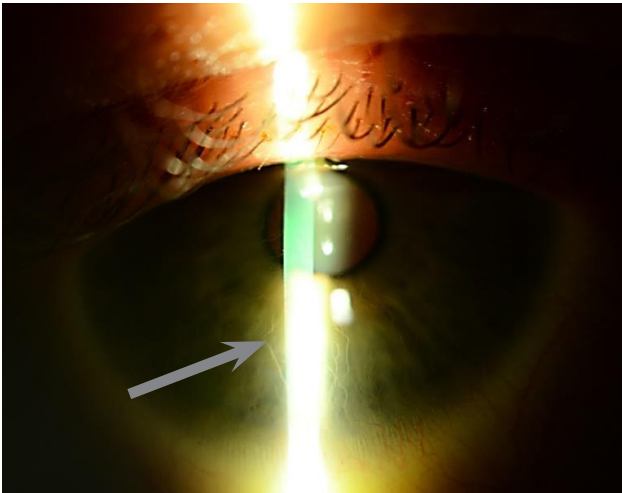
Klinikinis atvejis

33 metų pacientui 2004 m. balandžio 8 d. buvo diagnozuotas abiejų akių keratokonusas. Pacientas į gydytojus kreipėsi dėl metus trunkančio regos blogėjimo, akių spaudimo jausmo. Regėjimo patikros duomenys: *visus* OD = 0,8, *visus* OS = 1,0. Objektiviai: abi akys ramios, priekinė kamera be pakitimų, akių dugnas normalus. Buvo suformuluota diagnozė: *Keratoconus I^o OU*. Pacientui buvo paskirta ilgalaikė keratokonuso progresavimo stebėseną.

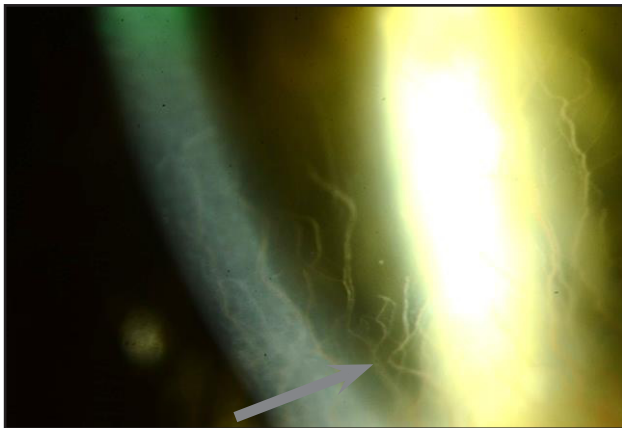
Pacientas kietus kontaktinius lęšius pradėjo nešioti nuo 2006 m. vasario 24 d. Nuo to laiko kas pusmetį lankėsi pas oftalmologą. 2009 m. liepos mėn. buvo pastebėta, kad OD lęšis ant ragenos paviršiaus guli netaisyklingai – nuslinkęs žemyn ir užspaudęs rageną. Buvo pagamintas naujas didesnio skersmens lęšis dešinei akiai, nebeužspaudžiantis naujadarių kraujagyslių. Nuo 2009 m. gruodžio iki 2010 m. sausio buvo gydomas avastinu (*Bevacizumab*) 5 mg/ml × 5 k./d. Pacientui uždrausta nešioti dešinės akies lęšį. Gydomas loteprednolio etabonatu (*Lotemax*) 0,5 % × 4 k./d. ir levofloksacinu (*Oftraquix*) 5 mg/ml × 4 k./d. Po savaitės, sausio 22 d., apsilkęs pas gydytoją pacientas skundėsi dešinės akies šviesos baime ir ašarojimu. *Visus* OD = 0,05, *visus* OS = 0,2. Kairės akies matymas sėkmingai koreguojamas kietais kontaktiniais lęšiais iki 1,0. Ištyrus pastebėta, kad OD akis sudirgusi, ragenoje matomos jaugusios paviršinės ir giliosios naujadarės kraujagyslės, siekiančios vyzdžio sritį. Ragenos apačioje medialinėje pusėje link vyzdžio formuojasi drumstis, nesidažanti fluoresceinu. Pacientui diagnozuotas virusinis dešinės akies keratitas ir jis paguldytas į lignoninę. Jam buvo paskirti vaistai: aciklamas (*Aciclovir*) 200 mg × 5 k./d., loteprednolio etabonatas (*Lotemax*) 0,5 % × 4 k./d. Pacientas sėkmingai išgydytas ir toliau nešiojo kietus kontaktinius lęšius. 2011 m. vasario mėnesį per patikrą OD buvo rasta daugiau jaugančių naujadarių kraujagyslių, ragenos paviršius dažėsi mažais lopinėliais. Padarius topografinį žemėlapi nustatyta, kad apatinio lęšio krašto projekcijoje rageną yra įspausta. Pacientui uždrausta ne-



1 pav. Dešinės akies naujadarės kraujagyslės ragenos paviršiuje



2 pav. Dešinės akies naujadarės kraujagyslės ragenos paviršiuje



3 pav. Dešinės akies naujadarės kraujagyslės ragenos paviršiuje

šioti OD lęšį, jam paskirtas dekspantenolis – 5 % akių gelis *Corneregel* × 4 k./d. 2011 m. kovo mėnesį buvo pagamintas plokštesnis lęšis. Ištyrimo metu apatinėje dalyje matomos ištuštėjusios naujadarės kraujagyslės, lęšio užspaudimo požymių nėra. Lęšis toliau nešiojamas. Pacientas kas metus atvykdavo profilaktiškai pasitikrinti. Naujų pokyčių nenustatyta, dešinės akies ragenos apatinėje dalyje išlieka tuščios naujadarės kraujagyslės be jokių klinikinių simptomų.

Prognozė: pacientas šiuo metu neturi nusiskundimų, kraujagyslės ištuštėjusios. Būklės prognozė gera, jei ir toliau bus parenkami tinkami, ragenos nespaudžiantys lęšiai. Jei lęšiai bus parinkti netinkamai ir paskatins neovaskuliarizacijos progresavimą, kontaktinių lęšių reikės atsisakyti ir vartoti vietinius kortikosteroidus.

Diskusija

Keratokonusas

Keratokonusas yra progresuojantis kūgio formos ragenos išsigaubimas ir plonėjimas, kuris lemia regos prastėjimą ir netaisyklingo astigmatizmo vystymąsi. Dažniausiai klinikoje pasitaiko abiejų akių keratokonusas, tačiau šią būklę nustatyti nėra lengva – neretai pacientai skundžiasi vienos akies regos pablogėjimu, ragenos formos pokyčiai akivaizdžiai pamatomi kurioje nors akyje. Siekiant nustatyti subtilius akių pokyčius, rekomenduojama atlikti ragenos topografiją.

Bendroje populiacijoje keratokonuso dažnis labai skiriasi – skaičiuojama nuo 50 iki 230 atvejų 100 000 gyventojų. Nepastabėta jokios priklausomybės nuo lyties. Vieni šaltiniai nurodo didesnę keratokonuso pasireiškimą azijiečiams, palyginti su baltaodžių rasės atstovais. Kito tyrimo metu buvo nustatyta, kad juodaodžiai ir Centrinės Amerikos gyventojai turi 50 % didesnę polinkį išsivystyti keratokonusui. Ši būklė dažniausiai vystosi brendimo laikotarpiu arba ankstyvoje jaunystėje, o ragenos forma galiausiai stabilizuojasi trečioje ar ketvirtoje gyvenimo dešimtyje. Keratokonusas yra siejamas su įvairiomis ligomis – atopija, vernaliniu keratokonjunktyvitu, pigmentiniu retinitu, Dauno sindromu ir neuždegiminėmis jungiamojo audinio ligomis [3].

Pacientai su keratokonusu dažniausiai skundžiasi išsiliejančiu matymu ar vaizdo iškraipymu. Taip pat reikėtų atkreipti dėmesį į dažną akinių ar lęšių keitimą,

nes jie neužtikrina gero regėjimo. Tiriant pacientą, būtina išmatuoti ragenos storį – esant keratokonusui ji bus suplonėjusi, ypač ties kūgio viršūne. Gali būti matoma subepitelinių ar stromos randų, atsiradusių dėl Bauman membrane įtrūkimų, ryškūs keratokonuso bruožai: Munsono simptomas – V formos apatinio voko išsilenkimas žiūrint žemyn, Rizzuti simptomas – ties mediale limbo dalimi, ją apšviečiant kampu, susiformuoja kūginis šviesos spindulys [3].

Keratokonusas turi įtakos regėjimo blogėjimui, todėl itin svarbi tinkama regos korekcija. Pradinėje keratokonuso stadijoje rega gerinama parenkant tinkamus akinius, tačiau, būklei blogėjant ir vystantis ragenos pokyčiams, didėjant astigmatizmui, atsiranda poreikis pradėti nešioti kontaktinius lęšius. Jų parinkimas ir pritaikymas konkrečiam atvejui yra sunkus procesas, nes lęšių įvairovė yra didelė – minkšti (hidrogeliniai ar silikoniniai), kieti, mini skleriniai lęšiai. Anksti nustatčius keratokonuso diagnozę, pradedama nešioti minkštus lęšius, tik vėlesnėse stadijose rekomenduojami kieti lęšiai. Jie yra geri tuo, kad maskuoja ragenos formos pakitimus ir užtikrina gerą ragenos drėkinimą. Visgi šie lęšiai gali būti nepatogūs, prie jų sunkiai priprantama [4]. Keratoplastika yra galutinis išsigelbėjimas, kai jokios priemonės nepadedą užtikrinti gero regėjimo. Indikacijos atlikti keratoplastiką: prastas regos aštrumas su kontaktiniais lęšiais, lęšių netoleravimas arba negalėjimas jų nešioti. Šios intervencijos prireikia maždaug 10–15 % visų pacientų, turinčių keratokonusą [5]. Po keratoplastikos užtikrinamas geras regėjimo aštrumas, o pooperacinių komplikacijų pasitaiko labai retai [3].

Ragenos neovaskuliarizacija

Įprastai, ragenos paviršiuje nėra kraujagyslių. Jų atsiradimas yra reikšmingas požymis, kai kuriais atvejais keliantis grėsmę regėjimui. Normaliai vyrauja delikati pusiausvyra tarp angiogeninių faktorių (fibroblastų augimo faktorių ir kraujagyslių endotelio augimo faktorių) bei antiangiogeninių molekulių (angiostatinių, endostatinių ar pigmentinio epitelio faktorių). Neovaskuliarizacija prasideda, kai sutrinka šių medžiagų pusiausvyra. Pusiausvyros sutrikimą lemiantys veiksniai yra: autoimuninės ligos, virusai, bakterijos, grybelinės infekcijos, trauma, kontaktinių lęšių nešiojimas [6]. Pastarieji yra dažna ragenos neovaskuliarizacijos prie-

žastis – 18 % ilgo nešiojimo minkštų kontaktinių lęšių ir 11 % kasdieninių minkštų lęšių nešiotojų turi tam tikro laipsnio vaskuliarizuotą rageną. Tyrimais nustatyta, kad pirminė neovaskuliarizacijos priežastis yra ragenos hipoksija nešiojant lęšius. Ankstyvas ragenos hipoksijos požymis yra limbo hiperemija, nediagnozuota ji skatina kraujagyslių augimą [7]. Neovaskuliarizacijos padariniai gali būti ragenos uždegimas ir edema.

Kai rageną yra normaliai gaubta, gana nesunku pritaikyti kontaktinį lęšį bei išvengti spaudžiančio lęšio sindromo. Esant keratokonusui iškyla problemų, kai norima parinkti tinkamo dydžio nespaudžiantį lęšį, gerai praleidžiantį deguonį. Netinkamai parinktas lęšis per daug prisispaudžia prie ragenos ir sukelia jos hipoksiją, kuri skatina naujų kraujagyslių susidarymą [8].

Siekiant sumažinti neigiamą kontaktinių lęšių įtaką ragenai, pirmiausia reikia nutraukti jų nešiojimą. Vietiniai kortikosteroidai, neleidžiantys pasireikšti uždegimui, rekomenduojami kaip labai efektyviai slopinantys aktyvų proliferuojančių ragenos kraujagyslių augimą. Atsiradus simptomams, rekomenduojama pradėti gydymą ir kraujagyslių endotelio augimo faktorių inhibitoriais (anti-VEGF). Buvo ištirtas vietinis bevacizumabo ir ranibizumabo veikimas esant ragenos neovaskuliarizacijai ir nustatytas teigiamas šių vaistų poveikis – labai sumažėjo naujadarių kraujagyslių skvarba į rageną [9]. Esant neveiksmingai konservatyviai terapijai, invazinė terapija laikoma tinkama alternatyva. Fotodinaminė terapija lazeriu, kuri iš pradžių buvo išbandyta su gyvūnais, dabar taikoma gydant ligonius, turinčius ragenos neovaskuliarizaciją. Lazerio šviesai jautri medžiaga yra suleidžiama į paciento kraujotaką arba tepama ant akies paviršiaus, lazeris nukreipiamas tiesiai į pažeistą sritį ir spinduliai sukelia naujadarių kraujagyslių okliuziją [6].

Išvados

1. Keratokonusas yra gana dažna būklė, kuriai turi įtakos daug veiksnių, ir ji yra siejama su įvairiomis ligomis.
2. Diagnozuoti šį ragenos formos pokytį yra sunkiau pradinėse ligos stadijose, tačiau pažengusią ligą galima pastebėti žinant specifinius keratokonuso simptomus.
3. Gerai regai užtikrinti yra platus kontaktinių lęšių pasirinkimas, kuris sudaro sąlygas mažiau tinkamus ir

nepatogius lęšius pakeisti kitais, labiau toleruojamais ir nesukeliantiais diskomforto.

4. Tinkamai pritaikytas akiai lęšis esant keratokonusui gali pagerinti regėjimą ir pavėlinti ar panaikinti chirurginių intervencijų poreikį ateityje.
5. Reikia stengtis tinkamai priderinti kontaktinį lęšį prie akies paviršiaus, kitaip bus sukurtos sąlygos

vystytis neinfekcinėms kontaktinių lęšių nešiojimo komplikacijoms.

6. Laiku pastebėjus ragenos naujadarių kraujagyslių formavimąsi, galima sustabdyti šį procesą nutraukus lęšių nešiojimą ir paskyrus vietinį kortikosteroidą bei kraujagyslių endotelio augimo faktorių inhibitorių (bevacizumabą ir ranibizumabą).

LITERATŪRA

1. Healthy Contact Lens Wear and Care [žiūrėta 2017-03-13]. Internetinė prieiga: <https://www.cdc.gov/contactlenses/fast-facts.html#eight>
2. Keratoconus [žiūrėta 2017-04-30]. Internetinė prieiga: <http://www.uptodate.com/contents/keratoconus?source=preview&search=keratoconus&language=en-US&anchor=H7023370&selectedTitle=1-14#H9832914>
3. Vazirani J, Basu S. Keratoconus: current perspectives. *Clinical Ophthalmology (Auckland, NZ)*. 2013; 7: 2019–30. doi:10.2147/OPTH.S50119.
4. Rathi VM, Mandathara PS, Dumpati S. Contact lens in keratoconus. *Indian Journal of Ophthalmology*. 2013; 61(8): 410–5. doi:10.4103/0301-4738.116066.
5. Keane M, Coster D, Ziaei M, Williams K. Deep anterior lamellar keratoplasty versus penetrating keratoplasty for treating keratoconus. *Cochrane Database of Systematic Reviews* 2014, Iss. 7. Art. No. CD009700. DOI:10.1002/14651858.CD009700.pub2.
6. Chang J, Gabison EE, Kato T, Azar DT. Corneal neovascularization. *Curr Opin Ophthalmol*. 2001 Aug; 12(4): 242–9.
7. Papas E. Corneal vascularization and contact lenses. *Arch Soc Espan Ophthalmol*. 2006; 81: 309–12.
8. Contact lens complications [žiūrėta 2017-04-19]. Internetinė prieiga: <http://www.reviewofcontactlenses.com/CMS-Documents/2015/2/rcld0415i.pdf>
9. Chang J-H, Garg NK, Lunde E, Han K-Y, Jain S, Azar DT. Corneal Neovascularization: An Anti-VEGF Therapy Review. *Survey of ophthalmology*. 2012; 57(5): 415–29. doi:10.1016/j.survophthal.2012.01.007.