

Retroperitoninė endometrioidinė cista

Retroperitoneal endometrioma

Giedrius Laužikas, Kazys Katilius, Danguolė Vildaitė, Juozas Stanaitis

*Vilniaus universiteto Bendrosios ir kraujagyslių chirurgijos Bendrosios chirurgijos centras
Greitosios pagalbos universitetinė ligoninė*

Retroperitoninio tarpo endometrioze yra labai reta. Aprašome retroperitoninio tarpo besimptomę endometrioidinę cistą, nustatytą 21 metų merginai kasmetinio sveikatos patikrinimo metu. Išsiaiškinus tikslią jos lokalizaciją, ligonei atlikta laparotomija ir cista pašalinta. Anksčiau ligonė jokių operacijų nepatyrusi. Mergina pasveiko.

Prasminiai žodžiai: retroperitoninė cista, endometrioze, laparotomija.

Endometriosis rarely involves the spatium retroperitonealis. We report a case of asymptomatic endometrioid cyst of the spatium retroperitonealis. A 21-year-old woman was diagnosed with a cystic retroperitoneal mass, and laparotomy revealed a cystic endometrioma. The primary form of endometriosis is described in a young woman who has not previously undergone surgery of the uterus.

Keywords: retroperitoneal mass, endometriosis, laparotomy.

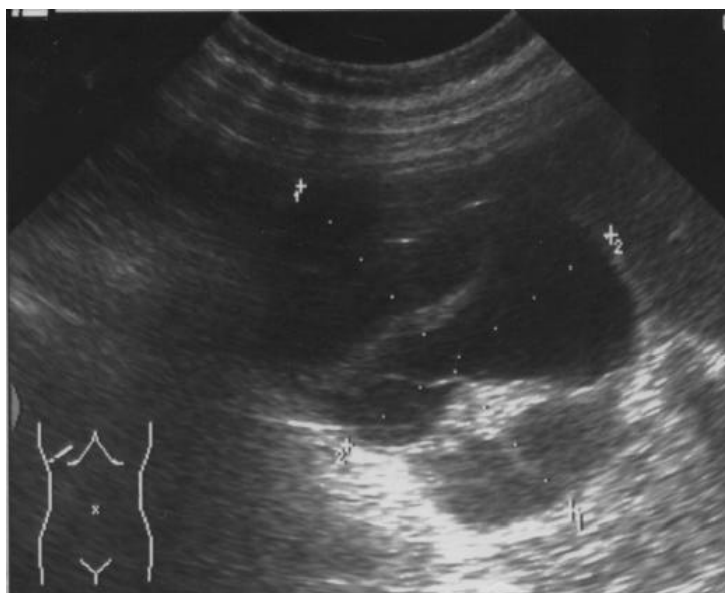Ižanga

Retroperitoninio tarpo navikai dažniausiai yra piktybiniai. Tai vadinamosios liposarkomos [1]. Tačiau retroperitoniniams piktybiniams navikams būdingas skausmo sindromas. Gerybiniai navikai yra retesni, daugiausia neurogeninės kilmės [2]. Jie apibūdinami kaip aiškių, taisyklingų ribų cistiniai dariniai, mažesni negu 5 cm ir ir turintys kalcifikacijos židinių [3].

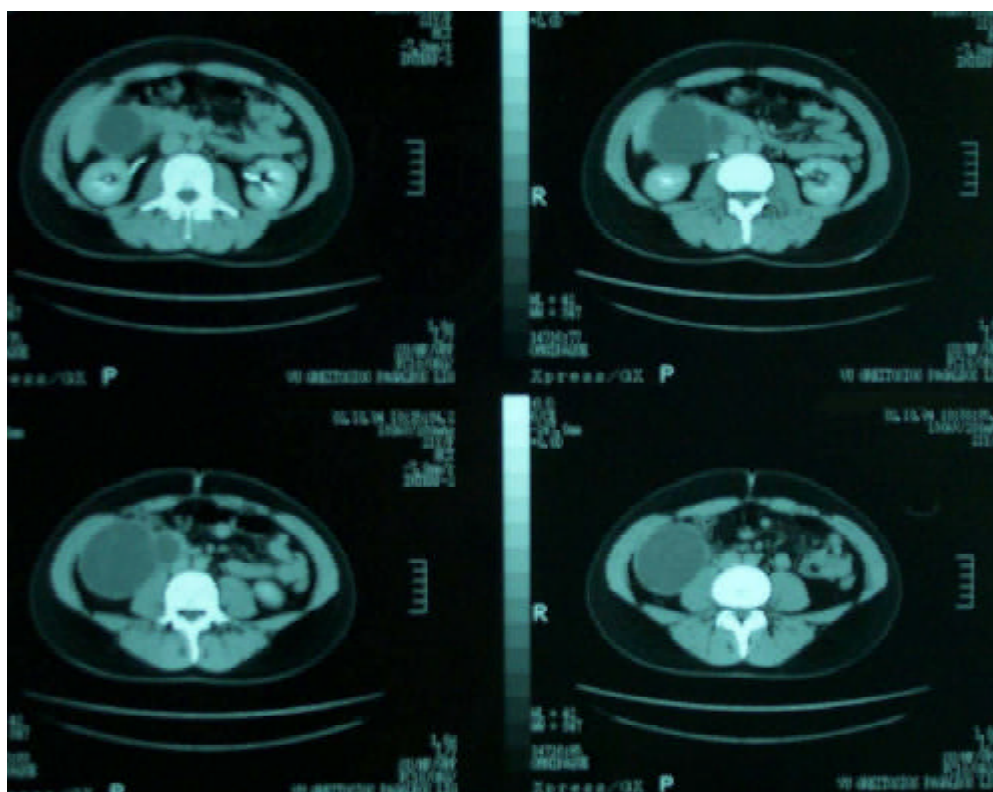
Aprašome didelę retroperitoninio tarpo endometrioidinę cistą, nesukėlusią jokių patologinių jutimų. Šios lokalizacijos endometrioze yra pač reta.

Klinikinis atvejis

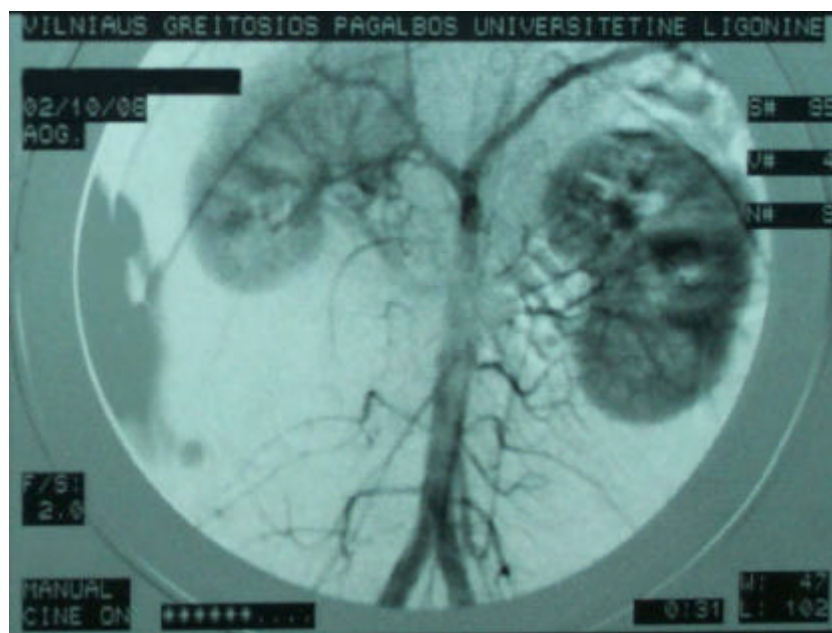
Negimdžiusi 21 metų mergina paguldyta į VGPUL Bendrosios chirurgijos skyrių 2002 m. spalį įtarus kepenų cistą. Sveikatos patikrinimo metu atliekant ultragarsinį tyrimą kairėje pašonkaulinėje srityje rastas 80 mm skersmens cistinės struktūros daugiakameris darinys, susijęs su kepenų dešiniąja skiltimi. Jokių nusiskundimų, patologinių jutimų, svorio kritimo ligonei nebuvo. Konsultuota ginekologo, urologo – urogenitalinės sistemos patologijos nerasta. Pirminiu ultragarsiniu tyrimu stacionare (1 pav.) nustatytas ribotas su gausiomis pertvaromis 103 × 86 mm dydžio darinys retroperitoniname tarpe, po kepenimis,



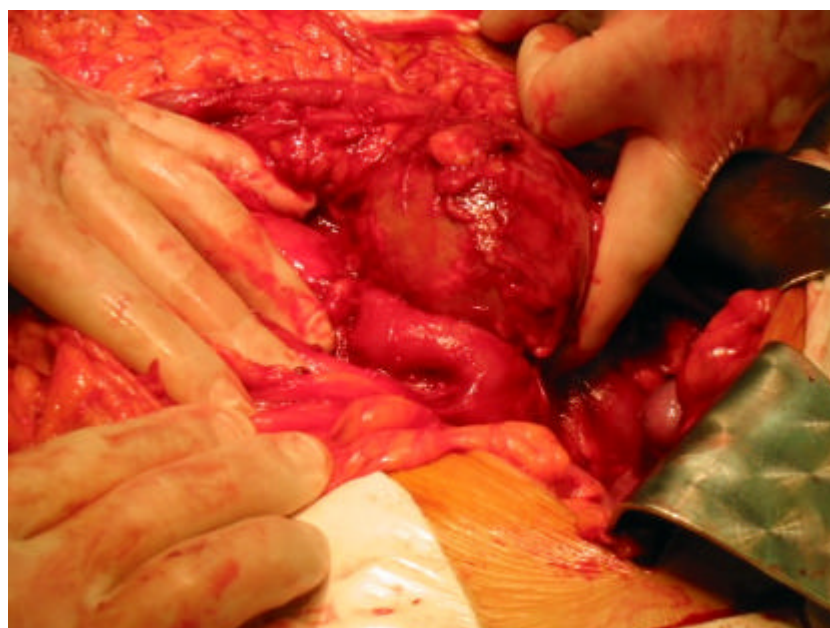
1 pav. Ultragarsinio tyrimo metu matomas ribotas su gausiomis pertvaromis 103 × 86 mm dydžio darinys retroperitoniname tarpe, po kepenimis, šalia dešiniojo inksto



2 pav. Kompiuterinėje tomogramoje matomas retroperitoninio tarpo 100 × 70 mm dydžio cistinis daugiakameris darinys po kepenų dešiniąja skiltimi, už dešiniojo inksto, šalia dvylikapirštės žarnos nusileidžiančiosios dalies



3 pav. Angiografinis vaizdas (darinio vaskuliarizacijos nenustatyta)



4 pav. Retroperitoniniame tarpe rastas 100 mm skersmens cistinis darinys

šalia dešiniojo inksto, o atlikus kompiuterinę tomografiją (KT) (2 pav.) – retroperitoninio tarpo 100 × 70 mm cistinis daugiakameris darinys po kepenų dešiniąja skiltimi, už dešiniojo inksto, šalia dvylikapirštės žarnos nusileidžian-

čiosios dalies. Ryšio su inkstu, kepenimis ar žarnynu nustatyti nepavyko. Kadangi ligonės profesija susijusi su maisto ruošimu, įtarta parazitinės kilmės cista (echinokokas). Buvo atliktas kraujo imunofermentinis tyrimas (ELISA).

Jo reikšmė buvo 0,608 (> 0,707 – reakcija teigiama). Kadangi ši reikšmė yra ribinė, infekcionistui rekomendavus papildomai atliktas specifiškesnis imunobloto tyrimas. G klasės imunoglobulinų prieš echinokoką nebuvo rasta. Išvada: cistinis darinys yra ne echinokokas. Atlikus angiografiją (3 pav.) darinio vaskuliarizacijos nenustatyta. Nuspręsta cistą punktuoti siekiant patikslinti diagnozę, o galbūt gauti ir gydomąjį poveikį. Punkcija atlikta sukėlus vietinę nejautrą ir kontroliuojant ultragarsu. Ištraukta 70 ml tamsiai rudos spalvos turinio, kurį ištyrus patologinių ląstelių nerasta, bakterijų augimo nebuvo. Tačiau ir po punkcijos išliko 88 × 70 mm dydžio daugiakameris darinys. Ligonė operuota. Atlikus viršutinį-vidurinį laparotominį pjūvį ir atvėrus retroperitoninį tarpą aptiktas 100 mm skersmens cistinis darinys (4 pav.) žemiau kepenų dešinėsios skilties, prieš dešinę inkstą, į šoną nuo nusileidžiančiosios dvylikapirštės žarnos dalies, glaudžiai prie jos prilipęs. Cista išdalyta ir pašalinta. Ryšio su kitais organais nebuvo. Histologinio tyrimo išvada: endometrioidinė cista. Pooperacinis laikotarpis sklandus. Ligonė pasveiko.

Diskusija

Endometriozė serga apie 10 % reprodukcinio amžiaus moterų. Dažniau būna vidinių lytinių organų ir mažojo

dubens endometrioidinių cistų, tačiau pasitaiko ir pooperacinio rando, kepenų, virškinimo trakto, plaučių, šlapimo organų cistų. Blužnies ar širdies endometriozė neaprašyta [4]. Etiopatogeneziškai endometrioidinės cistos yra antrinės kilmės, o išplitimo keliai yra retrogradinės-menstruacinės implantacijos, kraujagyslinės ar limfinės diseminacijos, *in situ* (ląstelių metaplazija, Volfo, Miulerio latakų liekanos) [5].

Retroperitoninio tarpo tumorai, iš jų ir endometriozė, ilgą laiką nesukelia jokių simptomų ar pasireiškia nebūdingais simptomais, susijusiais su gretimų organų spaudimu. Tokiais atvejais svarbią diagnostinę reikšmę turi instrumentiniai tyrimai: ultragarsinis, KT, angiografija. Laparoskopija yra tradiciškai geriausia diagnostikos, o dažnai ir gydomoji priemonė sergant endometriozė. Tačiau jei lokalizacija retroperitoninė, laparoskopijos metu endometriozėi būdingi židiniai pilvaplovės pažeidimai gali būti nematomi. Rekomenduojama atlikti punkcinę biopsiją, turinio aspiraciją. Jei cista ryškių sienelių, kelių kamerų, minimaliomis chirurginėmis priemonėmis (pvz., punkcija) ne visada pavyksta iki galo išgydyti ligonį [6]. Vertinant pateiktą klinikinį atvejį reikia pasakyti, kad tik atvirosios operacijos metu galima saugiai ir visiškai pašalinti retroperitoninio tarpo darinius.

LITERATŪRA

1. Spillane AJ. Retroperitoneal sarkoma: time for a change in attitude? *ANZ J Surg* 2001; 71(5): 303–308.
2. Azua-Romeo J, Yus C, et al. Pathologic quiz case. *Arch Pathol Lab Med* 2001; 125: 1255–56.
3. Keleman PR. Extrapelvic retroperitoneal endometrioma. *Am J Surg* 2002; 184: 52–53.
4. Rana S, Stanhope RC, Gaffey T, Morrey BF, Dumesic DA.

Retroperitoneal endometriosis causing unilateral hip pain. *Obstet Gynecol* 2001; 98(5): 970–972.

5. Stankevičius H, Jocaitė E. Endometriozės klinika, diagnostika ir gydymas Kauno medicinos universiteto Akušerijos ir ginekologijos klinikoje. *Lietuvos akušerija ir ginekologija*. 2000; 3(2): 107–113.

6. Hansman MF, Ryan JA, et al. Management and long-term follow-up of hepatic cysts. *Am J Surg* 2001; 181: 404–410.