

Perkutaninė endoskopinė gastrostomija

Percutaneous endoscopic gastrostomy

Aurelijus Grigaliūnas, Nijolė Šileikienė, Algimantas Stašinskas

Vilniaus greitosios pagalbos universitetinė ligoninė, Vilniaus universiteto Bendrosios ir plastinės chirurgijos, ortopedijos, traumatologijos klinikos Bendrosios chirurgijos centras, Šiltanamių g. 29, LT-04130 Vilnius
El. paštas: nijo@delfi.lt

Įvadas / tikslas

Pateikti perkutaninės endoskopinės gastrostomijos techniką. Nurodyti šio minimaliai invazinio chirurginio metodo indikacijas ir kontraindikacijas. Išanalizuoti Vilniaus greitosios pagalbos universitetinėje ligoninėje atliktų perkutaninių endoskopinių gastrostomijų komplikacijas ir mirties priežastis.

Ligoniai ir metodai

Retrospektyviai išnagrinėti atliktų perkutaninių endoskopinių gastrostomijų 34 atvejai. Ligoniams, kuriems buvo rijimo sutrikimų, gastrostomijos atliktos „stumk“ ir „trauk“ būdais.

Rezultatai

1996–2003 metais Vilniaus greitosios pagalbos universitetinėje ligoninėje atliktos 34 perkutaninės endoskopinės gastrostomijos: 24 vyrams ir 10 moterų. Amžiaus vidurkis – 55,6 metų. Komplikacijų buvo 9 (26,4%) ligoniams; 4 (11,8%) ligoniai mirė; 5 (14,7%) ligoniams, iškritus gastrostominiams zondams, atliktos regastrostomijos.

Išvados

Perkutaninė endoskopinė gastrostomija – minimaliai invazinė chirurginė operacija. Jos atlikimo technika paprasta, lengvai įvaldoma. Tai intervencija, pasižyminti mažu komplikacijų ir mirčių skaičiumi.

Reikšminiai žodžiai: perkutaninė endoskopinė gastrostomija, enterinis maitinimas, minimaliai invazinė chirurgija

Background / objective

To present the formation technique of percutaneous endoscopic gastrostomy; indications and contraindications of this minimally invasive surgical method. To analyze complications and death rate in patients to whom those gastrostomies were performed at Vilnius University Emergency Hospital.

Patients and methods

Thirty-four cases of percutaneous endoscopic gastrostomies due to dysphagia were reviewed retrospectively. Percutaneous endoscopic gastrostomy formations were performed by the "push" or "pull" methods.

Results

Thirty-four percutaneous endoscopic gastrostomies were performed in Vilnius University Emergency Hospital in 1996–2003 for 24 male and 10 female patients, mean age 55.6 years. Complications were observed in 9 (26.4%) cases; four (11.8%) patients died. In 5 (14.7%) cases regastrostomies were performed when the gastrostomic drainage tube fell out.

Conclusions

Percutaneous endoscopic gastrostomy is a minimally invasive surgical intervention. Its technique is simple, easy to master. This intervention shows a relatively low complication and death rate.

Key words: percutaneous endoscopic gastrostomy, enteral nutrition, minimally invasive surgery

Įvadas

Gastrostomija (gr. *gaster* – pilvas, skrandis; *stoma* – burna, anga) – tai skrandžio atvėrimas į išorę. Padaurius angą, į skrandžio ertmę įkišamas vamzdelis ir pro jį šalinamas skrandžio turinys ar maitinamas ligonis.

Operacijos idėją 1842 metais įgyvendino V. Basovas, eksperimentuodamas su šunimis. Pirmąją gastrostomiją žmogui 1849 metais atliko C. Sedillot. Nuo tada atliekama atviroji gastrostomija, t. y. gastrostoma daroma laparotomijos būdu. XX amžiaus antrojoje pusėje, atsiradus endoskopinei medicinai ir tobulėjant technikai, į medicinos praktiką įdiegti nauji gastrostomijos metodai. Tai gastrostomos formavimas atliekant laparoskopiją ir perkutaninė endoskopinė gastrostomija, kurią aprašė J. L. Ponsky, M. W. L. Gauderer 1980 metais [9].

Perkutaninė endoskopinė gastrostomija dažniausiai atliekama esant rijimo sutrikimų, nesusijusių su virškinimo trakto patologija. Tai dažniausiai neurologinė, neurochirurginė patologija. Perkutaninė endoskopinė gastrostomija atliekama prireikus visaverčio, ilgalaikio enterinio ligonio maitinimo pro nazogastrinį zondą (ilgiau kaip 30 parų) ar dėl ligonio psichikos būklės negalint maitinti pro zondą.

Ligoniai ir metodai

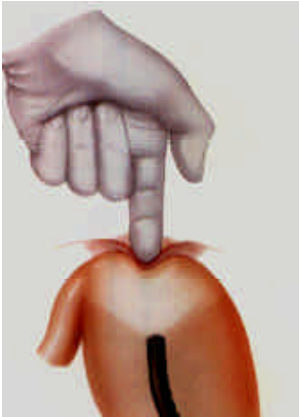Retrospektyviai analizuotos ligos istorijos 34 ligonių, kuriems buvo atliktos perkutaninės endoskopinės gastro-

tomijos Vilniaus greitosios pagalbos universitetinėje ligoninėje. 29 (85,3%) ligoniams perkutaninė endoskopinė gastrostoma formuota pagal „trauk“ metodiką, 5 (14,7%) – pagal „stumk“ metodiką.

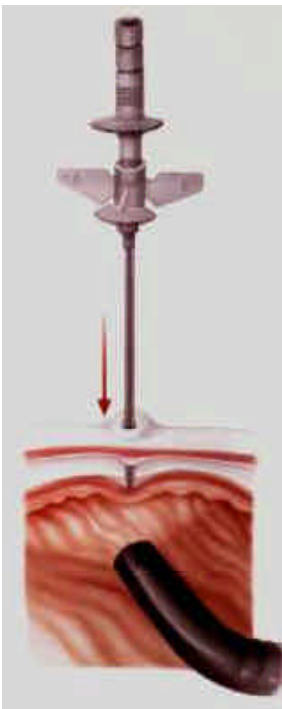
Gastrostomijos atliktos operacinėje ar reanimacijos ir intensyviosios terapijos palatoje. Atliekant procedūras buvo laikytasi visų aseptikos ir antiseptikos reikalavimų. Jų metu naudoti *Olympus* firmos tiesios optikos fibrozofagogastroduodenoskopai GIF K20 ar GIF XQ30 ir specialūs *Sherwood*, *Nutritia* arba *Wilson-Cook* perkutaninės endoskopinės gastrostomijos rinkiniai (gastrostominis zondas, vedlys, punkcinė adata, išorinis gastrostominio zondo tvirtiklis, endoskopinės žnyplės ar kilpa, švirkštas, injekcinė adata, skalpelis ir kt.).

Perkutaninės endoskopinės gastrostomos formavimo metodika

Pacientas guli ant nugaros kiek pakelta galva. Kaip ir prieš diagnostinę viršutinės virškinimo trakto dalies endoskopiją, skystais ar aerosoliniais vietiniais anestetikais nuskausminama ryklė. Galima ir bendrinė nejautra. Ji palengvina medicinos personalo darbą, sutrumpina procedūros laiką. Operacinis laukas nuvalomas antiseptiko tirpalu ir uždengiamas sterilia operacine medžiaga. Pro burną į skrandį įstumiamas endoskopas ir pučiamas oras, kol išryškėja skrandžio ertmė. Pritemdžius patalpoje šviesą (atliekant diafoskopiją) ir kontroliuojant endoskopu, palpuojant priekinę pilvo sieną, nustatoma būsimoji gastrostomos vie-

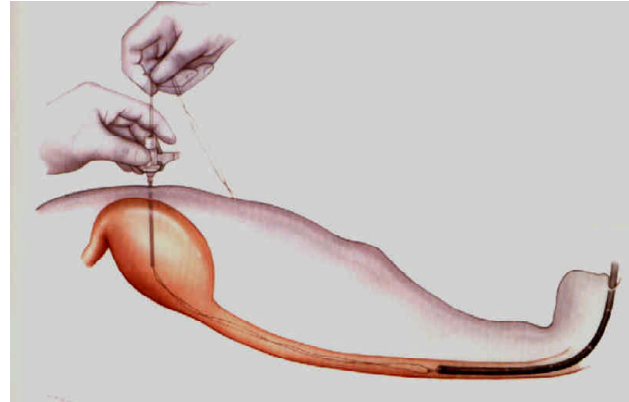


1 pav. Gastrostomos vietos parinkimas

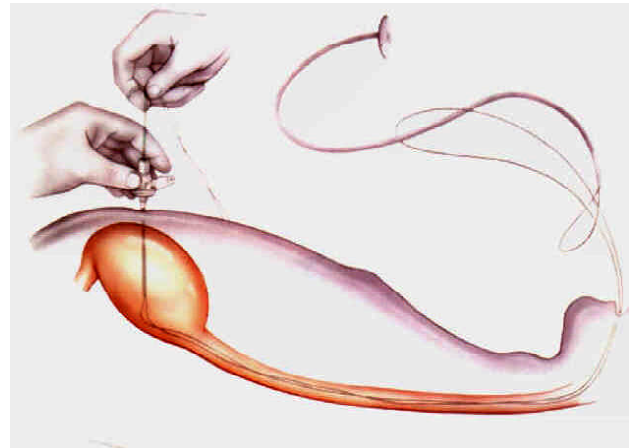


2 pav. Adatos įstūmimas į skrandžio ertmę

ta (1 pav.). Dažniausiai gastrostoma daroma viršutiniame kairiajame šoniniame kvadrante antrajame trečdalyje nuo bambos ir šonkaulių lanko. Jei procedūra atliekama sukėlus vietinę nejautrą, vietiniais anestetikais pasluoksniui nuskausminama būsimos gastrostomos vieta. Statmenai priekinei pilvo sienai ir priekinei skrandžio sienai, kontroliuojant endoskopu, adata įstumiami į skrandžio ertmę (2 pav.). Per instrumentinį endoskopo kanalą įkišamos žnyplės ar kilpa. Per adatos kanalą į skrandžio ertmę įstumiamas vedlys. Jis suimamas žnyplėmis ir kartu su endoskopu



3 pav. Pro adatą įkištas vedlys su endoskopu ištraukiamas pro burną

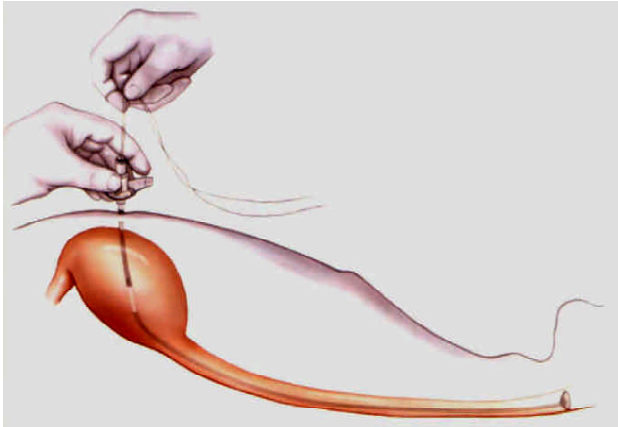


4 pav. Gastrostominio zondo tvirtinimas

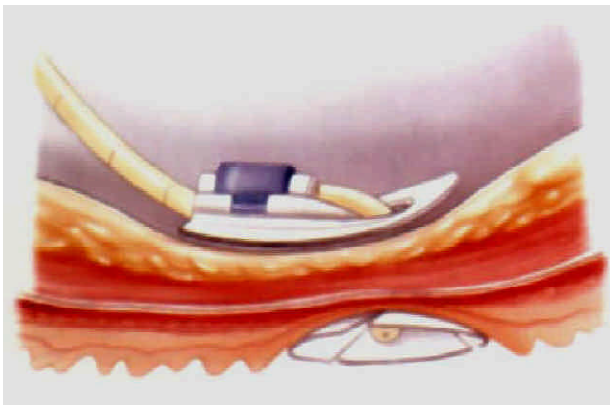
ištraukiamas pro burną. Traukiant vedlys lėtai stumiamas adatos kanalu (3 pav.). „Trauk“ būdu formuojant perkutaninę endoskopinę gastrostomą naudojamas kilpinis vedlys, o „stumk“ būdu – styginis vedlys.

Perkutaninės endoskopinės gastrostomos formavimas „trauk“ būdu

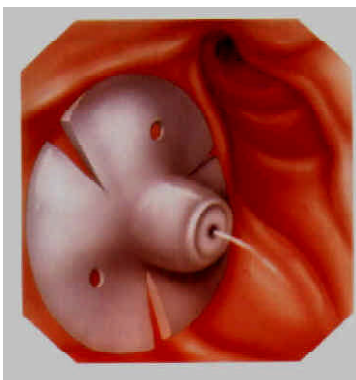
Ištrauktas pro burną vedlys tvirtinamas prie gastrostominio zondo galo (4 pav.). Dažniausiai tai atliekama neriant arba rišant gastrostominio zondo kilpą prie vedlio galo. Vedlys traukiamas adatos kanalu, iki gastrostominio zondo galas atsiremia į adatos galą. Gastrostominio zondo galas įtraukiamas į adatos kanalą (5 pav.). Adata kartu su gastrostominio zondo galu



5 pav. Traukiamas gastrostominis zondas



a)



b)

6 pav. Gastrostominio zondo tvirtinimas:
a – zondo tvirtinimas prie priekinės pilvo sienos;
b – vidinis zondo žiedas skrandyje (kontrolinė endoskopija)

ištraukiama per priekinę pilvo sieną į išorę. Gastrostominis zondas traukiamas iki lengvo priešinimosi. Vidiniu gastrostominio zondo tvirtikliu priekinė skrandžio siena pritraukiama prie priekinės pilvo sienos. Ant gastrostominio zondo užmaunamas išorinis tvirtiklis – juo tvirtinama priekinė pilvo siena ir priekinė skrandžio siena (6 pav., a ir b).

tiklis – juo tvirtinama priekinė pilvo siena ir priekinė skrandžio siena (6 pav., a ir b).

Perkutaninės endoskopinės gastrostomos formavimas „stunk“ būdu

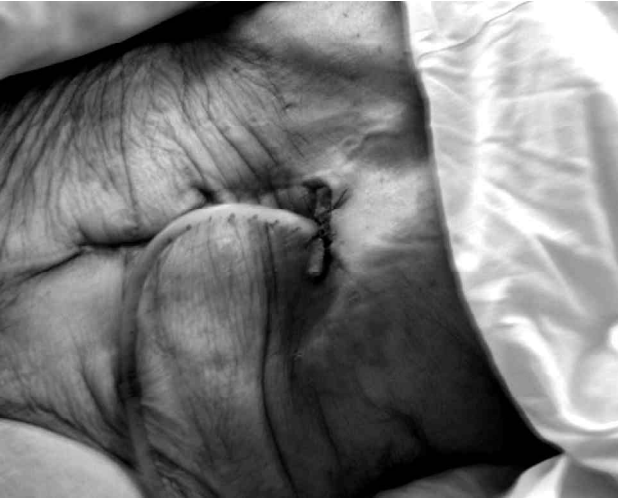Ant ištraukto pro burną vedlio maunamas gastrostominis zondas. Zondas ant vedlio stumiamas, iki gastrostominio zondo galas atsiremia į adatos galą. Adata kartu su gastrostominio zondo galu išstumiamas per priekinę pilvo sieną į išorę. Gastrostominis zondas traukiamas iki lengvo priešinimosi. Vidiniu gastrostominio zondo tvirtikliu priekinė skrandžio siena pritraukiama prie priekinės pilvo sienos. Ant gastrostominio zondo užmaunamas išorinis tvirtiklis. Ištraukiamas vedlys.

Rezultatai

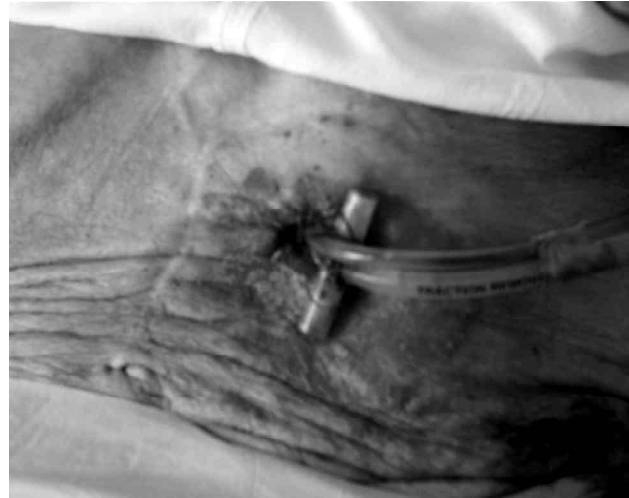1996–2003 metais Vilniaus greitosios pagalbos universitetinėje ligoninėje buvo atliktos 34 perkutaninės endoskopinės gastrostomijos: 24 vyrams, 10 moterų. Amžiaus vidurkis – 55,6 metų (nuo 20 iki 88). Disfagijos priežastys buvo šios: 16 (47,1%) ligonių – liekamieji reiškiniai po insulto, 8 (23,5%) ligoniams – galvos smegenų traumų padariniai, 3 (8,8%) ligoniams – onkologinės galvos smegenų ligos, 7 (20,6%) ligoniams – kita priežastis (onkologinės kvėpavimo sistemos ligos, išsekimas ir kt.).

Keturi (11,8%) ligoniai mirė. Vienas iš jų – dėl tiesiogiai su procedūra susijusios priežasties: 8-ą parą po procedūros pacientas išitraukė gastrostominį zondą, buvo operuotas nuo difūzinio peritonito, pasireiškė sepsis, ir ligonis mirė nuo dauginio organų nepakankamumo. Vienas ligonis mirė ištiktas ūminio pulmokardinio nepakankamumo, vienas – plaučių arterijos tromboembolijos, vienas – hemoraginio šoko, atsiradusio dėl kraujavimo iš stemplės erozijų, ilgai išlaikius nazogastarinį zondą (suformavus gastrostomą, nepavyko sustabdyti kraujavimo, sutriko kraujo krešumas).

Komplikacijų buvo 9 (26,4%) ligoniams. Keturiems ligoniams iškrito gastrostominis zondas, dėl to dviem atvejais atlikta pakartotinė endoskopinė gastrostomija, dviem – įkištas Foley kateteris. Keturiems ligoniams dėl flegmonos aplink gastrostominį dreną atliktos in-



7 pav. Priekinės skrandžio sienos ir pilvo sienos pragula. Taikomas nuolatinis siurbimas šalia gastrostominio zondo



8 pav. Užgijusi priekinės skrandžio sienos ir pilvo sienos pragula. Normaliai funkcionuojanti gastrostoma

cizijos. Vienam ypač išsekusiam ligoniui 10-ą parą po gastrostomos formavimo, per stipriai pritraukus ir pritvirtinus priekinę skrandžio sieną prie pilvo sienos, atsirado pilvo sienos pragula ir nekrozė. Ligoniu atlikta pakartotinė endoskopinė gastrostomija „stumk“ būdu, taikytas nuolatinis siurbimas šalia gastrostominio zondo (7 pav.). Po operacijos pasireiškė aspiracinė abipusė pneumonija; gydoma regresavo. Pragula sugijo, anga sumažėjo, po kelių savaičių siurbimas likviduotas, gastrostoma funkcionuoja gerai, sandari (8 pav.).

Diskusija

Pacientams, kuriems dėl įvairių priežasčių yra rijimo sutrikimų, gali būti taikomi keli maitinimo būdai: 1) parenterinis maitinimas; 2) maitinimas pro nazogastarinę zondą; 3) maitinimas pro gastrostomą.

Parenterinis maitinimas yra efektyvus, tačiau tai nėra fiziologinis maitinimo būdas. Užsitęsęs parenterinis maitinimas sukelia virškinimo trakto gleivinės atrofiją, sumažina skrandžio motoriką veikiančių gastrointestinių hormonų išskyrimą, dėl to atsiranda virškinimo trakto fiziologinė disfunkcija. Šie pokyčiai sukelia bakterijų translokaciją iš žarnų, gali pasireikšti sepsis, pneumonija, intraabdominaliniai abscesai, kepenų nepakankamumas ir daugelis organų nepakankamumas [1, 2, 4].

Nazogastrinis maitinimas – gana paprastas būdas enteriniam fiziologiniam maitinimui užtikrinti, bet ne visi pacientai jį toleruoja, dažnai zondą išsitraukia. Kartais dėl maitinimo pro nazogastrinę zondą pasireiškia aspiracinė pneumonija, ezofagitas, gastritas, gastroezofaginis refliuksas [1, 2, 4].

Gastrostominis maitinimas yra labai artimas fiziologiniam, nors ir šiuo atveju gali atsirasti gastroezofaginis refliuksas, aspiracinė pneumonija. Kaip profilaktikos priemonė rekomenduojama maitinimo metu paciento lovos galvūgalį pakelti 30 laipsnių kampu [4–7].

Operacinė gastrostomija – tai laiko patikrintas gydymo metodas, kuris užtikrina ilgalaikį enterinį maitinimą. Gastrostomija indikuojama, kai: 1) ligonio negalima maitinti natūraliu būdu, esant terminiam ar cheminiam stemplės, kardinės skrandžio dalies pažėdimui; 2) maistas negali patekti į skrandį (dėl randinės stenozės terminių ar cheminių stemplės nudegimų atvejais, dėl gerybinių ar piktybinių stemplės, kardinės skrandžio dalies auglių, sukeliančių nepraeinamumą, kai laikinai ar visai netaikomas radikalus chirurginis gydymas, ir pan.); 3) reikia viršutinės virškinimo trakto dalies dekompresijos; 4) ligoniui reikia enterinio maitinimo pro zondą ilgiau kaip 30 parų.

Perkutaninė endoskopinė gastrostomija yra puiki alternatyva operacinei gastrostomijai. Šiam minima-

liai invazinės chirurgijos metodui nereikia didelių išlaidų, specialaus medicinos personalo pasirengimo. Ligoniu po 24 valandų jau duodama skysčių pro gastrostominį zondą, po 48 valandų jis gauna visavertį enterinį maitinimą [3, 8, 9]. Hospitalizavimo laikas trumpas. Perkutaninė endoskopinė gastrostomija paprastai atliekama esant rijimo sutrikimų, nesusijusių su virškinimo trakto patologija, dažniausiai neurologinių, neurochirurginių.

Perkutaninė endoskopinė gastrostomija indikuojama sutrikus rijimui dėl:

- 1) nervų sistemos ligų:
 - smegenų kraujagyslių ligų ir bulbarinio paralyžiaus;
 - neurodegeneracinių ligų ir bulbarinio paralyžiaus;
 - uždegiminių nervų sistemos ligų ir bulbarinio sindromo;
- 2) neurochirurginių ligų:
 - galvos smegenų traumų;
 - smegenų auglių;
- 3) kitų ligų:
 - dekortikacinio sindromo, decerebracijos;
 - išsekimo;
 - kai negalima ar neįmanoma maitinti ligonio natūraliu būdu, tačiau galima viršutinio virškinimo trakto endoskopija.

Perkutaninės endoskopinės gastrostomijos negalima atlikti, kai:

- negalima viršutinės virškinimo trakto dalies endoskopija (yra kliūčių į skrandį įstumti endoskopą, pasireiškė ūminis plaučių ir širdies veiklos nepakankamumas, hipertoniškas krizė);
- esama kitų kontraindikacijų (kraujo krešumo sutrikimai, virškinimo trakto tuščiavidurio organo perforacija, peritonitas, didelis ascito kiekis, ūmus kraujavimas iš viršutinės virškinimo trak-

to dalies, mechaninis ar dinaminis žarnų nepraeinamumas, anatomiciniai ypatumai).

Kaip ir per kiekvieną chirurginę operaciją ar pooperaciniu laikotarpiu, atliekant perkutaninę endoskopinę gastrostomiją ar ją atlikus gali būti tam tikrų komplikacijų. Komplikacijos skirstomos į: 1) susijusias su perkutaninės endoskopinės gastrostomijos metodika ir 2) su ja nesusijusias. Komplikacijos, susijusios su atlikimo metodika: 1) skrandžio sienelės pažeidimas; 2) vidinis kraujavimas; 3) kitų pilvo ertmės organų pažeidimas; 4) skrandžio turinio patekimas į laisvą pilvo ertmę; 5) peritonitas; 6) pilvo ertmės pūlinys; 7) skrandžio priekinės sienos ar pilvo sienos pragula. Daugelį šių komplikacijų reikia koreguoti chirurginiu būdu. Komplikacijos, nesusijusios su atlikimo metodika, bet susijusios su gastrostomos priežiūra: 1) operacinės žaizdos supūliavimas; 2) gastrostominio zondo užsikimšimas.

Nors perkutaninė endoskopinė gastrostoma suformuojama palyginti greitai ir lengvai, galimos komplikacijos jau vien dėl to, kad gastrostomos prireikia dėl sunkios pagrindinės ligos.

Mūsų patirtis atliekant perkutanines endoskopines gastrostomijas nėra labai didelė. Indikacijos gastrostomų formavimui ir komplikacijos po procedūros buvo tokios pat, kaip ir kituose centruose. Manome, kad perkutaninės endoskopinės gastrostomijos turėtų būti gerokai dažniau atliekamos tiek ištikus galvos smegenų traumai, tiek atsiradus disfagijai dėl įvairių ligų.

Išvados

Perkutaninė endoskopinė gastrostomija – minimaliai invazinės chirurgijos metodas, atvirosios ir laparoskopinės gastrostomijos alternatyva. Ji lengvai išmokstama praktikos gydytojų, kurie yra įvaldę viršutinės virškinimo trakto dalies endoskopinio tyrimo metodus. Perkutaninė endoskopinė gastrostomija sukelia gana mažai komplikacijų ir mirčių.

LITERATŪRA

1. Ono H, Azuma T, Miyaji H, Ito S, Ontaki H, Ohtani M, Dojo M, Yamazaki Y, Kuriyama M. Effects of percutaneous endoscopic gastrostomy tube placement on gastric antral motility and gastric emptying. *J Gastroenterol* 2003; 38: 930–936.
2. Lockett MA, Templeton ML, Byrne TK, Norcross ED. Percutaneous endoscopic gastrostomy complications in a tertiary-care center. *The American Surgeon* 2002; 68: 117–120.
3. Soehendra N, Binmoeller K, Seifert H. Therapeutic endoscopy. Stuttgart, New York, 1998, p. 33–56.
4. Carillo ED, Heniford BT, Osborne DL, Spain DA, Miller FB, Richardson JD. Bedside percutaneous endoscopic gastrostomy. *Surg Endosc* 1997; 11: 1068–1071.
5. Ponsky JL, Gauderer MWL. Percutaneous endoscopic gastro-

stomy: indications, limitations, techniques and results. *World J Surg* 1989; 13: 165–170.

6. Solomon S, Kirby D. Percutaneous endoscopic gastrostomy: a matter of choice. *Endoscopic Review* 1988; 5: 36–45.

7. Stellato TA, Gauderer MWL, Ponsky JL. Percutaneous endoscopic gastrostomy following previous abdominal surgery. *Ann Surg* 1987; 200: 46–50.

8. Ponsky JL, Gauderer MWL. Percutaneous endoscopic gastrostomy: a non-operative technique for feeding gastrostomy. *Gastrointest Endosc* 1981; 27: 9–11.

9. Gauderer MWL, Ponsky JL. Gastrostomy without laparotomy: a percutaneous endoscopic technique. *J Pediatr Surg* 1980; 15: 872–875.

Gauta: 2004 06 15

Priimta spaudai: 2004 10 18

Nuomonė

Perkutaninės endoskopinės gastrostomijos ypatumus aprašė didelę patirtį sukaupę autoriai. Pažymėtina, kad gydant šią sunkių ligonių grupę, gauti geri, palyginti ir su kitais autoriais, gydymo rezultatai [1,2]. Žinoma, daug veiksnių, nesusijusių su procedūra, pirmiausia pagrindinė liga, lemia gydymo baigtį, todėl labai sunku palyginti įvairių autorių pranešimų rezultatus.

A. Grigaliūno, N. Šileikienės ir A. Stašinsko straipsnis „Perkutaninė endoskopinė gastrostomija“ vertingas detaliu procedūros aprašymu, gražiomis iliustracijomis, svarbia komplikacijų gydymo patirtimi. Straipsnyje nagrinėjama gastrostomijos reikšmė ligo-

nio maitinimui, šis būdas lyginamas su kitais maitinimo būdais, tačiau pačios gastrostomos formavimo ypatumai (kada ir kodėl pasirenkamas vienas ar kitas gastrostomijos būdas, ar turi įtakos vienos ar kitos firmos gastrostominiai rinkiniai) detaliau neaptariami. Diskusijos skyriuje, apibrėžiant indikacijas ir kontraindikacijas, lieka neaišku, ar tai pačių straipsnio autorių suformuluotos, ar surinktos iš literatūros tezės. Apibendrinant reikia pasakyti, kad ši svarbi praktinė patirtis neabejotinai bus naudinga visiems, kurie atlieka perkutanines gastrostomijas.

Dr. Gintautas Radžiūnas

*Vilniaus universiteto ligoninės „Santarikių klinikos“
Centro filialas*

LITERATŪRA

1. Lang A, Bardan E, Chowder Y, Sakhnini E, Fidler HH, Bar-Meir S, Avidan B. Risk factors for mortality in patients undergoing percutaneous endoscopic gastrostomy. *Endoscopy*. 2004 Jun; 36(6): 522–526.

2. Sheehan JJ, Hill AD, Fanning NP, Healy C, McDermott EW, O'Donoghue DP, O'Higgins NJ. Percutaneous endoscopic gastrostomy: 5 years of clinical experience on 238 patients. *Ir Med J* 2003 Oct; 96(9): 265–267.