

# Poraktinės arterijos sužalojimai lūžus raktikauliui

## Subclavian artery lesions due to clavicular fracture

Povilas Pauliukas

*Vilniaus universiteto Neuroangiochirurgijos centras, Vilniaus greitosios pagalbos universitetinės ligoninės Angiochirurgijos skyrius, Šiltnamių g. 29, LT-04130 Vilnius*

*El. paštas: povilas.pauliukas@mf.vu.lt*

*Vilnius University Center of Neurovascular Surgery, Vilnius University Emergency Hospital, Department of Vascular Surgery, Šiltnamių str. 29, LT-04130, Vilnius, Lithuania*

*E-mail: povilas.pauliukas@mf.vu.lt*

---

### Įvadas / tikslas

Poraktinių arterijų sužalojimai lūžus raktikauliui nėra dažni. Aprašomi du skirtingi klinikiniai atvejai, jų ypatumai, teikiamos rekomendacijos, kaip turi būti gydomi ir operuojami šie ligoniai.

### Pirmas atvejis

Ligonis tris kartus operuotas VMUL Angiochirurgijos centre dėl besikartojančios kairės poraktinės arterijos trombozės. Du kartus buvo atlikta trombektomija Fogarty kateteriu, o trečią kartą į poraktinę arteriją įstatytas stentas, po to poraktinė arterija visiškai užsikimšo, pasireiškė kritinė kairės rankos išemija ir ligonis skubiai perkeltas į VGPUL Angiochirurgijos skyrių, kuriame atlikta skubi operacija. Rooso metodika pašalintas pirmas šonkaulis, naudojant kaulinį transplantatą ir metalinę plokštelę atlikta raktikaulio osteosintezė, suformuota autovenos jungtis iš kairės bendrosios miego arterijos į kairę žastinę arteriją. Pooperacinis laikotarpis sklandus. Po 4 metų raktikaulis gerai suaugęs, rankos kraujotaka normali. Pacientas dirba fizinį darbą.

### Antras atvejis

Aprašoma dėl raktikaulio lūžimo ir jo osteomieliito susidariusi mikožinė poraktinės arterijos pseudoaneurizma. Ji buvo sėkmingai pašalinta chirurginiu būdu, išsaugota slankstelinė arterija ir atkurta normali rankos kraujotaka.

### Išvados

Poraktinės arterijos pažeidimų pobūdis abiem atvejais skirtingas. Pirmuoju atveju poraktinės arterijos trombozės priežastis buvo jos suspaudimas tarp dviejų kaulų: raktikaulio pseudoartrozės gumbo ir pirmo šonkaulio. Tokiais atvejais reikia šalinti vieną iš kaulinių struktūrų – raktikaulį arba pirmą šonkaulį, ir paskui rekonstruoti poraktinę arteriją. Antru atveju supūliavę osteomielitiniai raktikaulio lūžgaliai buvo rezekuoti, išsaugota poraktinės arterijos pradinė dalis su slanksteline arterija ir kitomis jos šakomis.

**Reikšminiai žodžiai:** poraktinės arterijos sužalojimai, raktikaulio lūžimas

---

**Background/objective**

Subclavian artery lesions complicating a clavicular fracture are not frequent, that's why even vascular surgeons make tactical mistakes while operating on them as described in the first clinical case. The author presents two different cases from his personal experience, analyzes their peculiarities and gives recommendations how to treat and operate on these lesions.

**First case**

A 33-year-old male was three times operated on at Vilnius City University Hospital Vascular Surgery Center for recurrent thrombosis of the left subclavian artery: two times thrombectomy with the Fogarty catheter was performed, and during the third procedure the intraarterial stent was introduced into the subclavian artery. Soon after the insertion of the stent, the subclavian artery thrombosed from the aorta up to the axillary fossa, occluding all the subclavian artery branches, including the vertebral artery, and eliminating collateral circulation to the hand. Critical ischemia of the hand developed and the patient was transferred to the Vilnius University Emergency Hospital Vascular Surgery Department. An emergency operation was performed: the left first rib was resected through the axilla using the Roos technique, the clavicle pseudoarthrosis was resected and osteosynthesis of the clavicle using a bone transplant and a metallic plate was performed and then an autologous vein shunt from the common left carotid artery to the brachial artery was created. The postoperative period was uneventful. After 4 years the patient is healthy with a good reunion of the clavicle and normal left hand circulation.

**Second case**

The subclavian artery mycotic pseudoaneurysm caused by the fractured left clavicle was surgically eliminated preserving the vertebral artery and restoring the blood flow to the hand by a carotico-axillary autovenous shunt.

**Conclusions**

Both clinical cases differ, different were also the lesions of the subclavian artery. In the first case the cause of subclavian artery thrombosis was its compression between two bones: the callus of the clavicle pseudoarthrosis and the first rib. A misunderstanding of the etiology of the subclavian artery thrombosis led to ineffective palliative procedures instead of eliminating one blade of the bone scissors: the first rib or the clavicle. There were no tactical mistakes made in the second case. Purulent osteomyelitic ends of the fractured clavicle were resected. The proximal part of the subclavian artery with all its branches including the vertebral artery was preserved.

**Keywords:** subclavian artery lesions, clavicular fracture

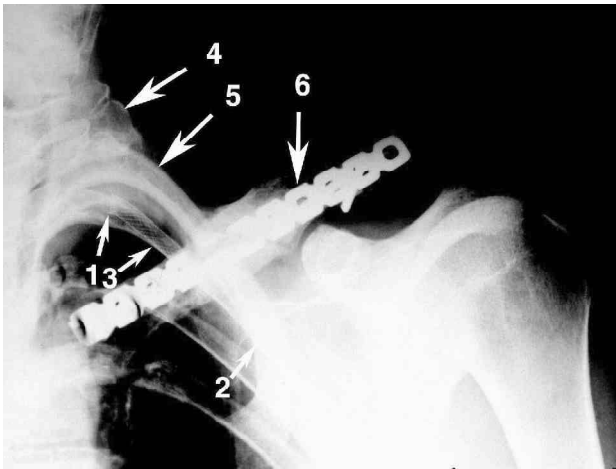
---

**Įvadas**

Poraktinių arterijų sužalojimai lūžus raktikauliui pasitaiko gana retai, todėl net angiochirurgai padaro taktinių klaidų gydant šiuos sužalojimus. Dažniausi poraktinės arterijos pažeidimai yra ūminė jos trombozė, lėtinė jos trombozė (užakimas) dėl suspaudimo tarp raktikaulio ir pirmo šonkaulio, aneurizma ar pseudoaneurizma, mikroembolizacija iš aneurizmos į rankos arterijas [1]. Straipsnyje teikiami du skirtingi poraktinės arterijos pažeidimo atvejai, nagrinėjama šių pažeidimų etiopatogenezė ir chirurginio gydymo taktika.

**Pirmas klinikinis atvejis**

33 metų vyras prieš 12 metų susilaužė kairį raktikaulį. Raktikaulis kelis kartus operuotas, įskaitant ir kaulo transplantaciją fiksuojant plokštele. Dėl raktikaulio osteomielito metalinė plokštelė pašalinta, raktikaulis nesuaugo, raktikaulio viduriniame trečdalyje liko pseudoartrozė. Susidarė storas kaulinis gumbas, kuris spaudė poraktinę arteriją. Šis arterija užsikimšo ir lignonis buvo skubiai operuotas Vilniaus miesto universitetinės lignonės Angiochirurgijos centre: atlikta kairės poraktinės arterijos trombektomija Fogarty kateteriu per žastinę arteriją. Rankos kraujotaka atsitaisė, tačiau

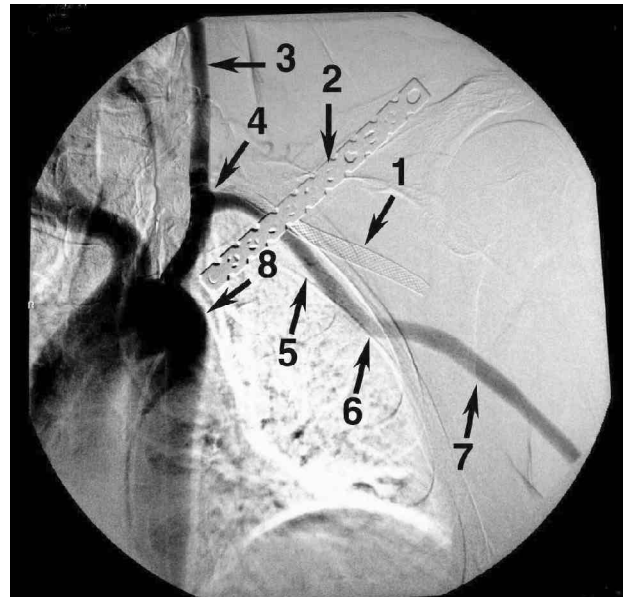


**1 pav.** Raktikaulio pooperacinė rentgenograma: 1 – stento proksimalinis galas, 2 – stento distalinis galas, 3 – stentas užsikimšusioje poraktinėje arterijoje, 4 – pirmo šonkaulio bigė prie stuburo, 5 – antras šonkaulis, 6 – raktikaulį sutvirtinanti metalinė plokštelė

po dviejų savaičių kairė poraktinė arterija vėl užako. Pakartota tokia pati trombektomija Fogarty kateteriu. Ši kartą arterija užsikimšo po dviejų dienų. Tada nutarta poraktinę arteriją stentuoti ir į ją įkištas stentas su metaliniu tinkleliu (1 pav.). Jis iš karto užsikimšo ir kadangi buvo per giliai įstatytas (užvėrė slankstelinės arterijos žiotis ir buvo per ilgas – tęsėsi iki pažastinės arterijos), užsikimšo ir visa poraktinė arterija nuo pat aortos lanko iki pažastinės arterijos, visos poraktinės arterijos šakos, dėl to nebeliko kolateralinės kraujotakos į kairę ranką ir pasireiškė kritinė rankos išemija. Ligonis skubiai pervežtas į Vilniaus greitosios pagalbos universitetinę ligoninę ir skubiai operuotas. Rooso metodika per pažastį pašalintas kairysis pirmas šonkaulis, po to rezekuota pseudoartrozės pažeista raktikaulio dalis ir atlikta kaulo transplantacija iš klubakaulio į raktikaulio defektą, raktikaulis sutvirtintas metaline plokštele. Tada kojos didžiosios poodinės venos gabaliuku padarytas nuosruvis iš kairės bendrosios miego arterijos į kairę žastinę arteriją. Abu plaštakos pulsai ir rankos kraujotaka atsitaisė. Pooperacinė eiga sklandi. Išrašytas esant normaliai rankos kraujotakai. Po ketverių metų raktikaulis visiškai suaugęs, kairės rankos kraujotaka normali, pacientas dirba fizinį darbą (2 pav.).

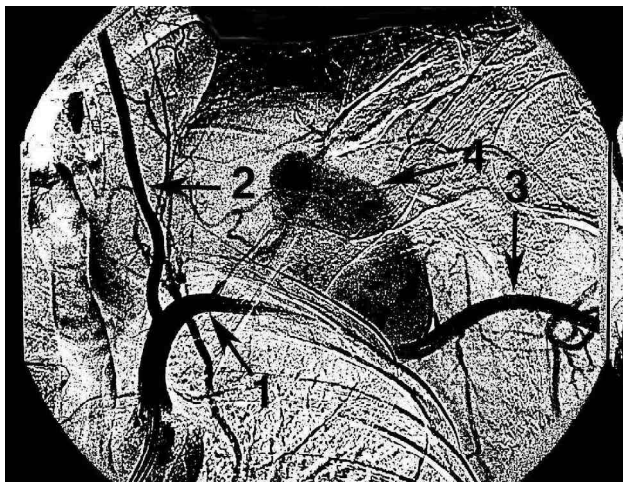### Antras klinikinis atvejis

36 metų vyras prieš 8 mėnesius griuvo su mopedu ir susilaužė kairįjį raktikaulį. Rokiškio ligoninėje jam bu-



**2 pav.** Aortos lanko ir jos šakų angiograma praėjus 4 metams po operacijos: 1 – stentas užsikimšusioje poraktinėje arterijoje, 2 – metalinė plokštelė, sutvirtinanti raktikaulį, 3 – kairė bendroji miego arterija, 4 – proksimalinė autoveninio nuosruvio jungtis, 5 – autoveninis nuosruvis, 6 – distalinė autoveninio nuosruvio jungtis, 7 – pažastinė arterija, 8 – vieta, kur turėtų būti kairės poraktinės arterijos žiotys (arterija užsikimšusi)

vo atlikta raktikaulio osteosintezė metaline plokštele, tačiau dėl raktikaulio osteomielito ir žaizdos supūliavimo po 1 mėnesio plokštelė buvo pašalinta. Po kiek laiko raktikaulio lūžio vietoje atsirado pulsuojantis tumoras. Jis vis didėjo, iškilo į kaklą ir nusidriekė žemiau raktikaulio. Tumoras buvo vyro kumščio dydžio, virš jo oda pradėjo ruduoti, o vėliau tapo negyvybinga. Ligonis konsultuotas Panevėžio ligoninės Angiologijos skyriuje ir skubiai nusiųstas į Vilniaus greitosios pagalbos universitetinę ligoninę. Čia skubiai atliktas dvigubas kraujagyslių skenavimas ir angiografinis tyrimas. Jie parodė esant didžiulę kairės poraktinės arterijos pseudoaneurizmą, kurios didžioji dalis buvo pilna krešulių, angiogramoje buvo matomas tik neužsikimšęs aneurizmos spindis (3 pav). Be to, ligoniui buvo gana ryški kairės rankos periferinė parėzė dėl aneurizmos maišo spaudimo į peties nervinį rezginį. Ligonis skubos tvarka operuotas: atlikus kairę šoninę torakotomiją, 3-iaje tarpšonkauliniame tarpe užspausta kairė poraktinė arterija prie aortos lanko, ir pažastinė arterija. Tada atvertas aneurizmos maišas virš



**3 pav.** Kairės poraktinės arterijos angiograma prieš operaciją: 1 – poraktinės arterijos proksimalinis galas, 2 – slankstelinė arterija, 3 – pažastinė arterija, 4 – neužsikimšęs pseudoaneurizmas spindis, kuriame cirkuliuoja kraujas

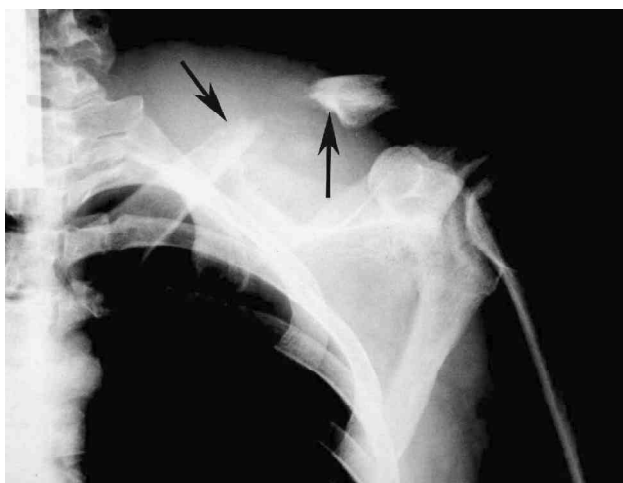raktikaulio. Poraktinė arterija buvo plyšusi distaliau šonkaulinio kaklo kamieno, todėl iš proksimalinio jos galo intensyviai kraujavo (iš slankstelinės arterijos ir kitų poraktinės arterijos šakų) nors poraktinė arterija buvo užspausta prie aortos. Užrištas ir užsiūtas proksimalinis poraktinės arterijos galas tuoj proksimaliau jos plyšimo, užrišta pažastinė arterija, nuimtas spaus-tukas nuo poraktinės arterijos prie aortos, užsiūtas torakotominis pjūvis, rezekuoti supūliavę raktikaulio lūž-galiai, iš aneurizmos maišo pašalinti krešuliai ir pūliai. Kojos didžiosios poodinės venos gabaliuku padarytas nuosruvis iš kairės bendrosios miego arterijos į kairę pažastinę arteriją. Į supraklavikulinį pjūvį įkištas ka-teteris, o į infraklavikulinį pjūvį – drenas nuolatiniam aneurizmos maišo plovimui chlorheksidino tirpalu. Aneurizmos maišas ir pjūvis pažastyje sugijo antriniu būdu, o torakotominis pjūvis – pirminiu būdu. Ge-ros bendrosios būklės ligonis išsiųstas reabilitaciniam gydymui dėl kairės rankos parėzės, kuri jau ligoninė-je pradėjo mažėti. Po 6 mėnesių kairės rankos parėzės reiškiniai išnyko, rankos kraujotaka normali.

### Diskusija

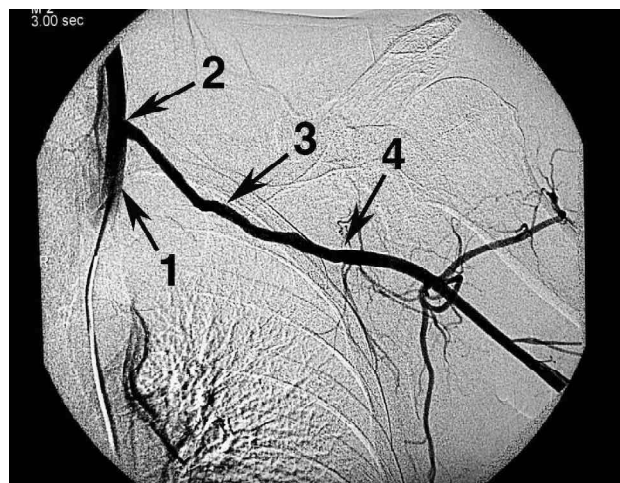
Pirmu atveju dėl raktikaulio įsisenėjusios pseudoar-trozės ir didelio kaulinio gumbo jos srityje poraktinė arterija buvo nuolat spaudžiama tarp šio gumbo ir pirmo šonkaulio. Raktikaulis ir pirmas šonkaulis su-

darė kaulines žnyples, kurios traiškė poraktinę arteri-ją. Dėl šios priežasties ji ir trombovosi. Aišku, kad vien trombektomija iš poraktinės arterijos negalėjo bū-ti sėkminga. Arterija vėl užsikimšo. Nesuprantant trombozės etiopatogenezės, vėl atlikta lygiai tokia pati trombektomija Fogarty kateteriu, tačiau poraktinė arte-rija po dviejų dienų trombovosi. Trečią kartą atlikus trombektomiją į poraktinę arteriją buvo įstatytas stentas tikintis, kad jis neleis užsikimšti arterijai. Tačiau naivu matyti, kad metalinis tinklelis atlaikys kaulinių žnyplių jėgą, taigi arterija vėl trombovosi. Apskritai reikia pasa-kyti, kad poraktinei arterijai stentas netinka, nes jį su-traiško kaulinės žnyplės ir jis užsikemša [1, 2]. Be to, ligoniui padaryta ir didelė žala, nes įkištas per giliai sten-tas užkimšo visas poraktinės arterijos šakas, įskaitant slankstelinę arteriją, dėl to trombovosi poraktinė arterija nuo pat aortos iki pažasties, kairė ranka prarado kolate-ralinę kraujotaką per poraktinės ir pažastinės arterijos ša-kas ir tapo kritiškai išeminė (1 ir 2 pav. matome stentą užsikimšusioje poraktinėje arterijoje).

Aiškiai suprantant poraktinės arterijos trombo-zės etiopatogenezę ir situaciją trombavusis stentui po-raktinėje arterijoje, Vilniaus greitosios pagalbos uni-versitetinėje ligoninėje buvo priimtas sprendimas Rooso metodika per pažastį pašalinti pirmą šonkaulį, paskui, rezekavus pseudoartrozės pažeistą raktikaulio dalį, atlikti jo plastiką kauliniu transplantatu, paimtu iš klubakaulio, ir raktikaulį fiksuoti metaline plokštele, o vėliau atlikti autoveninį nuosruvį iš kairės bendrosios miego arterijos į kairę žastinę arteriją. Visa tai atlikta vienos operacijos metu. Pašalinus pirmą šonkaulį buvo padarytas pakankamas tarpas tarp raktikaulio ir antro šonkaulio, kad raktikaulis negalėtų spausti autoveninės jungties, einančios iš kairės bendrosios miego arterijos į kairę žastinę arteriją per šį tarpą (2 pav.). Atkurta nor-mali rankos kraujotaka ir išsaugotas rekonstruotas kai-rysis raktikaulis. Pirmame paveiksle matome visiškai su-augusį kairį raktikaulį su dar nepašalinta metaline plokštele, o ją jau reikia šalinti. Taip pat matomas in-traarterinio stento metalinis tinklelis. Matyti, kad nėra pirmo šonkaulio (rodyklė nukreipta į jo bigę ties slankstelio skersine atauga). Antrame paveiksle mato-me angiografinį vaizdą autoveninio nuosruvio, einan-čio iš kairės bendrosios miego arterijos į kairę žastinę arteriją, praėjus 4 metams po operacijos. Angiogra-moje matyti, kad kairė poraktinė arterija užsikimšusi



4 pav. Raktikaulio rentgenograma prieš operaciją. Rodyklės rodo aštrius, osteomielito aptirpdytus raktikaulio lūžgalius su dideliu tarpu tarp jų



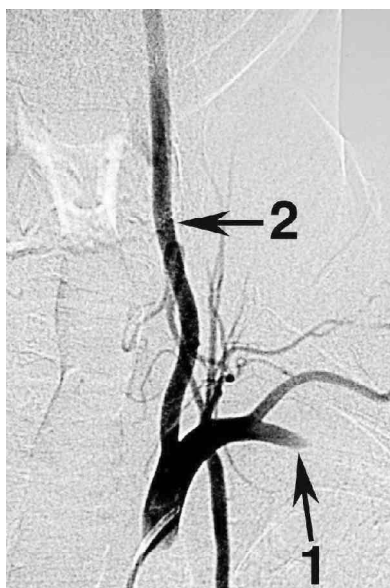
5 pav. Bendrosios miego arterijos ir žastinės arterijos nuosruvio angiograma: 1 – kairė bendroji miego arterija, 2 – proksimalinė autoveninio nuosruvio jungtis, 3 – autoveninis nuosruvis, 4 – distalinė autoveninio nuosruvio jungtis su pažastine arterija

nuo pat aortos, užsikimšusios ir visos jos šakos, įskaitant slankstelinę arteriją, taip pat matomas intraarterinis stentas ir raktikaulio metalinė plokštelė.

Apibendrinant pirmąjį atvejį reikia pasakyti, kad esant raktikaulio pseudoartrozei, susidaręs kaulinis gumbas susiaurina tarpą tarp pirmo šonkaulio ir raktikaulio, susidaro krūtininės angos (angl. *thoracic outlet*) sindromas, poraktinė arterija, o dažnai ir vena bei peties nervinis rezginys yra spaudžiami tarp dviejų kaulų, dėl to arterija gali užsikimšti arba susidaryti jos aneurizma, o jos krešuliai užkimšti rankos arterijas. Dėl nuolatinio traumavimo taip pat gali užsikimšti poraktinė vena, pasireikšti peties nervinio rezginio pažeidimas ir rankos parėzė [3]. Esant krūtininės angos sindromui, paprastai šalinamas pirmas šonkaulis, tokiu būdu galima išsaugoti raktikaulį. Tačiau jeigu raktikaulio sugijimo tikimybė abejotina, galima šalinti ir raktikaulį. Dėl to rankos funkcija nukenčia labai mažai [1, 4]. Poraktinė arterija rekonstruojama atsižvelgiant į jos pažeidimo pobūdį pagal kraujagyslių chirurgijos taisykles. Kadangi pirmu klinikišku atveju poraktinė arterija buvo užsikimšusi iki pat aortos, buvo galimas tik bendrosios miego ir žastinės arterijų nuosruvis autovena. Tai ir buvo padaryta.

Antru atveju poraktinė arterija galėjo būti sužalota traumos metu raktikaulio lūžgalių arba pažeista sraigto atliekant raktikaulio osteosintezę plokštele, o tokių atvejų aprašyta literatūroje [5]. Turint omenyje didžiulį poraktinės arterijos defektą, greičiausiai ji buvo

sužalota raktikaulio lūžgalių ir nebūtinai lūžimo metu. Aštrūs lūžgalių (4 pav.) galėjo pradurti arteriją judinant ranką. Poraktinės arterijos pseudoaneurizmų susidarymas dėl raktikaulio lūžgalių traumavimo yra aprašytas literatūroje [6]. Raktikaulio lūžgaliams pažeidus poraktinę arteriją, ligonis gali mirtinai nukraujuoti [7]. Labai svarbu, kad bendrieji chirurgai diagnozavo poraktinės arterijos aneurizmą ir skubiai pasiuntė ligonį angiochirurgams į Panevėžį, iš ten jis nedelsiant atvežtas į Vilniaus greitosios pagalbos universitetinės ligoninės Angiochirurgijos skyrių. Tokia didžiulė poraktinės arterijos pseudoaneurizma, sukelianti net odos nekrozę ir kraujuojanti dar prieš pradėdant ligonį operuoti yra labai grėsminga, nes gali prasidėti ūminė rankos išemija, o nukraujavusį ligonį ištikti mirtis [1, 4, 7]. Pseudoaneurizma buvo mikozinė (pūlinė) dėl raktikaulio lūžgalių osteomielito. Iš aneurizmos maišo turinio išaugo *Staphylococcus epidermidis*, atsparus daugumai antibiotikų, ligonis ilgai karščiavo. Gydytas vankomicinu, ir temperatūra nukrito. Žaizdos pažastyje ir virš raktikaulio išsivalė ir sugijo. Kadangi raktikaulio lūžgalių buvo pažeisti osteomielito, aptirpę, tarp jų galų didelis atstumas, tai šiuo atveju buvo tiksliausia šalinti infekuotus raktikaulio lūžgalius, tokiu būdu pašalinant krūtininės angos sindromą, likviduoti poraktinės arterijos pseudoaneurizmą ir atlikti autoveninį nuosruvį iš bendrosios miego arterijos į pažastinę arteriją. Tai ir buvo padaryta (5 pav.).



**6 pav.** Kairės poraktinės arterijos bigės angiograma: 1 – užrištas ir užsiūtą poraktinės arterijos praplyšęs galas; išsaugota *truncus costocervicalis*, *a. thoracica interna*, *truncus thyreocervicalis* ir svarbiausia; 2 – *a. vertebralis*

Torakotominis pjūvis buvo būtinas, siekiant užsitikrinti proksimalinio poraktinės arterijos galo kontrolę, nes supūliavusio poraktinės arterijos galo aneurizmos maiše buvo galima ir nesuimti, tad nepavyktų jos perrišti, tokiu atveju ligonis būtų mirtinai nukraujavęs ant operacinio stalo. Užspaudus poraktinę arteriją prie aortos, buvo sumažintas kraujavimas atvėrus aneurizmos maišą, pavyko suimti ir užrišti bei užsiūti proksi-

malinį poraktinės arterijos galą, išsaugant visas jos šakas ir svarbiausią iš jų – slankstelinę arteriją (6 pav.).

### Išvados

Abu klinikiniai atvejai skirtingi, skirtingas ir poraktinės arterijos pažeidimų pobūdis. Pirmuoju atveju poraktinės arterijos trombozės priežastis buvo jos suspaudimas tarp dviejų kaulų: raktikaulio pseudoartrozės gumbo ir pirmo šonkaulio, todėl visi angiochirurgų veiksmai Vilniaus miesto universitetinės ligoninės Angiochirurgijos centre buvo nelogiški ir neveiksmingi, dar labiau sukomplikavo padėtį. Reikėjo šalinti vieną iš kaulinių struktūrų – raktikaulį arba pirmą šonkaulį, ir po to rekonstruoti poraktinę arteriją. Vilniaus greitosios pagalbos universitetinėje ligoninėje ligonis buvo gydytas etiopatogeneziskai: pašalintas pirmas šonkaulis, šitaip likviduotos kaulinės žnyplės, spaudžiančios arteriją, rekonstruotas raktikaulis ir atkurta kairės rankos kraujotaka.

Antru atveju taktinių klaidų nebuvo padaryta, ligonis buvo operuotas optimaliai, pagal visuotinai priimtas kraujagyslių chirurgijos taisykles. Supūliavę, osteomielito aptirpdyti raktikaulio lūžgaliai buvo rezekuoti, išsaugota poraktinės arterijos pradinė dalis su slanksteline arterija ir kitomis jos šakomis. Atkurta normali rankos kraujotaka.

### LITERATŪRA

- Garnier D, Chevalier J, Ducasse E, Modine T, Espagne P, Puppinc P. Complications arterielles du syndrome du defile thoraco-brachial et pseudoartrose de clavicule: a propos de trois patients. *J Mal Vasc* 2003; 28 (2): 79–84.
- Phipp LH, Scott DJ, Kessel D, Robertson I. Subclavian stents and stent grafts: cause of concern. *J Endovasc Surg* 1999; 6 (3): 223–226.
- Hansky B, Murray E, Minami K, Korfer R. Delayed brachial plexus paralysis due to subclavian pseudoaneurysm after clavicular fracture. *Eur J Cardiothorac Surg* 1993; 7 (9): 497–498.
- Natali J, Maraval M, Kieffer E, Petrovic P. Fractures of the clavicle and injuries of the subclavian artery. Report of 10 cases. *J Cardiovasc Surg (Torino)* 1975; 16 (5): 541–547.
- Shackford SR, Connolly JF. Taming of the screw: a case report and literature review of limb-threatening complications after plate osteosynthesis of a clavicular nonunion. *J Trauma* 2003; 55 (5): 840–843.
- Serrano JA, Rodriguez P, Castro L, Serrano P, Carpintero P. Acute subclavian artery pseudoaneurysm after closed fracture of the clavicle. *Acta Orthop Belg* 2003; 69 (6): 555–557.
- Kendal KM, Burton JH, Cushing B. Fatal subclavian artery transection from isolated clavicle fracture. *J Trauma* 2000; 48 (2): 316–318.