

# Peutzo ir Jegherso sindromo klinika, diagnostika, gydymas ir klinikinis atvejis

## Peutz–Jeghers syndrome: clinics, diagnostics and management, including case report

Orinta Marija Kviatkovskaja, Vytautas Lipnickas, Kęstutis Strupas

*Vilniaus universiteto ligoninės Santariškių klinikos Pilvo chirurgijos centras, Santariškių g. 2, LT-08661 Vilnius*  
*El. paštas: kestas.strupas@mf.vu.lt*

*Center of Abdominal Surgery, Vilnius University Hospital “Santariškių klinikos”, Santariškių str. 2, LT-08661 Vilnius, Lithuania*

*E-mail: kestas.strupas@mf.vu.lt*

---

Šio straipsnio tikslas – aprašyti Peutzo ir Jegherso sindromo klinikinį atvejį, pateikti literatūros apžvalgą. Peutzo ir Jegherso sindromas yra reta autosominiu dominantiniu būdu paveldima liga, susijusi su dauginiais žarnyno polipais ir pigmentinėmis mukokutaninėmis dėmelėmis. Įprastai liga pasireiškia pirmą antrą gyvenimo dešimtmetį dėl polipų sukeltų virškinamojo trakto komplikacijų. Dažniausi skundai – pilvo skausmai, pykinimas, vėmimas dėl besikartojančios polipų sukeltos žarnų invaginacijos, kraujavimas iš virškinamojo trakto, tiesiosios žarnos polipo prolapsas. Be to, Peutzo ir Jegherso sindromas susijęs su didesne intra- ir ekstraintestinių piktybinių navikų rizika jauniems žmonėms, dėl to ligonius būtina nuolat stebėti. Straipsnyje pateikiame mūsų klinikoje gydyto 20 metų ligonio klinikinį atvejį. Nors klinika buvo neryški ir instrumentiniai tyrimai neinformatyvūs, buvo kritiškai įvertinta ligonio anamnezė ir pasirinkta tinkama gydymo taktika. Ligonis buvo skubos tvarka operuotas: rastos ir pašalintos trys plonosios žarnos invaginacijos.

**Reikšminiai žodžiai:** Peutzo ir Jegherso sindromas, polipozė

The aim of this paper is to present a rare case of Peutz–Jeghers syndrome and review the literature. Peutz–Jeghers syndrome is a rare autosomal dominant inherited syndrome associated with gastrointestinal polyposis and characteristic skin pigmentation. Typical clinical manifestations of the disease occur in the first two decades of life and are associated with complications secondary to intestinal polyps, often requiring surgical treatment. Also, patients need continuous surveillance due to a higher risk of developing intra- and extraintestinal malignancies. We present a case of young man who was operated for the fourth time due to a complicated course of the disease causing recurrent intussusceptions. There were no pathological findings on admission, except mild anemia and leukocytosis, though a thorough evaluation of the anamnesis conditioned a quick and proper management of multiple intussusceptions.

**Key words:** Peutz–Jeghers syndrome, polyposis

---

## Įvadas

Peutzo ir Jegherso sindromas (PJS) yra reta autosominiu dominantiniu būdu paveldima liga, kuriai būdingi dauginiai žarnyno polipai ir pigmentinės mukokutaninės dėmelės. Pirmą kartą ryšį tarp virškinamojo trakto polipų ir pigmentinių dėmelių 1921 m. pastebėjo J.L.A. Peutzas, o 1944 m. šį sindromą smulkiau aprašė H. Jeghersas. PJS yra reta liga, kurios dažnis nuo 1 : 8500 iki 1 : 120 000 žmonių [1, 2]. Genas, atsakingas už šios ligos pasireiškimą, aptinkamas 19-oje chromosomoje. Aprašoma, kad iki pusės sergančiųjų PJS neturi šeiminės anamnezės, liga pasireiškia dėl naujai atsiradusių geno mutacijų [1, 3]. Nėra nustatyta rasinė, etninė ar lytinė predispozicija [4]. Ligos klinikinė išraiška yra labai įvairi – nuo beveik besimptomės eigos iki reikalaujančios kartotinių chirurginių intervencijų. Be to, dėl PJS yra didesnė rizika susirgti piktybinėmis žarnyno ir kitų lokalizacijų ligomis [1, 5, 6].

Šio straipsnio tikslas – pateikti literatūros apžvalgą ir aprašyti retą Peutzo ir Jegherso sindromo klinikinį atvejį.

## Klinika

Pigmentinės dėmelės, atsirandančios pirmais gyvenimo metais, yra vienas būdingiausių PJS požymių, atsirandančių 90% pacientų [1, 2, 4, 5]. Tai nedidelės, iki 1–2 cm dydžio melanino sankaupos, aprašomos įvairių atspalvių – nuo tamsiai rudų iki melsvai juodų, dažniausiai aptinkamos ant lūpų, apie burną ir jos gleivinėje, ant pirštų, tarpvietės srityje. Šios pigmentinės dėmelės yra linkusios blukti ir išnykti brenimo amžiuje, o tai sunkina vėlesnę PJS diagnostiką [2, 4, 7].

Kliniškai svarbiausias yra kitas būdingas PJS požymis – dauginiai, nuo keleto iki kelių šimtų, gerybiniai žarnyno polipai. Įprasta lokalizacija plonojoje žarnoje, ypač tuščiojoje, tačiau polipų gali būti visame žarnyne – nuo skrandžio iki tiesiosios žarnos [1, 2, 5]. Labai retai yra aprašomi polipai, rasti kituose ertminiuose organuose: kvėpavimo, šlapimo takuose, tulžies pūsleje [6]. Trečdaliui pacientų gastrointestiniai simptomai pasireiškia iki 10 metų, pusei – iki dvidešimties metų [2, 4]. Dažniausi skundai – pilvo skausmai, pykinimas, vėmimas dėl besikartojančios polipų sukeltos žarnų invaginacijos, kraujavimas iš virškinamojo trakto, tiesiosios žarnos polipo prolapsas. Beveik pusei pa-

cientų randamos žarnų invaginacijos. Ši komplikacija yra dažniausia chirurginio gydymo indikacija. Net 43% pacientų dėl besikartojančios žarnų invaginacijos buvo atliktos dvi ir daugiau laparotomijų [4].

Palyginti su bendra populiacija, sergantieji PJS turi didesnę riziką susirgti piktybiniais virškinamojo trakto ir kitų lokalizacijų navikais būdami jauni. PJS diagnozė nustatoma vidutiniškai sulaukus 17 metų, o praėjus 20 metų po PJS diagnozės aptinkami piktybiniai navikai [1, 3]. Sulaukus 57 metų rizika numirti nuo vėžio yra 48% [7]. Didesnė tikimybė susidaryti plonosios žarnos, skrandžio, storosios žarnos, kasos, plaučių, krūtų ir gonadų piktybiniais navikams [1, 3].

## Diagnostika

PJS diagnozė nustatoma histopatologiškai patvirtinus hamartominę polipo sandarą (būdingas išvešėjęs lygiųjų raumenų sluoksnis) ir esant bent dviem iš šių kriterijų: plonosios žarnos polipozė, būdinga mukokutaninė pigmentacija, teigiama šeiminė anamnezė [3, 7]. Esant kliniškai būdingai PJS eigai, svarbi ankstyva polipų sukeltų komplikacijų diagnostika. Žarnyno obstrukciją padeda diagnozuoti apžvalginė pilvo rentgenograma, rentgenokonstrastinis tyrimas, žarnyno invaginaciją, ypač vaikams, – pilvo organų sonoskopija, KT [7–10].

PJS reikėtų diferencijuoti nuo kitų žarnyno polipozių: jaunatvinio polipozinio sindromo, kuriam būdingi dauginiai žarnyno polipai su uždegimine infiltracija, šeiminės adenominės polipozės, kai aptinkami keli šimtai ar tūkstančiai polipų storioje žarnoje, Cowdeno ligos, kuriai būdingi gerybiniai ne tik žarnyno, bet ir odos, krūtų navikai bei makrocefalija, kitų retesnių ligų [5, 11].

## Gydymas

Kadangi esama ankstyvos rizikos susirgti piktybiniais navikais ir dažnai pasireiškia polipų sukeltų sudėtingų komplikacijų, būtina nuolat stebėti pacientus nuo vaikystės. Rekomenduojama kasmet atlikti bendrą kraujo tyrimą, kas dvejus metus nuo 10 metų amžiaus – fibrogastroduodenoskopiją ir plonosios žarnos rentgenologinį tyrimą, kas trejus metus nuo 25 metų – fibrokolonoskopiją, nuo 20 metų kasmet – pilvo ir dubens organų sonoskopiją, nuo 25 metų – profilaktiškai tikrinti krūtis [5, 7, 11].

PJS gydymas priklauso nuo simptomatikos ir profilaktinių patikrinimų metu rastų pokyčių. Esant besimptomai eigai, PJS gydymas netaikomas. Endoskopiškai, jei įmanoma, turėtų būti šalinami visi simptominiai, didesni nei 1,5 cm, arba keliantys malignizacijos įtarimą polipai [4, 5]. Dažniausiai chirurginis gydymas taikomas dėl polipų sukeltos žarnų invaginacijos. Operacijos metu rekomenduojama pašalinti visus pasiekiamus polipus, tačiau didesnių žarnų rezekcijų reikėtų vengti dėl galimo trumposios žarnos sindromo po kartotinių operacijų. Polipektomijas siūloma atlikti enterotomijos ar intraoperacinės endoskopijos būdu [4, 7, 9].

Aprašome pirmąjį PJS atvejį mūsų klinikoje. Mes aptikome tik vieną publikaciją šia tema Lietuvoje [12].

### Klinikinis atvejis

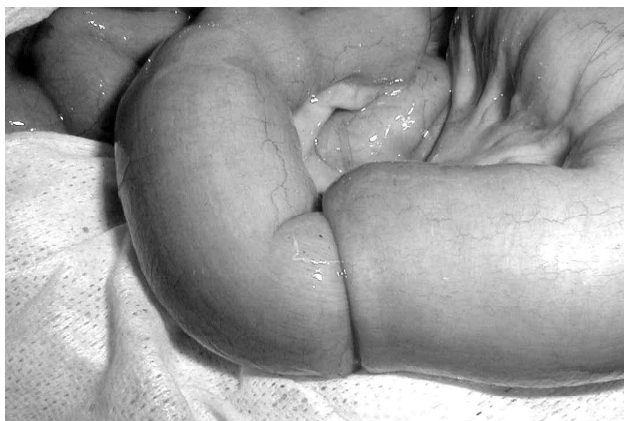G.B., 20 metų ligonis, atvyko į stacionarą skųsdamasis stipriais viršutinės pilvo dalies skausmais, pykinimu, vėmimu, trunkančiais apie keturias valandas. Apžiūros metu ligonis atrodė išblyškęs, neramus dėl skausminio sindromo, palpuojant pilvas minkštas, skausmingas viršutinėje dalyje. Nei pilvaplovės dirginimo reiškiniių, nei raumenų tempimo požymių nebuvo. Girdima normali žarnyno peristaltika. Laboratoriniais kraujo tyrimais rasta nedidelė anemija ir leukocitozė. Apžvalginė pilvo rentgenograma, pilvo organų ultragarsinis tyrimas jokių pataloginių pokyčių nerodė, atlikus FEGDS rasti dvylikapirštės žarnos polipai. Anamnezės duomenimis, panašūs skausmų priepuoliai kartojasi nuo septynerių metų, kai ligonis buvo

pirmą kartą operuotas pasireiškus tuščiosios žarnos invaginacijai, sukeltai polipų, ir tuomet rezekuotas jos segmentas. Vėliau atliktos dar dvi laparotomijos dėl žarnyno nepraeinamumo, sukulto žarnų apsisukimo ir pasikartojusios invaginacijos. Keletą kartų buvo atliktos endoskopinės polipektomijos, nuolat atsinaujina kraujavimas iš virškinimo trakto ir hipochrominė anemija. Prieš šešerius metus pacientui diagnozuotas PJS. Nuo tada ligonis nuolat buvo stebimas pediatro, sulaukęs 18 metų – terapeuto Santariškių klinikų Konsultaciniėje poliklinikoje, profilaktiniai tikrinimai buvo atliekami pagal jau minėtą schemą. Šeimoje nėra buvę jokių ligos pasireiškimų požymių.

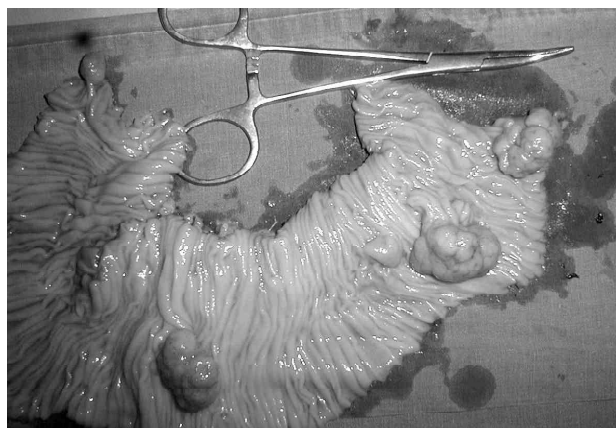
Konservatyvus gydymas nebuvo naudingas. Nors klinika buvo neryški, instrumentiniai, radiologiniai tyrimai neinformatyvūs, tačiau kritiškai išanalizavus ligonio anamnezę ir buvusias laparotomijas dėl žarnų invaginacijos nuspręsta ligonį operuoti. Laparotomijos metu rastos trys atskiros invaginacijos tuščiojoje ir klubinėje žarnoje be išemijos požymių (1 pav.). Tuščiosios žarnos 25 cm segmentas su jame buvusiais keturiais mažaug kaštono dydžio polipais rezekuotas (2 pav.). Kiti polipai pašalinti enterotomijos būdu. Pooperacinė eiga buvo sklandi. Galutinis pataloginis histologinis atsakymas: hamartominiai polipai, Peutso ir Jegherso sindromas.

### Išvada

Pranešimai apie tokias retas, tačiau kliniškai reikšmingas ligas kaip Peutso ir Jegherso sindromas yra svarbūs, kad liga būtų laiku diagnozuojama ir tinkamai gydoma.



1 pav. Intraoperaciniai radiniai: jejunojejuninė invaginacija



2 pav. Rezekuotas tuščiosios žarnos segmentas su keturiais polipais

**LITERATŪRA**

1. Boardman LA, Thibodeau SN, Schaid DJ, Lindor NM, McDonnell Sh, Burgart LJ, et al. Increased risk for cancer in patients with Peutz–Jeghers syndrome. *Ann Intern Med* 1998; 128: 896–899.
2. McGarrity TJ, Kulin HE, Zaino RJ. Peutz–Jeghers Syndrome. Clinical Review. *Am J Gastroenterol* 2000; 95: 596–604.
3. Hemminki A, Markie D, Tomlinson I, Avizienyte E, Roth S, Loukola A. A serine/threonine kinase gene defective in Peutz–Jeghers syndrome. *Nature* 1998; 391:184–187.
4. Choi HS, Park YJ, Park JG. Peutz–Jeghers syndrome: a new understanding. *J Korean Med Sci* 1999; 14: 2–7.
5. Wirtzfeld DA, Petrelli NJ, Rodriguez-Bigas MA. Hamaromatous polyposis syndromes: molecular genetics, neoplastic risk and surveillance recommendations. *Annals of Surgical Oncology* 2001; 8(4): 319–327.
6. Vogel T, Schumacher V, Saleh A. Extraintestinal polyps in Peutz–Jeghers syndrome: presentation of four cases and review of the literature. *Int J Colorectal Dis* 2000; 15: 118–123.
7. Hemminki A. The molecular basis and clinic aspects of Peutz–Jeghers syndrome. *Cell Moll Life Sci* 1999; 55: 735–750.
8. Harris JP, Munden MM, Minifee PK. Sonographic diagnosis of multiple small bowel intussusceptions in Peutz–Jeghers syndrome: a case report. *Pediatr Radiol* 2002; 32: 681–683.
9. Marschall J, Hayes P. Intussusceptions in a man with Peutz–Jeghers syndrome. *Canadian Medical Association Journal* 2003; 168: 315.
10. Boseto F, Shi E, Mitchell J, Preddy J, Adams S. Gastro-duodenal intussusception due to Peutz–Jeghers syndrome in infancy. *Pediatr Surg Int* 2002; 18: 178–180.
11. Dunlop MG. Guidance on gastrointestinal surveillance for hereditary non-polyposis colorectal cancer, familial adenomatous polyposis, juvenile polyposis and Peutz–Jeghers syndrome. *Gut* 2002; 51 [Suppl. V]: 21–27.
12. Samalavičius NE, Gražienė V, Drašutis RK, Radžiūnas G, Stanaitis J, Buinevičiūtė A. Peutz–Jeghers syndrome: a case report. *Acta Medica Lituanica* 1996; 1: 51–55.

*Gauta: 2005 04 05*

*Priimta spaudai: 2005 06 28*