

# Vaikų priekinio tarpuplaučio navikų ir displazijų chirurginis gydymas

## Surgical treatment of anterior mediastinal tumours and dysplasias in children

Stanislovas Jonas Maknavičius, Benjaminas Siaurusaitis, Arūnas Valiulis

*Vilniaus universiteto Vaikų ligoninės Vaikų chirurgijos centras, Santariškių g. 7, LT-08406 Vilnius*  
*El. paštas: stanislovas@b4net.lt*

*Vilnius University Children's Hospital, Centre of the Pediatric Surgery, Santariškių str. 7, LT-08406 Vilnius, Lithuania*  
*E-mail: stanislovas@b4net.lt*

---

### Įvadas / tikslas

Vaikų priekinio tarpuplaučio navikai ir displazijos yra dažnesni nei plaučių/bronchų navikai. Jie yra embrioninės kilmės, labai įvairios histologinės struktūros. Iki operacijos jų diferencinė diagnostika yra sunki, ji patikslinama atlikus naviko biopsiją ir histologinį tyrimą. Literatūroje diskutuojama dėl operacinio pjūvio, operacijų apimties. Ypač daug neaiškumų yra analizuojant užkrūčio liaukos patologiją. Mūsų tyrimo tikslas – panagrinėti vaikų priekinio tarpuplaučio navikų ir displazijų įvairovę, aptarti diagnostikos ir chirurginio gydymo taktiką.

### Ligoniai ir metodai

Retrospektyviai analizavome 73 vaikų, gydytų 1985–2006 metais Vilniaus universiteto Vaikų ligoninės 1-ajame chirurgijos skyriuje dėl priekinio tarpuplaučio navikų ir displazijų, ligos istorijas, operacijų protokolus, tyrimų duomenis. Ligoniai buvo tirti klinikiniais metodais, atlikti navikinių žymenų tyrimai, acetilcholino antikūnų kiekio tyrimas, rentgenogramos (ir su kontrastuota stemple), kompiuterinės tomogramos, echoskopija, angiogramos, aortogramos.

### Rezultatai

Iš mūsų gydytų ligonių 45-iems nustatyti nepiktybiniai navikai ir displazijos, o 28-iems – piktybiniai navikai. Navikai dažniausiai lokalizavosi užkrūčio liaukoje (48 ligoniams), ne užkrūčio liaukoje (25 ligoniams). Kvėpavimo takų distreso ir kompresijos simptomai buvo 58 ligoniams (79,5%) ir visiems vaikams iki 3 metų. *Myasthenia gravis* simptomai buvo 11 vaikų, iš jų 7 sirgo sunkia forma. Tiksliai diagnozei nustatyti buvo atliekama naviko biopsija ir histologinis tyrimas. Visos displazijos, nepiktybiniai, solidiniai piktybiniai navikai ir ribotos limfomos pašalinti operaciniu būdu. Šešiams ligoniams, sirgusiems Hodžkino ir ne Hodžkino limfoma, atlikta tik židinio biopsija.

### Išvados

Svarbiausias priekinio tarpuplaučio navikų klinikinis simptomas yra kvėpavimo distresas, rečiau būna karščiavimas ir *myasthenia gravis* sindromas. Šis sindromas būdingas tikrajai užkrūčio liaukos hiperplazijai, limfoidinei hiperplazijai bei timomoms. Priekinio tarpuplaučio navikai ir displazijos yra labai įvairūs. Diagnozei patikslinti atliekama biopsija ir histologinis tyrimas. Visus nepiktybinius navikus, displazijas, solidinius piktybinius navikus bei ribotas limfomas reikia šalinti tik nustačius diagnozę.

**Pagrindiniai žodžiai:** vaikų priekinio tarpuplaučio navikai, užkrūčio liaukos navikai, chirurginis gydymas

## Background / objective

Anterior mediastinal tumours and dysplasias are more common than pulmonary – bronchial tumours in children. They differ in histological structure. In children, the differential diagnosis and surgical treatment of mediastinal tumours and dysplasias are very difficult. The aim of this study was to analyse the diagnostic methods of various tumours and dysplasias and the tactics of surgical treatment.

## Patients and methods

We analysed retrospectively 73 children's cases histories with anterior mediastinal tumours and dysplasias from the period 1985–2006. Clinical symptoms, histological diagnosis and methods of surgical treatment were analysed.

## Results

Forty-five patients had benign tumors and dysplasias and 28 patients had malignant tumours. Thymic gland pathology was found in 48 patients. Respiratory distress syndrome was have diagnosed in 58 cases (79.5%). All children under 3 years had severe respiratory symptoms. Myasthenia gravis was present in 11 cases. Our data are based on histological analysis after biopsy or operation. All dysplasias, benign tumours, solid malignant tumours and local lymphomas were operated on and removed.

## Conclusions

Anterior mediastinal tumours and dysplasias differed in histological structure. The most frequent symptom was respiratory distress, rare symptoms were fever or myasthenia gravis. All dysplasias, benign and solid malignant tumors and localised lymphomas were operated on and removed when the diagnosis had been confirmed.

**Key words:** anterior mediastinal tumours in children, thymic gland tumours, surgical treatment

## Įvadas

Vaikams tarpuplaučio navikai yra daug dažnesni nei plaučių ir bronchų navikai. Priekinio tarpuplaučio navikai užima antrą vietą tarp vaikų tarpuplaučio navikų ir displazijų [1–5]. Dažniausiai pasitaiko vidurinio tarpuplaučio navikai. Priekinio tarpuplaučio navikų ir displazijų diferencinė diagnostika yra pati sudėtingiausia. Vaikų priekinio tarpuplaučio navikai ir displazijos dažniausiai embrioninės kilmės. Embrioninės epitelinės cistos linkusios supiktybėti. Dauguma pirminių priekinio tarpuplaučio navikų yra reprodukciniai (germinatyviniai) ar užkrūčio liaukos arba mezenchiminiai. Labai įvairi yra užkrūčio liaukos patologija.

Dėl vaikų priekinio tarpuplaučio navikų ir displazijų įvairovės literatūroje vyksta diskusijos, susijusios su jų diferencine diagnostika, dažnumu ir ypač – invazine diagnostika ir chirurginiu gydymu [5–9]. Daugiausia neaiškumų ir diskusijų literatūroje yra dėl vaikų užkrūčio liaukos ligų diferencinės diagnostikos, invazinių tyrimų ir chirurginio gydymo taktikos [10–14]. Net ir naudojant šiuolaikines diagnostikos priemones (echoskopiją, KT, MRT), teisinga diagnozė iki operacijos nustatoma retai [10], nes yra sunku atskirti užkrūčio liaukos navikus nuo kitų priekinio ir vidurinio tarpuplaučio navikų: limfomų, teratomų, teratoblastomų, angiomų, cistinių angio-

mų ir kt. [3, 15]. Diskutuojama dėl navikų įvairovės ir dėl jų klasifikacijos [16–20], dėl užkrūčio liaukos hiperplazijos, jos ryšio su *myasthenia gravis* ir chirurginio gydymo [21–26].

Šio tyrimo tikslas – panagrinėti vaikų priekinio tarpuplaučio navikų ir displazijų įvairovę, diagnostikos bei chirurginio gydymo taktiką.

## Ligoniai ir metodai

Retrospektyviai analizavome 73 vaikų, gydytų 1985–2006 metais Vilniaus universiteto vaikų liginės 1-ajame chirurgijos (krūtinės ir pilvo chirurgijos) skyriuje dėl priekinio tarpuplaučio navikų ir displazijų, ligos istorijas, operacijų protokolus, tyrimų duomenis.

Ligoniai tirti klinikiniais metodais, buvo atliekamos krūtinės rentgenogramos ir rentgenogramos su kontrastuota stemple, nuo 1993 metų – echoskopijos (59 ligoniai), KT (47 ligoniai), angiogramos, aortogramos, navikinių žymenų tyrimai. Analizuodami duomenis naudojome anatominę *J. Rosai* [18] ir *Y. Shimosato* ir *K. Mukai* [20] klasifikacijas. Visų navikų ir displazijų biopsinė ir operacinė medžiaga tirta Lietuvos valstybiniame patologijos centre, navikų diagnozės verifikuotos histologiniais ir histocheminiais tyrimais.

## Rezultatai

Vaikų, sirgusių navikais ir displazijomis, amžius pateikiamas 1 lentelėje; priekinio tarpuplaučio nepiktybinių navikų ir displazijų histologinės diagnozės – 2 lentelėje; piktybinių navikų diagnozės – 3 lentelėje.

Iš šių lentelių matyti, kad užkrūčio liaukos patologija buvo 48 ligoniams, ne užkrūčio liaukos – 25 ligoniams.

Svarbiausias ir dažniausias kliniškas priekinio tarpuplaučio navikų simptomas buvo kvėpavimo takų distreso sindromas. Jis buvo 38 ligoniams (84,4%), sirgusiems nepiktybiniais navikais ir displazijomis, ir 21 (75%) ligoniui, sergančiam piktybiniais navikais ir supiktybėjusiomis displazijomis. Miastenijos sindromas nustatytas tik nepiktybiniais navikais ir nesupiktybėjusiomis displazijomis sergantiems 11 vaikų, iš jų lengva miastenijos forma – trims, vidutinio sunkumo – dviem, sunki *myasthenia gravis* – šešiams. *Myasthenia gravis* diagnozė nustatoma pagal kliniškus, neurologinius bei akių ligų simptomus po specialistų konsultacijų. Vienas ligonis iki timektomijos be intubacijos negalėjo gyventi, kitiems 5 ligoniams sunki *myasthenia gravis* iki operacijos buvo gydyta vaistais. Priekinio tarpuplaučio navikais ir displazijomis sergantiems vaikams atliktos operacijos nurodytos

**1 lentelė.** Amžius sergant nepiktybiniais ir piktybiniais navikais ir displazijomis

Amžius sergant nepiktybiniais navikais ir displazijomis	Ligonų skaičius	%
Naujagimiai	2	4,4
Kūdikiai	11	24,4
1–3 metų	7	15,5
4–7 metų	4	8,9
8–14 metų	17	37,8
15–17 metų	4	8,9
Iš viso	45	100
Amžius sergant piktybiniais navikais ir supiktybėjusiomis displazijomis	Ligonų skaičius	%
Naujagimiai		
Kūdikiai	1	0
1–3 metų	1	3,6
4–7 metų	1	3,6
8–14 metų	14	50,0
15–17 metų	11	39,2
Iš viso	28	100

**2 lentelė.** Nepiktybiniai priekinio tarpuplaučio navikai ir displazijos

Užkrūčio liaukos navikai ir displazijos	
Histologinė diagnozė	Ligonų skaičius
Masyvi užkrūčio liaukos tikroji hiperplazija	12
Užkrūčio liaukos hiperplazija su germinatyviniais centrais	1
Užkrūčio liaukos limfoidinė hiperplazija	9
Užkrūčio liaukos hiperplazija ir Hasalio kūnelių degeneracija	1
Užkrūčio liaukos angiofibrolipoma	1
Užkrūčio liaukos kraujagyslinė malformacija	4
Užkrūčio liaukos teratodermoidinė cista	1
Užkrūčio liaukos brandi teratoma	2
Užkrūčio liaukos epitelinė cista, cistožė	4
Granulomatozinė timoma	2
Užkrūčio liaukos hibernoma (fetalinė lipoma)	1
Iš viso	38
Priekinio tarpuplaučio navikai ir displazijos ne užkrūčio liaukoje	
Bronchogeninė cista	2
Brandi teratoma	3
Priekinio tarpuplaučio pseudonavikas	1
Plaučio sekvestras	1
Iš viso	7

**3 lentelė.** Priekinio tarpuplaučio piktybiniai navikai

Piktybiniai užkrūčio liaukos navikai	
Hodžkino limfoma	7
Nebrandi teratoma (teratoblastoma)	2
Piktybinė timoma	1
Iš viso	10
Piktybiniai ne užkrūčio liaukos navikai	
Hodžkino limfoma	9
Ne Hodžkino limfoma	4
Juingo (Ewing) sarkoma	4
Angiosarkoma	1
Iš viso	18

**4 lentelė.** Priekinio tarpuplaučio operacijos

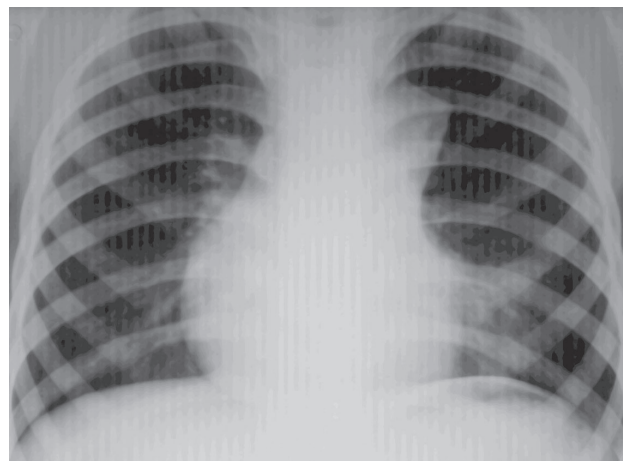
Operacijos pavadinimas	Skaičius
<i>Nepiktybiniai navikai ir displazijos</i>	
Torakotomija, ekstirpacija	22
Sternotomija, ekstirpacija	6
Mediastinotomija (pjūvis virš <i>incisura jugularis</i> ), rezekcija	9
Aspiracinė biopsija, torakocentezė	1
Sklerozavimas OK 432	1
<i>Piktybiniai priekinio tarpuplaučio navikai ir displazijos</i>	
Torakotomija, ekstirpacija	10
Sternotomija, ekstirpacija	4
Mediastinotomija, rezekcija	8
Limfmazgių biopsija, aspiracinė biopsija	6
Iš viso	67

**5 lentelė.** Priekinio tarpuplaučio patologija ir *miasthenia gravis*

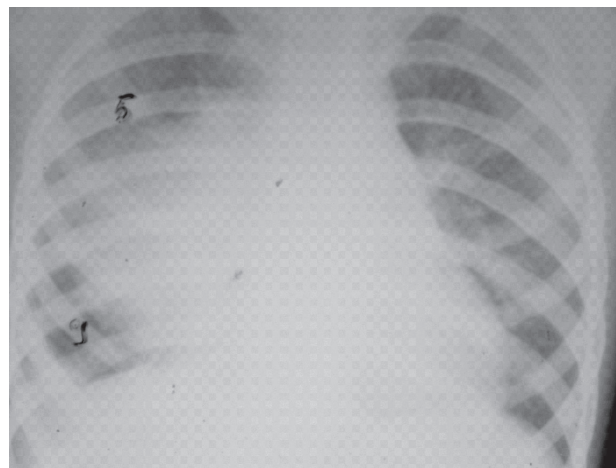
Patologijos pavadinimas	Skaičius	Operacija
Masyvi užkrūčio liaukos hiperplazija	5	timektomija
Limfoidinė užkrūčio liaukos hiperplazija	6	timektomija
Iš viso	11	11

4 lentelėje, o patologijos su miasthenija dažnumas – 5 lentelėje. Piktybiniais priekinio tarpuplaučio navikais sergantiems vaikams *myasthenia gravis* nekonstatavome.

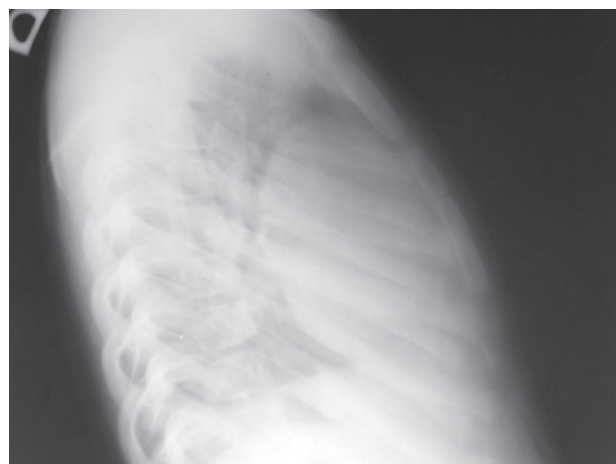
Pateikiame 14 metų mergaitės atvejį. Ligonė 2 metus sirgo *myasthenia gravis*, gydyta vaistais, plazmafereze. Jautė dusulį, buvo sunku kramtyti, ryti, kalbėti, jautė kojų silpnumą, kartojosi pneumonija. Šie simptomai stiprėjo, nors mergaitė buvo gydyta konservatyviai. Dusulys sustiprėjo, ir ligonė buvo hospitalizuota į reanimacijos ir intensyviosios terapijos skyrių, intubuota. Atlikus krūtinės rentgenogramą (1 pav.), echoskopiją ir KT, rasta priekiniame tarpuplaučyje padidėjusi užkrūčio liauka. Diagnozuota užkrūčio liaukos hiperplazija, III–IV laipsnio kvėpavimo nepakankamumas. Įtarta timoma. Mergaitė operuota, atlikta torakotomija, pašalinta 10 × 5 × 1 cm dydžio užkrūčio liauka. Histologinio tyrimo atsakymas – užkrūčio liaukos limfoidinė hiperplazija, germinaciniai centrai. Pooperacinė eiga sklandi, ekstubuota, žaizda sugijo gerai. Į namus išvyko po 12 parų. Tikrinta po 2 metų,



**1 pav.** Krūtinės priekinė rentgenograma, užkrūčio liaukos limfoidinė hiperplazija

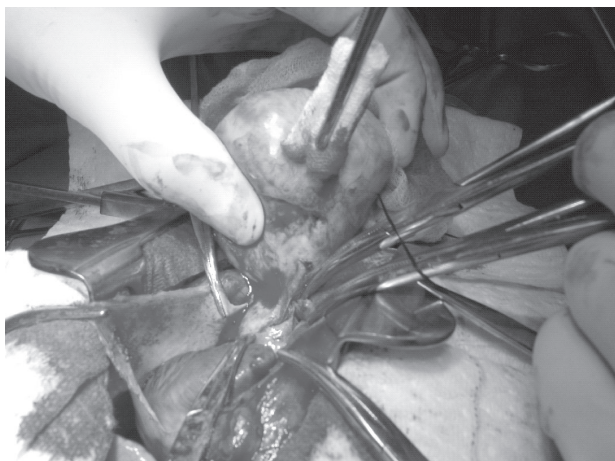


**2 pav.** Piktybinės timomos rentgenograma




**3 pav.** Piktybinė timoma. To paties ligonio šoninė rentgenograma





4 pav. Tarpuplaučio teratomos šalinimas



5 pav. Tarpuplaučio teratoma pašalinta, buvo suaugusi su aortos lanku

jaučiasi gerai, vaistų nuo miastenijos nereikia. Šį pavyzdį pateikėme todėl, kad *K. W. Ashcraft* ir *T. M. Holder* knygoje „Pediatric Surgery“ (1993) nurodoma, kad jauniausiam ligoniui, sergančiam *myasthenia gravis*, buvo 19 metų, o mūsų ligonei – 14 metų.

Kita 11 metų mergaitė 2 savaites kosėjo, karščiavo. Atlikus krūtinės rentgenogramą, diagnozuotas priekinio vidurinio tarpuplaučio navikas. Tiriant ultragarsu ir atlikus KT, rastas  $6 \times 5 \times 5$  cm dydžio homogeniškas lygiais kontūrais navikas, priglundęs prie aortos lanko ir perikardo. Įtariant teratomą mergaitė operuota. Atlikta torakotomija, mediastinotomija. Ant aortos lanko rastas 6 cm skersmens cistinis mazgas su į jį įeinančia iš aortos lanko atsišakojusia maitinančia kraujagysle. Su aorta darinys nesuaugęs. Guzas pašalintas, jame rastos cistos su pūlingu turiniu. Histologinė diagnozė – plaučio sekvestras su uždegimo požymiais.

Pateikiame ligonio, sirgusio piktybine timoma, rentgenogramas (2, 3 pav.), priekinio tarpuplaučio teratomos operacijos epizodus (4, 5 pav.).

## Diskusija

*K. Ashcraft* [3] teigia, jog esant priekinio tarpuplaučio navikams, ligonis gali skųstis skausmais už krūtinkaulio, kosuliu, dusuliu, balso prikimimu, atsikosėti krauju. Esant nepiktybiniais navikams ir displazijoms, paprastai būna kvėpavimo distresas ir dusulys dėl trachėjos kompresijos, karščiavimas. Mūsų duomenimis, kvėpavimo distreso sindromas buvo 84,4% ligonių, sirgusių nepiktybiniais navikais, ir 75% – piktybiniais navikais. Užkrūčio liaukos patologija vyravo nepiktybinių navikų

ir displazijų grupėje. Ją radome 9 vaikams, sergantiems piktybiniais navikais ir supiktybėjusiomis displazijomis. Sunki ir vidutinė *myasthenia gravis* dažniausiai buvo limfoidinės hiperplazijos atvejais (6 vaikams) ir tikrosios masyvios hiperplazijos atvejais (5 vaikams). Sunki miastenija buvo penkiems limfoidine hiperplazija sergantiems vaikams, vienam – vidutinio sunkumo.

Mes, kaip ir daugelis kitų chirurgų [1, 3, 11, 15, 23], diagnozavę priekinio tarpuplaučio navikus ir displazijas, juos operuojame, šaliname. Jei patologinis procesas apėmęs didesnę užkrūčio liaukos dalį ir izoliuotai pašalinti negalima, šaliname su visa užkrūčio liauka, nes patologiškai pakitę užkrūčio liaukos audiniai (pvz., Hasalio kūnelių degeneracija, granuliozinė timoma, brandi teratoma) ir displazijos yra embrioninės liekanos, kurios gali supiktybėti [4]. Literatūroje diskutuojama dėl vaikų užkrūčio liaukos hiperplazijos chirurginio gydymo indikacijų [21–24]. Mažiems vaikams užkrūčio liaukos hiperplazija yra dažna ir nesukelia jokių simptomų. Tik labai padidėjusi, spaudžia trachėją ir sukelia respiracinį distresą [13]. Tuomet kai kurie chirurgai [15, 21] siūlo operuoti ir šalinti užkrūčio liauką. Pavyzdžiui, *A. Waywoldt* [21] pašalino 11 mėnesių kūdikiui 550 gramų sveriančią užkrūčio liauką. Mūsų grupėje miastenijos simptomų buvo 9 vaikams, iš jų keturiems histologiškai patvirtinta tikroji masyvi užkrūčio liaukos hiperplazija. Jiems buvo lengvo ir vidutinio laipsnio miastenija, atliktos timektomijos. Timektomijos atliktos ir tiems vaikams, kuriems buvo sunki miastenija ar rastas užkrūčio liaukos navikas arba displazija. Jei nustatoma užkrūčio liaukos hiperplazija mažam vaikui, dauguma pediatrų ir chirurgų siūlo skirti

gydymą kortikosteroidais. Tuomet liauka ima mažėti. Jei liauka nemažėja ar didėja, reikia patvirtinti diagnozę histologiškai. Tuomet operuojama, atliekama biopsija. Jei neįvyksta užkrūčio liaukos involiucija ir jei yra kvėpavimo distreso simptomų, o atlikus krūtinės KT diagnozuojama padidėjusi užkrūčio liauka, vyresniems vaikams (12–17 metų) ją reikėtų pašalinti, nes tik ištyrus histologiškai galima paneigti piktybinio naviko diagnozę.

Literatūroje daug rašoma apie jaunatvinės *myasthenia gravis* chirurginio gydymo efektyvumą. Nurodoma, kad operacinis gydymas indikuojamas tada, jei liga progresuoja, nors gydoma cholinesterazės inhibitoriais [3, 22, 24]. Pažymima, jog chirurginis generalizuotos jaunatvinės miastenijos gydymas yra veiksmingas, tačiau timektomija neatliekama mažiems vaikams, jei yra įgimta miastenija ir besimptomė hiperplazija.

Radikaliai šalindamas priekinio tarpuplaučio navikus, cistas, displazijas, chirurgas operacinę pjūvį pasirenka pagal patologijos lokalizaciją, dydį, išplitimą, vaiko amžių. Saugiausiai operuojama atliekant sternotomiją, mažiems vaikams atliekame priekinę šoninę torakotomiją. Mūsų patirtis rodo, jog priekinio tarpuplaučio navikus ir displazijas reikia operuoti nedelsiant, kai tik nustatoma diagnozė, kol dar nėra patologijos komplikacijų – kvėpavimo organų kompresijos, kvėpavimo distreso, širdies ir plaučių komplikacijų, kol dar neplyšo

displaziniai dariniai ar neprasidėjo infekcija, nesupiktybėjo navikai ir displazijos.

## Išvados

1. Priekinio tarpuplaučio navikų ir displazijų pagrindiniai klinikiniai simptomai yra kvėpavimo distresas, karščiavimas ir *myasthenia gravis* sindromas.
2. *Myasthenia gravis* simptomai būdingi tikrajai užkrūčio liaukos hiperplazijai, limfoidinei hiperplazijai bei timomoms.
3. Ankstyva priekinio tarpuplaučio patologijos diagnostika svarbi vaiko sveikatos ir gyvybės prognozei, operacijos sėkmei ir radikalumui. Navikai yra labai įvairūs, todėl svarbiausia yra histologinė diagnozė.
4. Chirurginis gydymas apima židinio biopsiją, kuri dažniausiai daroma atliekant mediastinotomiją ir šalinant pataloginį židinį. Radikaliai židinytis šalinamas, sergant nepiktybiniais navikais, displazijomis, piktybiniais solidiniais navikais ir lokalizuotomis limfomomis.
5. Užkrūčio liauka šalinama esant jos navikams ir cistoms bei liaukos hiperplazijai, kuri sukelia kvėpavimo takų kompresiją ir distresą, taip pat sergant *myasthenia gravis*, kai konservatyvus gydymas neveiksmingas.

## LITERATŪRA

1. Takeda S, Miyoshi S, Akashi A, Okta M, Minami M, Okumura M, Mosoaka A, Matsuda H. Clinical spectrum of primary mediastinal tumours: a comparison of adult and pediatric populations at a single Japanese institution. *J Surg Oncol* 2003; 83 (1): 24–30.
2. Williams HJ, Alton HM. Imaging of pediatric mediastinal abnormalities. *Paediatric Respiratory Review* 2003; 4: 55–66.
3. Ashcraft KT, Holder TM. *Pediatric Surgery*. Philadelphia: WB Saunders Co, 1993; 218–227.
4. Costellote A, Wasquez E, Vera J, Piquers J, Lucaya J, Garcia-Pena P, Jimenes JA. Cervicothoracic lesion in infants and children. *Radiographics* 1999; 19: 583–600.
5. Takeda S, Miyoshi S, Minami M, Ohta M, Masaoka A, Matsuda H. Clinical spectrum of mediastinal cysts. *Chest* 2003; 124 (1): 4–6.
6. Rosai J. *Ackerman's surgical pathology*. 8th ed. St. Louis: CV Mosby 1996; p. 436.
7. Schneider DT, Calaminus G, Teske C, Schmidt P, Hoca SRJ, Harms D, Gobel U. Epidemiologic analysis of 1442

children and adolescents registre in the German germ cell tumour protocols. *Pediatr Blood Canser* 2004; 42 (2): 169–175.

8. Temes R, Chavez T, Mapel D, Ketali L. Primary mediastinal malignancies: findings in 219 patients. *West J Med* 1999; 170(3): 161–166.

9. Gorczyca W, Tugulea S, Liu Z, Li X, Wong JYL, Weisberger J. Flow Cytometry in the diagnosis of mediastinal tumours with emphasis of differentiating thymocytes from precursor T-lymphoblastic lymphoma / leukemia. *Leukemia and Lymphoma* 2004; 45(3): 529–538.

10. Hendrickson M, Azarow K, Ein S, Shandling B, Thorner P, Daneman A. Congenital thymic cysts in children—mostly misdiagnosed. *J Pediatr Surg* 1998; 33(6): 821–825.

11. Kondo K, Monden Y. Therapy for thymic epithelial tumours: a clinical study of 1320 patients from Japan. *Ann Thorac Surg* 2003; 76(3): 878–884.

12. Shin HJ, Katz RL. Thymic neoplasia as represented by fine needle aspiration biopsy of anterior mediastinal masses. A practical approach to the differential diagnosis. *Acta Cytol* 1998; 42(4): 855–864.

13. Joshua BZ, Raveh E, Seute M, Schwarz M, Tobar A, Feinmesser R. Familial thymic cyst. *Int J Pediatr Otorhinolaryngol* 2004; 68(5): 573–579.
14. Yim APC, Kay RLC, Ho JKS. Video-assisted thoracoscopic thymectomy for myasthenia gravis. *Chest* 1995; 108: 1440–1443.
15. Pedroza Melendez A, Larenas-Linnemann D. Thymus hyperplasia, differential diagnosis in the wheezing infant. *Allergol Immunopathol Madr* 1997; 25(2): 59–62.
16. Kornstein MJ. Thymoma classification: my opinion. *Am J Clin Pathol* 1999; 112: 304–307.
17. Moran CA, Suster S. On the histological heterogeneity of thymic epithelial neoplasms: impact of sampling in subtyping and classification of thymomas. *Am J Clin Pathol* 2000; 114(5): 760–766.
18. Rosai J, Sobin LH. *Histological typing of tumours of the thymus*. Berlin Heidelberg New York: Springer-Verlag, 1999, p. 5–23.
19. Suster S, Moran CA. Thymoma, atypical thymoma and thymic carcinoma: a novel conceptual approach to the classification of thymic epithelial neoplasms. *Am J Clin Pathol* 1999; 111: 826–833.
20. Shimosato Y, Mukai K. Tumours of the mediastinum. In: Rosai J, Sobin LH. *Atlas of Tumors Pathology*. 3rd series, fascicle 21. Washington, DC: Armed Forces Institute of Pathology 1997; p. 35, 183, 249.
21. Woywodt A, Verhaart S, Kiss A. Massive true thymic hyperplasia. *Eur J Pediatr Surg* 1999; 9: 331–333.
22. Liu W, Liu G, Fan Z, Gai X. Myasthenia gravis in pediatric and elderly patients. *Chin Med J* 2003; 116(10): 1578–1581.
23. Campbell JR, Bisio JH, Harrison MW, Campbell TJ. Surgical treatment of myasthenia gravis in childhood. *J Pediatr Surg* 1983; 18: 857–861.
24. Bulkey GB, Bass KN, Stephenson GR, Diener-West M, George G, Reilly P, Baker RA, Drachman DB. Extended cervico-mediastinal thymectomy in the integrated management of myasthenia gravis. *Ann of Surgery* 1997; 226(3): 324–334.
25. Skelly CL, Jackson CC, Wu Y, Hill CB, Chwals WJ, Liu DC. Thoracoscopic thymectomy in children with myasthenia gravis. *Am Surg* 2003; 69 (12): 1087–1089.
26. El-Medany Y, Hajjar N, Essa M, Al-Kattan K, Hariri Z, Ashour M. Predictors of outcome for myasthenia gravis after thymectomy. *Asian Cardiovasc Thorac Ann* 2003; (4): 323–327.