

Savaiminė vėlai diagnozuota stemplės krūtininės dalies perforacija: klinikinis atvejis

Spontaneous esophageal perforation: case report

Arūnas Žilinskas, Vyantas Gruslys, Vytautas Jovaišas, Ričardas Janilionis

*Vilniaus universitetinės ligoninės Santariškių klinikų Centro filialo Krūtinės chirurgijos skyrius,
Žygimantų g. 3, Vilnius
El. paštas: azilinskas@rygveda.lt*

*University Hospital, Department of General Thoracic Surgery, Žygimantų str. 3, Vilnius, Lithuania
E-mail: azilinskas@rygveda.lt*

Stemplės perforacijos gydymas yra sudėtingas ir diskusinis, nes tokių ligonių yra mažai, jų būklė dažniausiai būna sunki, liga vėlai diagnozuota. Šiame darbe pabandėme panagrinėti 29 metų vyro, operuoto praėjus 14 dienų po savaiminio stemplės plyšimo, ligos eigą.

Pagrindiniai žodžiai: stemplės perforacija

The treatment of esophageal perforation is difficult and controversial because of small amount of cases. Usually patients condition is bad and proper diagnosis is delayed. We present our experience with 29 year old male, who was operated 14 days after spontaneous esophageal perforation, case.

Key words: esophageal perforation

Įvadas

Dažniausiai stemplės perforacija įvyksta endoskopu tiriant stemplę ir skrandį. Įvairių autorių duomenimis, tai sudaro 55–75% visų diagnozuojamų stemplės perforacijų [1–3, 5]. Nurodoma 4% perforacijų plečiant stemplę hidrauliniiais ar pneumatiniiais plėtikliais dėl achalazijos, 0,5% – bužuojant stemplę Savary bužais dėl striktūros

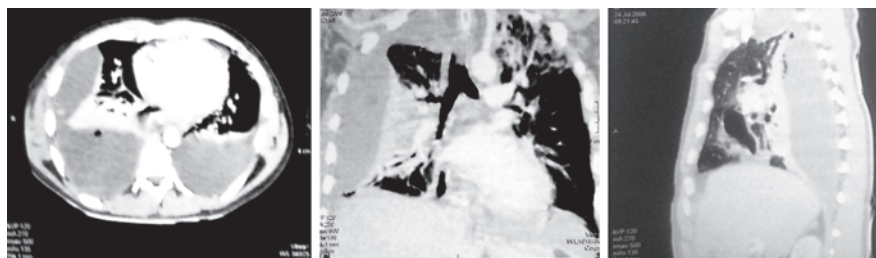
[7]. Aprašyta perforacijos atvejų dėl stemplės sienelės nekrozės po skleroterapijos dėl kraujavimo iš varikozinių stemplės venų [14]. Stemplės perforacijos priežastis taip pat gali būti svetimkūnis, buka krūtinės trauma, šauta ar durta krūtinės žaizda, išgertos korozinės medžiagos, prakiuręs trakcinis stemplės divertikulas, ilgai laikomas nazogastrinis zondas, perforacija gali įvykti net intubuojant trachėją [8, 12, 13, 15, 25, 26]. Žinomas ir savaiminis

stemplės plyšimas, pirmą kartą aprašytas olandų gydytojo *Hermann Boerhaave* 1724 m. [26]. Tai savaiminis stemplės sienelės plyšimas po vėmimo. Ši būklė susidaro tuomet, kai vemiant turinys iš skrandžio patenka į stemplę, o viršutinės stemplės dalies raumenys (*m. constrictor pharyngis inferior* ir *m. cricopharyngeus*) spazmuoja ir visiškai uždaro spindį. Dažniausiai plyšta kairioji stemplės sienos pusė apatiniame trečdalyje, tuoj pat virš diafragmos. Būdinga staigi pradžia, stiprus skausmas krūtinėje, podinė kaklo emfizema, šokas [11]. Rentgenologiškai matomas išsiplėtęs tarpuplautis, tarpuplaučio emfizema, plintanti į kaklą. Pleuros ertmėje (90% kairėje) skystis ir oras gali atsirasti iš karto ar po 12–24 valandų [1–4]. Yra pasiūlyta daug įvairių stemplės perforacijos gydymo būdų – tiek chirurginių, tiek konservatyvių. Aprašomi pavieniai konservatyvaus savaiminės stemplės perforacijos gydymo atvejai, jų nedaug, rezultatai dažniausiai blogi [6]. Siūlomų operacijų apimtis taip pat skiriasi – nuo pleuros ertmės ir tarpuplaučio drenavimo be torakotomijos iki stemplės šalinimo [9, 10, 16, 17, 26]. Kuo anksčiau diagnozuojama ir operuojama, tuo geresni rezultatai. Optimalūs rezultatai gaunami užsiuvus stemplės skylę per pirmas 24 valandas [26]. Deja, teisinga diagnozė dažniausiai nustatoma pavėluotai (ypač jei perforacija savaiminė) [18].

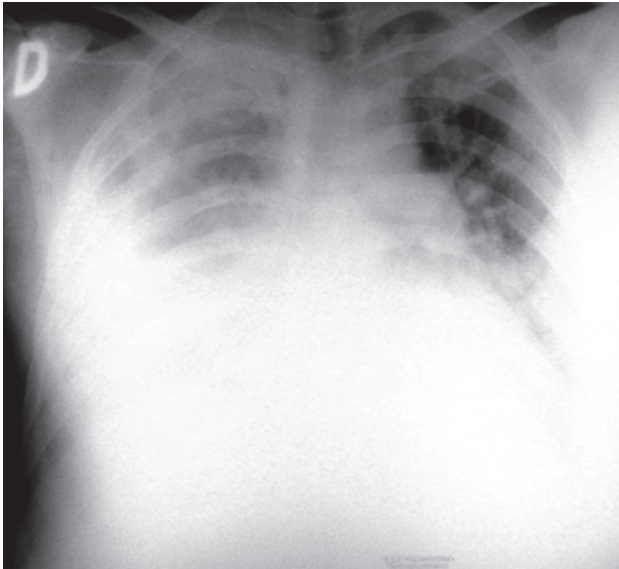
Klinikinis atvejis

Ligonis M. B., 29 metų vyras, susirgo 2006 m. liepos 12 d. Ištiko kolapsas, sutriko sąmonė. Tą pačią dieną paguldytas į toksikologijos skyriaus reanimacijos poskyrį įtarus apsinuodijimą alkoholiu ar jo surogatais. Iš anamnezės žinoma, kad iki patekdamas į ligoninę ligonis vėmė. Tiriant sonoskopu rasta daug skysčio pilve, padarius FEGDS rasta prakiurusi kraujuojanti dvylikapirštės žarnos opa. Liepos 12-ąją operuotas, padaryta laparotomi-

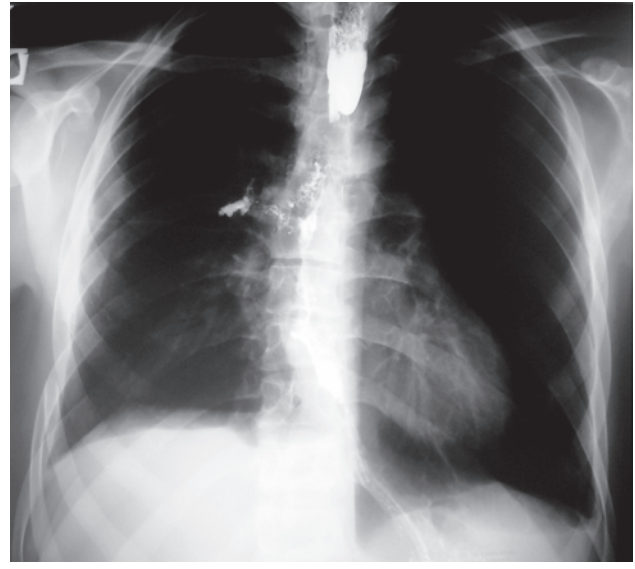
ja, opa užsiūta, pilvo ertmė išplauta. Iki 2006 m. liepos 21 d. dirbtinai ventiliuotas, nes kvėpavimas buvo nepakankamas. Aiškinantis kvėpavimo nepakankamumo priežastį padaryta krūtinės ląstos KT, kurioje matyti, kad yra turinio abiejose pleuros ertmėse (1 pav.). Kairė pleuros ertmė drenuota, gauta apie 1,0 litro hemoraginio fibrininio skysčio, dešinė ertmė punktuota, turinio negauta. Būklei blogėjant, 2006 m. liepos 25 d. perkeltas į mūsų ligoninės Reanimacijos skyrių. Atvykus būklė sunki. Ištyrus rentgenologiškai matyti turinio sankaupos abiejose pleuros ertmėse (2 pav.), nuspręsta ligonį operuoti. Paruoštas operacijai ir 2006 m. liepos 26 d. operuotas. Padaryta dešinė vidurinė torakotomija, pleuros ertmėje rasta 1,5 litro pūlių ir stemplės turinio, plautis sukritęs, jį dengia 3 mm storio organizuotų fibrino apnašų luoba. Dešinėje šoninėje stemplės sienelėje apie 7 cm ilgio defektas, prasidedantis ties plaučio raiščiu (*lig. pulmonale*) ir besitęsiantis aukštyn apie 7 cm. Stemplės sienelė trapi, infiltruota. Plautis buvo dekortikuotas, stemplės defektas padengtas nuo plaučio nuluptų fibrino apnašų lopu (3 pav.). Šalia jo paliktas dviejų spindžių drenas plovimui ir aktyviai turinio aspiracijai iš tarpuplaučio, pleuros ertmė gausiai išplauta antiseptiniais tirpalais, drenuota dviem drenais ir užsiūta aklina. Reanimacijos skyriuje paskirtas intensyvus konservatyvus gydymas, tuoj pat pradėtas tarpuplaučio plovimas (100–150 ml fiziologinio tirpalo per valandą) ir aktyvi turinio aspiracija 50 ml vandens stulpelio slėgiu. Stabilizavus būklę, 2006 m. 28-ąją atlikta relaparotomija. Skrandžio turinio dekompresijai padaryta gastrostoma, maitinimui – jejunostoma. Gydomo ligonio būklė pamažu gerėjo, temperatūra tapo normali, pooperaciniai pjūviai sugijo pirminiu būdu. Iš pradžių maitintas pro jejunostomą, vėliau pradėtas maitinti ir pro gastrostomą. Tiriant rentgenologiškai matyti, kad išgerta kontrastinė medžiaga (bario sulfatas) patenka į ribotą ert-



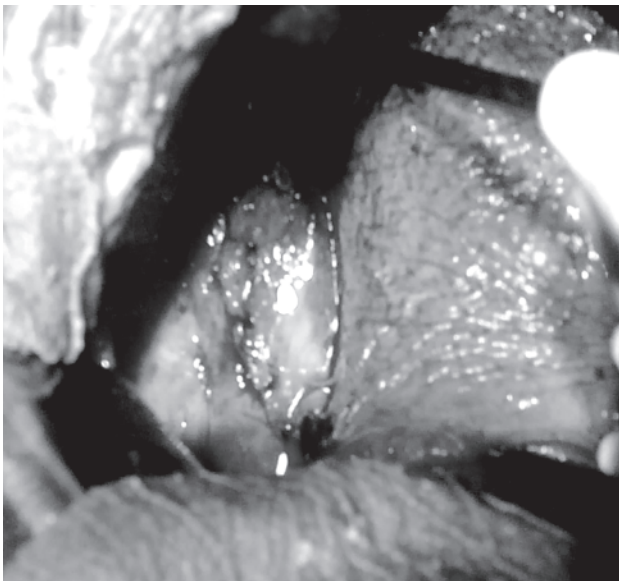
1 pav. Krūtinės ląstos KT, matomas turinys abiejose pleuros ertmėse



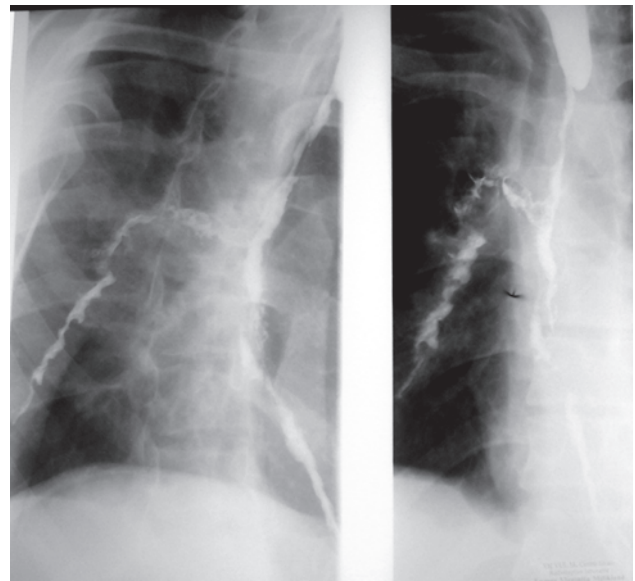
2 pav. Krūtinės ląstos rentgenograma atvykus į mūsų ligoninės reanimacijos skyrių



4 pav. Pooperacinė stemplės rentgenograma, kontrastinė medžiaga išteka už stemplės ribų



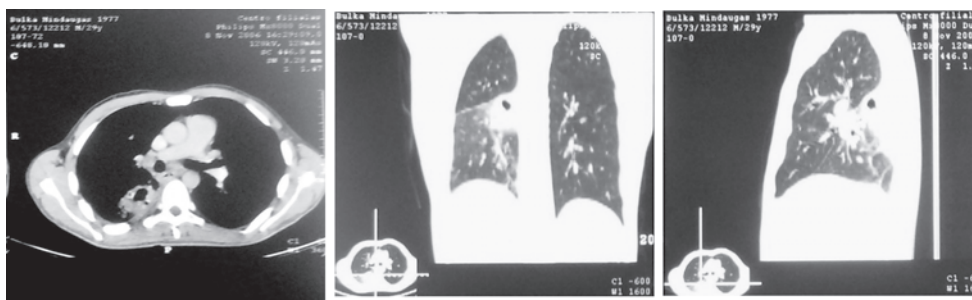
3 pav. Stemplės sienos defektas, padengtas nuo plaučio nulupto organizuoto fibrino lopu



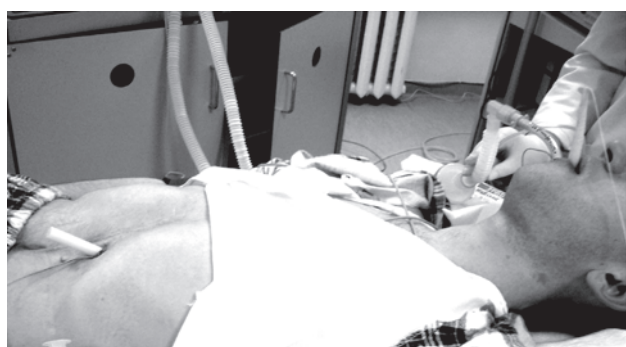5 pav. Fistulograma, padaryta per buvusio dreno kanalą

mę, esančią šalia stemplės (4 pav.). Pleuros ertmė užakusi. Taip pat konstatuota apatinių dviejų stemplės trečdalių striktūra. Leista valgyti. Išrašytas rugsėjo 28-ąją. Po 4 dienų (spalio 2 d.) atvyko dėl buvusio dreno vietoje atsiradusio pūlinio. Padaryta incizija, vėliau fistulograma,

kurioje matyti, kad pro dreno kanalą suleista kontrastinė medžiaga patenka į stemplės spindį (5 pav.). Gydant konservatyviai, fistulė užsivėrė, tačiau atsirado visiška disfagija, negalėjo nuryti net seilių. Spalio 23-ąją ir 25-ąją padarytos dvi rentgenoendoskopinės procedūros, reka-



6 pav. Krūtinės ląstos kompiuterinė tomograma prieš antrą operaciją



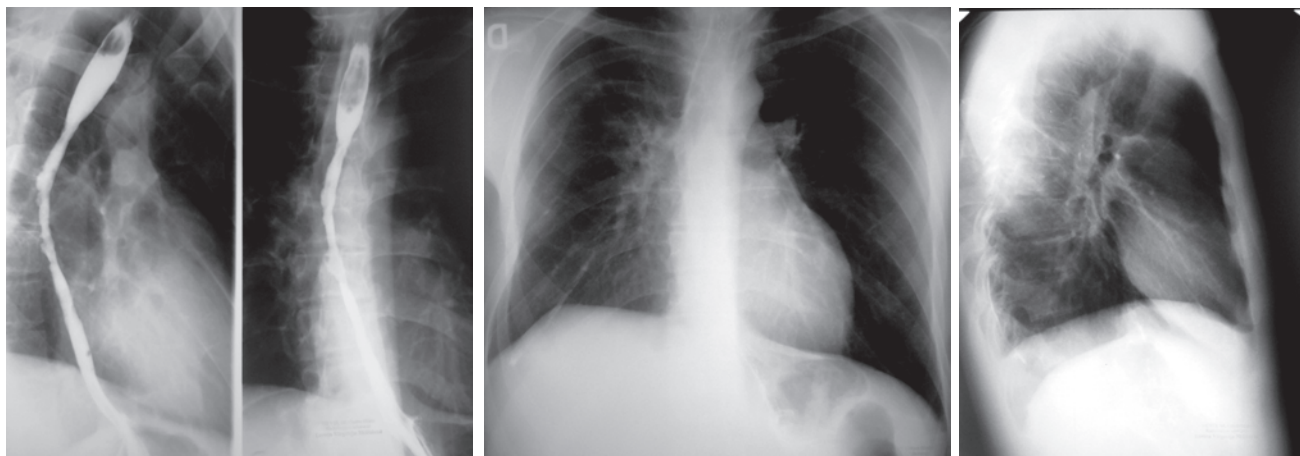
7 pav. Retrogradinis stemplės bužavimas

nalizuota ir hidraulinio plėtikliu (W. Rush AG, Kemen, Germany) iki 12,5 mm išplėsta stemplė. Fistulės anga sugijo, stemplė rentgenologiškai sandari, praeinama gerai. Leista valgyti, išrašytas spalio 30-ąją. Po 6 parų (lapkričio 6 d.) atvyko dėl karščiavimo. Pro buvusio dreno kanalą pasirodo stemplės turinys. Tiriant radiologiškai rastas stemplės sienelės defektas ir šalia jo esanti turinio sankaupa (6 pav.). Paruoštas operacijai ir lapkričio 10-ąją operuotas. Rezekuoti 7 ir 8 šonkauliai, mobilizuota apatinė dešinio plaučio skiltis, atverta šalia stemplės buvusi stemplės turinio pilna ertmė. Ji išplauta, šalia stemplės defekto paliktas dviejų spindžių drenas ertmei plauti ir turiniui siurbti. Tęstas plovimas, operacinis pjūvis sugijo, stemplės defektas užsivėrė, drenas pašalintas. Tiriant rentgenologiškai liko apatinių stemplės 2/3 striktūra ir nedidelis pseudodivertikulas, pleuros ertmė užako. Išrašytas į namus 2007 m. sausio 9 d. Po 3 savaičių atvyko, negalėdamas nuryti seilių. Rentgenologiškai diagnozuota apatinių stemplės 2/3 striktūra, dešinės užpakalinės sienelės pseudodivertikulas. Nutarta rekanalizuoti ir

retrogradiškai pro gastrostomą bužuoti stemplę. Stemplė rekanalizuota, vėliau retrogradiškai bužuota 19–35 numerių bužais (7 pav.). Komplikacijų nebuvo. Kovo 23-ąją atlikta rentgenograma – stemplė kontrastine medžiaga prateka laisvai, spindis 0,5–1,0 cm, stemplė sandari. Pleuros ertmėse turinio sancaupų nėra, tarpškiltiniame tarpe buvusi turinio sankaupa išnyko (8 pav.). Valgo pro burną. Priaugo svorio. Gastrostoma palikta, nes kol kas neaišku, ar siaurės stemplė. Išrašytas 2007 m. kovo 26 dieną.

Diskusija

Literatūroje aprašyta daugybė stemplės perforacijos gydymo metodų. Operuojant paprastai siekiama „izoliuoti“ nesandarią stemplės vietą, sanuoti pleuros ertmę, užtikrinti ligonio maitinimą. Pleuros ertmės drenavimas (paprastas ar su šonkaulio rezekcija) siūlomas senyvo amžiaus, turintiems daug gretutinių ligų žmonėms, kartu nurodoma, kad apie 50% taip gydomų ligonių miršta [10, 16, 24]. Turbūt teisingesnė nuomonė, kad jei tik įmanoma, reikia ligonių operuoti, daryti torakotomiją, išplauti pleuros ertmę ir pabandyti izoliuoti stemplės sienos defektą. Jei perforacija diagnozuota paėjus ne daugiau kaip 24 valandoms, problemų pasirenkant operacijos taktiką nekyla, defektas užsivėrė. Dažniau, ypač jei perforacija savaiminė ir diagnozuota pavėluotai (mūsų atveju ligonis operuotas praėjus 14 parų po perforacijos), stemplės sienelė aplink defektą dėl uždegimo esti pakitusi ir patikimai užsiūti stemplės neįmanoma. Siūloma siūlę dengti vietinių audinių – perikardo, diafragmos, tarpšonkaulinių raumenų, skrandžio sienelės lopu [21, 23]. Kiti autoriai rekomenduoja apsukti stemplę pasieninės pleuros lopu ir jį prisiūti prie skylės kraštų, o jo kraštus – prie sveikos stemplės sienelės [19, 20]. Kartu reikėtų dekortikuoti plautį, padaryti gastrosto-



8 pav. Krūtinės ląstos ir stemplės rentgenogramos baigus gydymą

mą skrandžio turinio dekompresijai ir jejunostomą maitinimui. Šalinti stemplę siūloma, jei kartu su perforacija randama nudegiminė ar refluksinė striktūra ar stemplės vėžys praėjus nedaug laiko po perforacijos. Jeigu liga užleista, šis metodas netinka [17]. Diagnozavus stemplės perforaciją po kelių dienų stemplės skylės dažniausiai užsiūti neįmanoma. Tada tinka mūsų naudotas metodas, kuriuo galima saugiai izoliuoti stemplės sienelės defektą, sanuoti pleuros ertmę ir tarpuplautį: pleuros ertmės ir tarpuplaučio drenavimas ir nuolatinis plovimas, aktyvi pleuros ertmės ir stemplės turinio (pūlių, seilių, skrandžio sulčių, laštinamo antiseptikų tirpalo) aspiracija [22]. Paprastai stemplė

gyja ilgai, ligonis badauja, todėl svarbu jį tinkamai maitinti. Manome, kad geriausia tokį ligonį maitinti pro jejunostomą.

Išvados

Adekvatus sepsio gydymas, pleuros ertmės ir tarpuplaučio drenavimas, nuolatinis plovimas, aktyvi pleuros ertmės ir stemplės turinio (pūlių, seilių, skrandžio sulčių, laštinamo antiseptikų tirpalo) aspiracija, anksti pradėtas enterinis maitinimas leidžia tikėtis gero rezultato gydant pavėluotai diagnozuotą stemplės perforaciją.

LITERATŪRA

1. Dodds WJ. Radiology. In: Alimentary Tract Radiology. Vol. 1. 4th edition. Eds. Marguls AR, Burhenne HJ. St. Louis: C. V. Mosby Co. 1989; p. 455.
2. Brandt WE. Gastrointestinal Tract. In: Webb WR, Brandt WE, Helms CA. Fundamentals of Body CT. 2nd edition. Philadelphia: W. B. Saunders Co., 1998; p. 275.
3. Levine MS. Miscellaneous Abnormalities. In: Textbook of Gastrointestinal Radiology. Vol. 1. Eds. Gore RM, Levine MS, Laufer I. Philadelphia: W. B. Saunders, Co. 1994; p. 515.
4. Lomoschitz FM, Linnau KF, Mann FA. Pneumomediastinum without pneumothorax caused by esophageal rupture. AJR 2001; 177: 1416.
5. Adamek H. Management of esophageal perforations after therapeutic upper gastrointestinal endoscopy. Scand J Gastroenterol 1997; 32(5): 411–4.
6. Altorjay A, Kiss J, Voros A. Nonoperative management of esophageal perforations. Is it Justified? Ann Surg 1997 Apr; 225(4): 415–21.
7. Borotto E. Risk factors of oesophageal perforation during pneumatic dilatation for achalasia. Gut 1996; 39(1): 9–12.
8. Cordero JQ. Distal esophageal rupture after external blunt trauma: report of two cases. J Trauma 1997; 42(2): 321–2.
9. Sabanathan S. Surgical management of intrathoracic oesophageal rupture. Br J Surg 1994; 81(6): 863–5.
10. Troum S. Surviving Boerhaaves syndrome without thoracotomy. Chest 1994; 106(1): 297–9.
11. Uehara DT, Dymowski JJ, Schwartz J, Turnbull TL. Chest pain, shock, and pneumomediastinum in a previously healthy 56-year-old man. Ann Emerg Med 1987 Mar; 16(3): 359–64.

12. Kamiyoshihara M, Kakinuma S, Kusaba T, Kawashima O, Kasahara M, Koyama T, Yoshida T, Morishita Y. Occult Boerhaaves syndrome without vomiting prior to presentation. Report of a case. *J Cardiovasc Surg (Torino)* 1998 Dec; 39(6): 863–5.
13. Bjerke HS. Boerhaaves syndrome and barogenic injuries of the esophagus. *Chest Surg Clin N Am* 1994 Nov; 4(4): 819–25.
14. Sonderlung C, Wiechel KL. Oesophageal perforation after sclerotherapy for variceal haemorrhage. *Acta Chir Scand* 1983; 149: 491–5.
15. Oparah SS, Mandal AK. Operative management of penetrating wound of the chest in civilian practice: review of indications in 125 consecutive patients. *J Thoracic Cardiovasc Surg* 1979; 77–8.
16. Cameron JL, et al. Selective nonoperative management of contained intrathoracic esophageal disruptions. *Ann Thoracic Surg* 1979; 27: 404–8.
17. Hendren WH, Henderson BM. Immediate esophagectomy for instrumental perforation of the thoracic esophagus. *Ann Surg* 1968; 168: 906–1003.
18. Henderson JA, Peloquin AJ. Boerhaave revisited: spontaneous esophageal perforation as a diagnostic masquerader. *Am J Med* 1989 May; 86(5): 559–67.
19. Gouge TH, Depan HJ, Spencer FC. Experience with Grillo pleural wrap procedure in 18 patients with perforation of the thoracic esophagus. *Ann Surg* 1989; 209: 612–17.
20. Grillo HC, Wilkins EW, Michel LA, Malt RA. Esophageal perforation. The syndrome and its management. In: De Meester TR, Skinner DB, eds. *Esophageal disorders. Pathophysiology and therapy*. New York: Raven Press 1985; p. 493–9.
21. Jara FM. Diaphragmatic pedicle flap for treatment of Boerhaaves syndrome. *J Thoracic Cardiovasc Surg* 1979; 78: 931–3.
22. Asensio JA, Berne J, Demetriades D, Murray J, Gómez H, Falabella A et al: Penetrating esophageal injuries: time interval of safety for preoperative evaluation – how long is safe? *The Journal of Trauma: Injury, Infection and Critical Care* 1997; 43 (2): 319–24.
23. Richardson JD, Tobin GR. Closure of esophageal defects with muscle flaps. *Arch Surg* 1994; 129: 541–8.
24. Meranze SG, LeVeen RF, Burke DR, Cope C, McLean GK. Transesophageal drainage of mediastinal abscesses. *Radiology* 1987; 165 (2): 395–8.
25. Dore G. Mediastinal tuberculosis with oesophageal perforation. *Annu Conf Australas Soc HIV Med* 1993 Oct 28–30; 5: 32.
26. Stephen B. Vogel, MD, W Robert Rout, MD, Tomas D. Martin, MD, and Patricia L. Abbitt, MD. Esophageal Perforation in Adults. Aggressive, Conservative Treatment Lowers Morbidity and Mortality. *Ann Surg* 2005 June; 241(6): 1016–23.