

# Kairiosios širdies hipoplazijos sindromo pirmo chirurginio gydymo etapo pradinė patirtis

## Initial experience in first-stage surgical treatment of hypoplastic left heart syndrome

Virgilijus Tarutis<sup>1</sup>, Virgilijus Lebetkevičius<sup>1</sup>, Kęstutis Versockas<sup>2</sup>, Asta Bliūdžiūtė<sup>2</sup>, Žydrė Jurgelienė<sup>2</sup>, Solveiga Umbrasaitė<sup>2</sup>, Rita Sudikienė<sup>3</sup>, Daina Liekienė<sup>1</sup>, Kęstutis Lankutis<sup>3</sup>, Vidmantas Jonas Žilinskas<sup>1</sup>, Vytautas Sirvydis<sup>1</sup>

<sup>1</sup> Vilniaus universiteto Širdies chirurgijos centras, Santariškių g. 2, LT-08661 Vilnius

<sup>2</sup> Vilniaus universiteto ligoninės Santariškių klinikų Anesteziologijos, intensyviosios terapijos ir skausmo gydymo centras

<sup>3</sup> Vilniaus universiteto ligoninės Santariškių klinikų Širdies chirurgijos centras, Santariškių g. 2, LT-08661 Vilnius

El. paštas: virgilijus.tarutis@santa.lt

<sup>1</sup> Vilnius University, Cardiac Surgery Centre, Santariškių str. 2, LT-08661 Vilnius, Lithuania

<sup>2</sup> Vilnius University Hospital „Santariškių klinikos“, Anesthesiology, Intensive Care and Pain Management Center

<sup>3</sup> Vilnius University Hospital „Santariškių klinikos“, Cardiac Surgery Centre Santariškių str. 2, LT-08661 Vilnius, Lithuania

E-mail: virgilijus.tarutis@santa.lt

---

### Ižanga / tikslas

Kairiosios širdies hipoplazijos sindromas (KŠHS) yra viena sunkiausių įgimtų širdies ydų. KŠHS turi 1 iš 4000–6000 naujagimių. Negydant mirštamumas pirmaisiais gyvenimo metais būna didesnis kaip 90%. Apžvelgiame pradinę KŠHS chirurginio gydymo patirtį.

### Ligoniai ir metodai

Nuo 2005 m. iki dabar operuoti 9 naujagimiai, turintys KŠHS. 6 pacientai operuoti stabilizavus jų būklę, 3 operuoti nestabilios būklės esant kraujotakos nepakankamumui. 4 pacientams atlikta klasikinė Norwoodo operacija su modifikuota Blalocko ir Taussig jungtimi, likusiems 5 atlikta Norwoodo operacijos Sano modifikacija.

### Rezultatai

Pirmas Norwoodo korekcijų etapas buvo sėkmingas 5 (55,6%) naujagimiams: 3 buvo padaryta modifikuota B-T jungtis, 2 – Sano jungtis.

### Išvada

KŠHS chirurginis gydymas mūsų centre kol kas yra vadinamosios mokymosi kreivės laikotarpio. Norwoodo I etapo korekcijos rezultatai turėtų gerėti padidėjus operacijų skaičiui ir griežčiau atrenkant pacientus, atsižvelgiant į rizikos veiksnius.

**Pagrindiniai žodžiai:** kairiosios širdies hipoplazijos sindromas, Norwoodo operacija

## Background / objective

Hypoplastic left heart syndrome (HLHS) is one of the most complex congenital heart defects. The incidence of HLHS is 1 in 4000 to 6000 live births. The mortality rate exceeds 90% without treatment in the first year of life. We review the initial experience in the surgical treatment of HLHS at our Centre.

## Patients and methods

There were 9 children operated on for HLHS from the year 2005 till now. Six of them went to operation in hemodynamically stable condition and three had a substantial insufficiency of systemic circulation. Four underwent Norwood I procedure with modified Blalock–Taussig shunt and five had Sano modification.

## Results

The first-stage Norwood procedure was successful in five (55.6%) cases – three with B-T shunt and 2 with Sano.

## Conclusion

Surgical treatment of HLHS remains in the learning curve period at our institution. We expect the rise of survival rate with the increase of case load and a more selective approach considering the risk factors.

**Key words:** hypoplastic left heart syndrome, Norwood procedure

## Ižanga

Kairiosios širdies hipoplazijos sindromas (KŠHS) yra viena sunkiausių įgimtų širdies ydų. KŠHS turi 1 iš 4000–6000 naujagimių [6]. Negydant mirštamumas pirmaisiais gyvenimo metais būna didesnis kaip 90% [6]. KŠHS yra širdies anomalijų kompleksas, kurį sudaro kairiosios širdies struktūrų (burinio ir aortos vožtuvų, kairiojo skilvelio, kylančiosios aortos) hipoplazijos, stenozės arba atreziijos derinys. KŠHS gydyti chirurginiu būdu pradėta praeito amžiaus aštuntajame dešimtmetyje. Buvo taikomi du metodai: Bailey išstobulintas širdies persodinimas naujagimiams ir kūdikiams [2] arba Norwoodo sukurtos kelių etapų operacijos, paliatyviai modifikuojančios kraujotaką [8]. Naujagimių širdies persodinimą smarkiai riboja donorų trūkumas, todėl vyraujanti KŠHS chirurginio gydymo metodika tapo Norwoodo operacijos. Esminiai Norwoodo I etapo operacijos uždaviniai yra trys:

- sukurti stabilią sisteminę kraujotaką padarant dešiniojo skilvelio ir aortos jungtį;
- apriboti plautinę kraujotaką, kad neprogresuotų plaučių kraujagyslių pasipriešinimas;
- padaryti gerą nerestrikcinę tarp prieširdinę jungtį.

II ir III Norwoodo operacijos etapai atliekami 6–8 mėnesių ir 2–4 metų amžiuje suformuojant fontano tipo vieno skilvelio kraujotaką.

Apžvelgiame pradinę KŠHS chirurginio gydymo patirtį mūsų centre.

## Ligoniai ir metodai

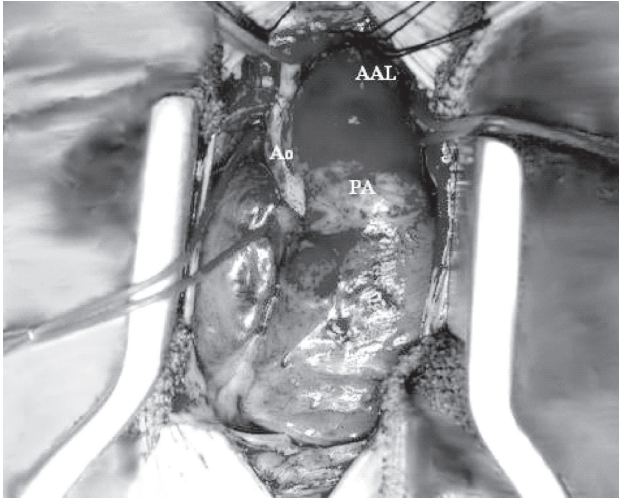
Nuo 2005 metų iki dabar operuoti 9 naujagimiai, turintys KŠHS. 5 pacientai perkelti į mūsų reanimacijos ir

intensyviosios terapijos skyrių pirmą gyvenimo parą, 3 – antrą ir 1 – trečią. 6 (66,7%) pacientai operuoti stabilizavus jų būklę, t. y. jų sisteminė ir plautinė kraujotakos buvo subalansuotos, jie nebeturėjo acidozės požymių, jų diurezė buvo gera. 3 (33,3%) pacientai operuoti nestabilios būklės kraujotakos nepakankamumo fone. Naujagimių svorio vidurkis buvo 3240 gramų (nuo 2700 iki 4400). 2 (22,2%) turėjo restriktinį prieširdžių pertvaros defektą (PPD). Kylančioji aorta siauresnė nei 3 mm buvo 3 (33,3%) pacientams. Naujagimiai operuoti 4–10 gyvenimo parą. 4 pacientams atlikta klasikinė Norwoodo operacija su modifikuota Blalocko ir Taussigo jungtimi (B-T), likusiems 5 atlikta Norwoodo operacijos Sano modifikacija.

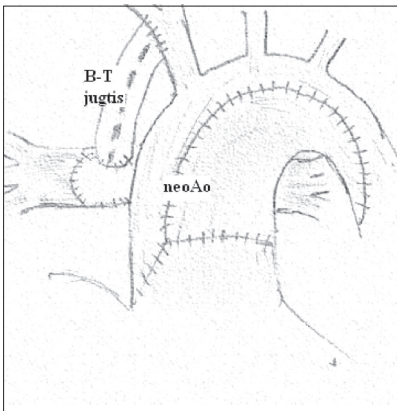
## Operacijų metodika

Atvėrę perikardą, apvesdavome ir užspausdavome dešiniąją plaučių arterijos šaką. Dažniausiai tai padėdavo stabilizuoti hemodinamiką ir sisteminę kraujotaką iki dirbtinės kraujo apytakos (DKA) etapo (1 pav.)

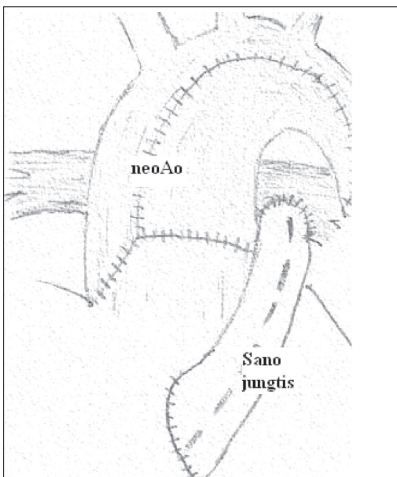
Operacijos Sano metodika buvo atliekamos pacientui esant didelės hipotermijos būklės, neoortos rekonstrukcijos etape sustabdžius (60–86 min.) DKA. Operacijos su modifikuota B-T jungtimi atliktos antegradinės galvos smegenų perfuzijos metodika, labai trumpai (2 min.) sustabdžius DKA. Plaučių arterija buvo nupjaunama skersai ties bifurkacija, perkirpus ir užsiuvus atvirą arterinį lataką. Plaučių arterijos bifurkaciją išplatindavome perikardo lopu. Aortą atverdavome išilgai nuo kylančios iki Botalo įtekėjimo vietos. Botalo audinius kruopščiai pašalindavome. Aortą išplatindavom jaučio perikardo lopu, kurį sujungdavome su plaučių arterijos kamieniu. PPD



**1 pav.** KŠHS. Hipoplastiška kylanti aorta. Plati plaučių arterija, platus Botalo latakas, kurio taša yra nusileidžianti aorta. Apvestos plaučių arterijos šakos



**2 pav.** Norwoodo korekcijos I etapo su B-T jungtimi schema. Iš plaučių arterijos kamieno, hipoplastiškos aortos ir lopo suformuota neoaorta. Plaučių kraujotaka apribota modifikuota 3,5–4 mm skersmens Blalocko ir Taussigo jungtimi



**3 pav.** Norwoodo korekcijos I etapo su Sano jungtimi schema. Plaučių kraujotaka apribota 5–6 mm skersmens jungtimi tarp dešiniojo skilvelio ir plaučių arterijos šakų

padidindavome iškirpdami membraninę prieširdžių pertvaros dalį. Sano jungčiai tarp dešiniojo skilvelio ir plaučių arterijos bifurkacijos įsiūdavome 5–6 mm skersmens Goretxo kraujagyslių protezą. Modifikuotai B-T jungčiai naudojome 3,5–4 mm skersmens Goretxo kraujagyslių protezą (2, 3 pav.).

## Rezultatai

Pirmasis Norwoodo korekcijų etapas buvo sėkmingas 5 (55,6%) naujagimiams: 3 su modifikuota B-T jungtimi, 2 su Sano jungtimi. Pacientams su B-T jungtimi ūmiuoju pooperaciniu laikotarpiu dažniausiai reikėjo riboti didesnę plautinę kraujotaką keičiant dirbtinės plaučių ventiliacijos parametrus. Krūtinės ląstą užsiūdavome antrą–trečią parą po operacijos. Pooperacinio gydymo vaikų reanimacijos ir intensyvios terapijos skyriuje trukmės vidurkis buvo 14,8 dienos (nuo 10 iki 25).

## Diskusija

Hospitalinis mirštamumas dėl KŠHS I etapo Norwoodo korekcijos yra didelis ir svyruoja tarp 20% ir 50% [1, 3, 4]. Klinikose, kur atliekama daug šių korekcijų, mirštamumas pastaraisiais metais siekia 10% [11, 10]. Pagrindiniai rizikos veiksniai yra mažesnis nei 2,5 kg naujagimio svoris ir neišnešiotumas, siaura kylančioji aorta (< 3 mm), restrikcinis PPD, dešiniojo skilvelio disfunkcija ir triburio vožtuvo nesandarumas, sunki priešoperacinė naujagimio būklė. 2 iš 4 mirusių mūsų operuotų pacientų buvo sunkios būklės prieš operaciją – jų buvo nesubalansuota sisteminė ir plautinė kraujotaka – acidozė ir oligurija, taip pat siauresnė nei 3 mm kylančioji aorta. Restrikcinių PPD turėjo vienas iš mirusiųjų.

Sano modifikacija operuoti 5 iš 9 pacientų, 3 iš jų mirė. Pastebėjome, kad proksimaliai šios jungties daliai suformuoti reikia gana didelio dešiniojo skilvelio pjūvio, kitaip pasireiškia jungties obstrukcija. Laikoma, kad Sano jungtis neturi įtakos vainikinių arterijų, inkstų, kepenų ir žarnyno perfuzijai, nes, kitaip nei B-T jungtis, nesumažina diastolinio spaudimo. Sano yra paskelbęs, kad po I etapo išgyvena apie 71% mažiau kaip 2,5 kg svėriančių kūdikių [10]. Tačiau pastaruoju metu pasirodė pranešimų, kad inkstų ir kepenų kraujotaka reikšmingai nepasikeičia sumažėjus diastoliniam kraujospūdžiui [5]. Neigiamas Sano jungties poveikis siejamas su ventrikulotomija ir dešiniojo skilvelio disfunkcija. Apskritai, ir B-T, ir Sano jungtis turi teigiamų ir neigiamų ypatumų. Manoma, kad vienos ar kitos jungties pasirinkimą labiau lemia chirurginės tradicijos. Tikslėnes jungties

pobūdžio indikacijas turėtų nustatyti šiuo metu atliekamas multicentrinis randomizuotas tyrimas [9]. Reikia pažymėti, kad pirma sėkminga Norwoodo I operacija mūsų klinikoje buvo atlikta 2000 metais pradine Norwoodo metodika – naudojant centrinę jungtį. Pastaroji metodika nebetaikoma dėl blogesnių operacijos rezultatų, palyginti su B-T ar Sano jungtimis.

Pastaruoju metu atsiranda hibridinių KŠHS gydymo procedūrų: restrikinės ovalinės angos balioninė septostomija prieš chirurginį etapą arba Botalo latako stentavimas ir chirurginis plaučių arterijos siaurinimas [7]. Pastaruoju atveju antrajame Norwoodo operacijos etape

reikia papildomai rekonstruoti aortos lanką, todėl manoma, kad tai gali pabloginti antrojo etapo rezultatus. Restrikinės ovalinės angos balioninė septostomija neretai nepavyksta dėl storos raumeninės prieširdžių pertvaros. Hibridinių KŠHS gydymo metodų kol kas netaikėme.

### Išvada

KŠHS chirurginis gydymas mūsų centre kol kas yra vadinamosios mokymosi kreivės laikotarpio. Norwoodo korekcijos I etapo rezultatai turėtų gerėti padidėjus operacijų skaičiui ir griežčiau atrenkant pacientus atsižvelgiant į rizikos veiksnius.

### LITERATŪRA

1. Azakie T, Merklinger SL, McCrindle BW. Evolving strategies and improving outcomes of the modified Norwood procedure: a 10-year single-institution experience. *Ann Thorac Surg* 2001; 72: 1349–1353.
2. Bailey LL, Nehlsen-Cannarella SL, Doroslov RW. Cardiac allotransplantation in newborns as therapy for hypoplastic left heart syndrome. *N Engl J Med* 1986; 315: 949–951.
3. Bove EL, Lloyd TR. Staged reconstruction for hypoplastic left heart syndrome: contemporary results. *Ann Surg* 1996; 224: 387–395.
4. Chang R-K, Chen AY, Klitzner TS. Clinical management of infants with hypoplastic left heart syndrome in the United States, 1988–1997. *Pediatrics* 2002; 110: 292–298.
5. Edwards L, Morris KP, Siddiqui A, Harrington D, Barron D, Brawn W. Norwood procedure for hypoplastic left heart syndrome: BT shunt or RV-PA conduit? *Arch Dis Child Fetal Neonatal Ed.* 2006 Sep 26.
6. Fyler DC. Report of the New England Regional Infant Cardiac Program. *Pediatrics* 1980; 65: 436–439.
7. Lim DS, Peeler BB, Matheme GP. Risk-stratified approach to hybrid transcatheter-surgical palliation of hypoplastic left heart syndrome. *Pediatr Cardiol* 2006; 27: 91–95.
8. Norwood WI, Lang P, Hansen DD. Physiologic repair of aortic atresia-hypoplastic left heart syndrome. *N Engl J Med* 1983; 308: 23–26.
9. Reemtsen BL, Pike NA, Starnes V. Stage I palliation for hypoplastic left heart syndrome: Norwood versus Sano modification. *Curr Opin Cardiol* 2007; 22: 60–65.
10. Sano S, Ishino K, Kavada M, Honjo O. Right ventricle-pulmonary artery shunt in first-stage palliation for hypoplastic left heart syndrome. *Semin Thorac Cardiovasc Surg Pediatr Card Surg Annu* 2004; 7: 22–31.
11. Tweddell JS, Hofman GM, Mussatto KA. Improved survival of patients undergoing palliation of hypoplastic left heart syndrome: lessons learned from 115 consecutive patients. *Circulation* 2002; 106: 82–89.