

Širdies nepakankamumo gydymas implantuojant dirbtinį skilvelį INCOR

Treatment of heart failure by implanting an INCOR left ventricular assist device

Kęstutis Ručinskas¹, Saulius Miniauskas¹, Gintaras Rašimavičius¹, Rimantas Bubulis²,
Stanislovas Stankevič², Vaclovas Jurkuvėnas², Gitana Žemaitaitytė³, Vytė Valerija Maneikienė³,
Vytautas Sirvydis¹, Aleksandras Laucevičius⁴

¹ *Vilniaus universiteto Širdies chirurgijos centras, Santariškių g. 2, LT-08661 Vilnius*

² *Vilniaus universiteto ligoninės Santariškių klinikų Anesteziologijos, intensyviosios terapijos ir skausmo gydymo centras, Santariškių g. 2, LT-08661 Vilnius*

³ *Vilniaus universiteto ligoninės Santariškių klinikų Širdies chirurgijos centras, Santariškių g. 2, LT-08661 Vilnius*

⁴ *Vilniaus universiteto Širdies ir kraujagyslių ligų klinika, Santariškių g. 2, LT-08661 Vilnius*

El. paštas: kestutis.rucinskas@santa.lt

¹ *Cardial Surgery Centre, Vilnius University, Santariškių str. 2, LT-08661 Vilnius, Lithuania*

² *Vilnius University Hospital „Santariškių klinikos“, Anesthesiology, Intensive Care and Pain Management Center, Santariškių str. 2, LT-08661 Vilnius, Lithuania*

³ *Cardial Surgery Centre of Vilnius University Hospital „Santariškių klinikos“, Santariškių str. 2, LT-08661 Vilnius, Lithuania*

⁴ *Vilnius University, Clinic of Cardiovascular Diseases, Santariškių str. 2, LT-08661 Vilnius, Lithuania*

E-mail: kestutis.rucinskas@santa.lt

Dirbtinis implantuojamas pastovios tėkmės kairysis skilvelis INCOR Vilniaus universiteto širdies chirurgijos centre naudojamas nuo 2003 metų. Pacientams, kuriems nustatytas kraštutinis širdies nepakankamumas, implantuota 14 dirbtinių skilvelių. Po prijungimo 9 pacientai buvo išrašyti į namus, 4 iš jų sulaukė širdies persodinimo operacijos. Šiuo metu ambulatoriškai stebimi 4 pacientai, kuriems implantuotas INCOR skilvelis. Bendras pacientų stebėjimo laikas yra daugiau kaip 8,5 metų. Dirbtinio skilvelio INCOR implantacija yra labai efektyvus atrinktos grupės pacientų širdies nepakankamumo gydymo būdas.

Pagrindiniai žodžiai: širdies nepakankamumas, dirbtinis skilvelis, širdies persodinimas

Continuous blood flow ventricular assist devices, INCOR, are used at Vilnius University Cardial Surgery Centre since 2003. Fourteen of them were implanted to terminal heart failure patients. After the procedure, 9 patients were discharged home and 4 received heart transplant. At the present time, four patients with INCOR are being observed at home. The cumulative time of the patients with the INCOR assist device is 8.5 years. Effective treatment for a selected group of patients with heart failure is ventricular assist device INCOR implantation.

Key words: heart failure, assist device, heart transplantation

Įvadas

Širdies persodinimas vadinamas „auksiniu“ širdies nepakankamumo gydymo standartu. Tačiau širdies persodinimo operacijos sulaukia tik 30% pacientų, esančių laukiančiųjų sąrašuose [1]. Mechaninės ilgalaikės asistuojančios kraujotakos sistemos padeda pacientams sulaukti širdies persodinimo. Šiuo metu dauguma širdies chirurgijos centrų, atliekančių širdies persodinimo operacijas, naudoja įvairias sistemas, dar vadinamas dirbtiniais skilveliais arba dirbtine širdimi. Dirbtiniai skilveliai skirstomi į išorinius ir vidinius (implantavimo pobūdis), pulsuojančios ir pastovios tėkmės (kraujotakos tipas), pneumatinius ir elektromechaninius (veikimo principas).

Dėl mažų gabaritų, svorio ir paprasto prijungimo pastaruoju metu vis daugiau dėmesio sulaukia pastovios tėkmės implantuojami dirbtiniai skilveliai (INCOR, „Heartmate II“, „DeBakey VAD“, „Jarvik 2000“). Įtaisais šias mažas, galingas pompas, tikrove tampa „likimo terapija“, kai dirbtinis skilvelis pavaduoja pacientui širdį visą likusį gyvenimą ir užtikrina jam pakankamą gyvenimo kokybę [2].

Mūsų centre pastovios tėkmės dirbtinis skilvelis INCOR (toliau DSI) naudojamas nuo 2003 metų. Šiame straipsnyje norime apžvelgti savo darbo su INCOR (*Berlin Heart* AG, Berlynas, Vokietija) patirtį [3].

Ligoniai ir metodai

Šiuo metu pasaulyje implantuota daugiau kaip 330 dirbtinių skilvelių INCOR. DSI yra nepulsuojančios pastovios tėkmės pompa, jos graižtinį sraigą suka ir išlaiko elektromagnetinis laukas. Ji sveria 200 gramų, sraigas sukasi 5000–10 000 apsisukimų per minutę dažniu. Prie širdies viršūnės ir aortos DSI prijungiamas silikoninėmis kaniulėmis. Visi kontaktiniai kraujo paviršiai padengti heparinu (*Carmedas* danga). DSI implantuojamas padarius vidurinę torakotomiją, dirbtinės kraujo apytakos sąlygomis, fibriliuojant širdžiai. Įtekėjimo kaniulė prisiuvama prie kairiojo skilvelio viršūnės, o ištekėjimo kaniulė prie kylančiosios aortos. Prijungta prie kaniulių pompa įtaisoma šalia širdies perikardo ertmėje. Valdymo kabelis išvedamas į išorę per priekinę pilvo sieną dešinėje. Sustabdžius dirbtinę kraujo apytaką, DSI perima kairiojo širdies skilvelio darbą (pav.).

Elektromagnetinės pompos darbas kontroliuojamas kompiuteriu, su kuriuo pompa sujungta specialiu sustiprintu silikonu dengtu kabeliu. Visi DSI parametrai registruojami ir kaupiami. Epizodiškai duomenys nuskai-

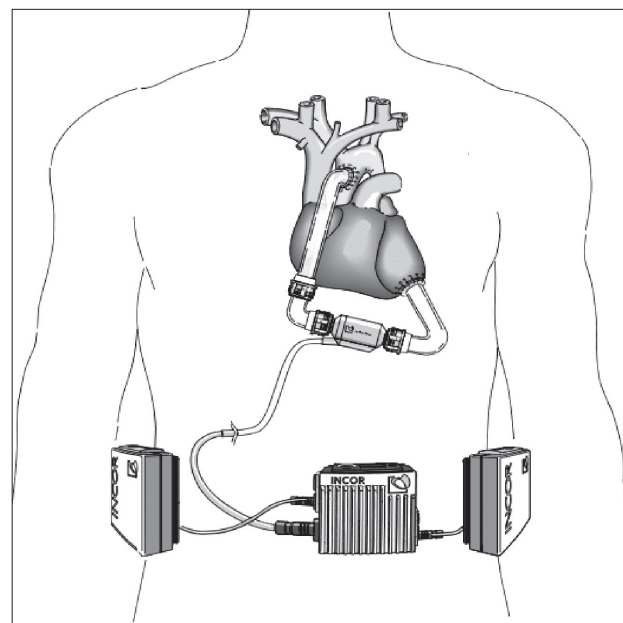
tomi ir siunčiami į „Berlin Heart“ bendrovę analizuoti. Tai užtikrina nuolatinį grįžtamąjį ryšį su bendrovės specialistais ir leidžia koreguoti DSI parametrus, atsižvelgiant į klinikines situacijas. Turėdamas dvi baterijas, pacientas gali autonomiškai judėti apie 6 valandas. Implantavus DSI taikomas specialus antikoaguliacijos protokolas. Pacientai vartoja orfariną (INR 2,8–3,2), aspiriną ir klopidoarelį. Antiagregantų poveikis vertinamas trombocitų agregacijos testais.

Vilniaus universiteto ligoninės Santariškių klinikų Širdies chirurgijos centre nuo 2003 metų dvylikai pacientų, kuriems buvo nustatytas terminalinis širdies nepakankamumas, prijungta 14 DSI. Prieš DSI implantaciją visi pacientai buvo NYHA IV funkcinės klasės, stebimi Intensyvios terapijos skyriuje, jų hemodinamikai koreguoti reikėjo simpatomimetikų infuzijos. Kai kuriems pacientams, siekiant stabilizuoti būklę, buvo taikoma kontrapulsacija intraaortiniu balionėliu [4].

Dirbtiniai skilveliai buvo implantuoti 2 moterims ir 10 vyrų. Amžius – nuo 37 iki 72 m. Daugiausia DSI jungtas kaip tiltas į persodinimą, o 5 pacientams – kaip „likimo terapija“. Daugiau informacijos apie pacientus pateikiama 1 lentelėje.

Rezultatai

Bendras pacientų su DSI stebėjimo laikas buvo 8,5 metų (2007-03-01 duomenimis) (2 lentelė). Iš 12 pacientų dviem



Pav. Implantuotas dirbtinis skilvelis INCOR (pompa, valdymo kompiuteris, baterijos)

1 lentelė. Pacientų duomenys

Paciento numeris	Lytis / amžius (m.)	Diagnozė	Tikslas	DSI diskas (d.) po implantavimo
1	v/43	DKMP	TT	806
2	v/55	DKMP	TT	150
3	v/47	DKMP	TT	12
4	m/46	Toksinė KMP	LT ? TT	324
5	v/62	IKMP	LT ? TT	601
6	m/58	DKMP	LT	204
7	v/37	DKMP	TT	283
8	v/63	IKMP	LT	182
9	v/48	DKMP	TT	280
10	v/59	DKMP	TT	112
11	v/56	DKMP	TT	83
12	v/72	DKMP	LT	49

DKMP – dilatacinė kardiomiopatija; IKMP – išeminė kardiomiopatija; TT – tiltas į transplantaciją; LT – „likimo terapija“

2 lentelė. Gydymo rezultatai. Stebėjimo trukmė – 3086 dienos (12 pacientų)

Gydymas	Pacientų skaičius	Procentai
Buvo stebimi ambulatoriškai	9	75
Širdies persodinimas	4	33
„Likimo terapija“	1	8
Laukiančiųjų sąrašė	3	25
Mirė	4	33

prireikė keisti DSI. Vienam pacientui (Nr. 1) DSI pakeistas po 1,5 metų dėl valdymo kabelio pažeidimo. Kitam (Nr. 6) – dėl DSI trombozės, kurią sukėlė savavališkas antikoagulantų nutraukimas (3 lentelė). Trys pacientai mirė neišrašyti iš ligoninės. Vienas (Nr. 3) mirė dėl pooperacinio dešinėsios širdies nepakankamumo, vienas (Nr. 2) – dėl ankstyvos masyvios embolizacijos į galvos smegenis ir vienas (Nr. 8) – nuo sepsio (4 lentelė). Keturi pacientai sėkmingai sulaukė širdies persodinimo operacijos. Persodinimo laukimo laikas buvo nuo 282 iki 806 dienų. Šiuo metu ambulatoriškai stebimi 4 pacientai, kuriems implantuotas DSI: 3 iš jų yra laukiančiųjų širdies persodinimo sąrašė, vienam (Nr. 12) taikoma „likimo terapija“. Kai kuriems pacientams pasitaikė praeinančių galvos smegenų kraujotakos sutrikimų. Žaizdų infekcija kabelio srityje buvo reta ir lengvai gydoma papildomomis priemonėmis (antibiotikų tepalu). Devyni pacientai,

3 lentelė. Mirties priežastys (4 pacientai)

Tromboembolinės komplikacijos	2
Infekcija (sepsis)	1
Dešinėsios širdies nepakankamumas	1

4 lentelė. Nemirtinos komplikacijos

Pompos pakeitimas	2
Praeinantis galvos smegenų kraujotakos sutrikimas	3
Kabelio pažeidimas	1

kuriems implantuotas DSI (75%), išleisti ambulatoriniam stebėjimui į namus. Dirbtinio skilvelio darbui patikrinti jie lankėsi ligoninėje kas 2–3 savaitės. Dauguma pacientų, kuriems implantuoti DSI, savo gyvenimo kokybę vertino patenkinamai. Penki iš jų atvykdavo į ligoninę, patys vairuodami asmeninį automobilį.

Diskusija

Nuo 1966 metų, kai M. E. DeBakey sėkmingai implantavo dirbtinį skilvelį [5], mechaninės ilgalaikės asistuojančios kraujotakos sistemos tapo pripažintu terminalinio širdies nepakankamumo gydymo metodu. Šiuo metu pasaulyje prijungta daugiau kaip 10 000 dirbtinių širdžių. Jau naudojama klinikinėje praktikoje ir dar vis kuriama daugiau

kaip 30 dirbtinės širdies modelių [6]. Ilgalaikio, saugaus, efektyvaus ir patikimo modelio vis dar ieškoma.

Pastaruoju metu vis didesni populiarumą dėl savo mažų gabaritų ir paprasto prijungimo įgyja pastovios tėkmės implantuojamieji skilveliai. Mūsų patirtis naudojant vieną iš tokių skilvelių modelių – „Berlin Heart INCOR“ – patvirtina, kad tai efektyvus ir patikimas širdies nepakankamumo gydymo metodas. Iš 12 kritiškai sunkių pacientų, kuriems buvo nepasiduodantis medikamentiniam gydymui širdies nepakankamumas, implantavus dirbtinį skilvelį, 9 buvo galima išrašyti iš ligoninės ambulatoriniam stebėjimui. Keturi iš jų stabilios būklės sulaukė širdies persodinimo, o 3 dar yra laukiančiųjų sąrašė. Savo būklę ambulatoriniai pacientai vertina patenkinamai ir jų medikamentinis gydymas apsiriboja antikoagulantais. Šešių valandų autonomija nuo išorinių maitinimo šaltinių suteikia didelę judėjimo laisvę, ir dalis mūsų pacientų sėkmingai savarankiškai vairuoja automobilį.

Vis dažniau dirbtiniai skilveliai yra kaip „likimo terapija“ [2]. Tokiu tikslu mes implantavome INCOR dirbtinį skilvelį 5 pacientams. Dviejų iš jų būklė labai pagerėjo, jie buvo įtraukti į laukiančiųjų sąrašą ir sulaukė širdies persodinimo operacijos. Du šios grupės pacientai mirė, o vienas gyvena namuose.

Viena pagrindinių komplikacijų implantavus dirbtinį skilvelį yra tromboembolijos [7]. Mūsų 2 pacientai mirė dėl masyvios embolizacijos į galvos smegenis, o 3 patyrė praeinančių galvos smegenų kraujotakos sutrikimų. Siekiant sumažinti tromboembolinių komplikacijų skaičių, tobulinama dirbtinių skilvelių ir kaniulių konstrukcija. Bendrovei „Berlin Heart“ pakeitus įtekėjimo kaniulės konstrukciją, embolinių komplikacijų skaičius gerokai sumažėjo [8].

Apibendrinant mūsų patirtį reikia pažymėti, kad implantuojamas dirbtinis skilvelis INCOR yra efektyvus pacientų, kuriems yra pažengęs širdies nepakankamumas, gydymo metodas. Dauguma mūsų pacientų (75%) buvo saugiai išrašyti į namus ambulatoriniam stebėjimui.

LITERATŪRA

1. Transplant Statistics. 2004 OPTN/SRTR Annual Report: HHS/HRSA/HSB/DOT; UNOS; URREA; 2004.
2. Jurman MJ, Weng Y, Drews T, Pasic M, Henning E, Hetzer R. Permanent mechanical circulatory support in patients of advanced age. *Eur J Cardiothorac Surg* 2004; 25(4): 610–618.
3. Hetzer R, Weng Y, Potapov EV. First experiences with a novel magnetically suspended axial flow left ventricular assist device. *Eur J Cardiothorac Surg* 2004; 25(6): 964–970.
4. Norkiene I, Ringaitiene D, Rucinskas K, Samalavicius R, Baublys A, Miniuskas S, Sirvydis V. Intra-aortic balloon counterpulsation in decompensated cardiomyopathy patients: bridge to transplantation or assist device. *Intract Cardio Vasc Thorac Surg* 2007; 6: 66–70.
5. DeBakey. Development of mechanical heart devices. *Ann Thorac Surg* 2005; 79: S2228–S2231.
6. Selzman CH, Bhati RS, Sheridan BC, Stansfield WE, Mill MR. Surgical therapy for heart failure. *J Am Coll Surg* 2006; 203(2): 226–239.
7. Kar B, Delgado RM III, Radovancevic B. Vascular thrombosis during support with continuous flow ventricular assist devices: correlation with computerized flow simulations. *Congest Heart Failure* 2005; 11: 182–187.
8. Schmid Ch, Jurman MJ. Significant reduction of neurological complications by a modified inflow cannula for the INCOR LVAD. Priimtas spausdinti.