

Radikali Fallot tetrados korekcija vaikams iki trejų metų

Complete repair of tetralogy of Fallot in the first three years of life

Rimantas Karalius¹, Giedrė Nogienė¹, Vidmantas Žilinskas¹, Rita Sudikienė²,
Virgilijus Lebetkevičius¹, Virgilijus Tarutis¹, Daina Liekienė¹, Vytautas Sirvydis¹

¹ *Vilniaus universiteto Širdies chirurgijos centras, Santariškių g. 2, LT-08661 Vilnius*

² *Vilniaus universitetinės ligoninės Santariškių klinikų Širdies chirurgijos centras, Santariškių g. 2, LT-08661 Vilnius*
El. paštas: chirurgai@santa.lt

¹ *Vilnius University Heart Surgery Centre, Santariškių str. 2, LT-08661 Vilnius*

² *Vilnius University Hospital „Santariškių klinikos“, Heart Surgery Centre, Santariškių str. 2, LT-08661 Vilnius, Lithuania*
E-mail: chirurgai@santa.lt

Įvadas / tikslas

Pastarąjį dešimtmetį radikali Fallot tetrados (FT) korekcija atliekama kūdikiams ar net naujagimiams. Toliau tęsiama diskusija, ar ankstyva korekcija turi įtakos išgyvenimui, pakartotinių operacijų dažnumui dėl liekamosios dešiniojo skilvelio išstūmimo trakto (DSIT) obstrukcijos ar plaučių arterijos nesandarumo. Šio darbo tikslas yra išanalizuoti vaikų iki 3 metų Fallot tetrados radikalią korekcijos ankstyvius ir atokius pooperacinius rezultatus Vilniaus universiteto Širdies chirurgijos centre.

Ligoniai ir metodai

Per du penkerių metų laikotarpius 1996–2000 ir 2001–2005 metais 23 pacientams atlikta radikali Fallot tetrados korekcija. Amžiaus vidurkis pirmąjį laikotarpį buvo $25,9 \pm 2,8$ mėn. ir antrąjį – $16,8 \pm 2,9$ mėn. Per abu laikotarpius buvo atlikta 10 (43,5%) ir 18 (78,3%) pirminių radikalių FT korekcijų. Per pirmąjį laikotarpį 22 ligoniams (95,6%) atlikta transanuliarinė plastika: 8 ligoniams tik transanuliarinė plastika ir 14 ligonių – transanuliarinė plastika naudojant lopą su viena bure. Per antrąjį laikotarpį tik 4 ligoniams DSIT plastika atlikta naudojant transanuliarinį lopą.

Rezultatai

1996–2000 metais ankstyvuojų pooperaciniu laikotarpiu ir atokiuoju pooperaciniu laikotarpiu mirė po 2 ligonius (8,7%). Per antrąjį laikotarpį mirė vienas ligonis (4,3%). Atokiu pooperaciniu laikotarpiu ligoniams buvo atliekama echokardiografija ir matuojamas plaučių arterijos nesandarumo, taip pat DSIT obstrukcijos laipsnis. Per pirmąjį laikotarpį 8 ligoniams (42,1%) nustatytas II–III° ir III° plaučių arterijos nesandarumas. Keturiems iš jų DSIT plastikai naudotas transanuliarinis turintis burę lopas. 2 ligoniams DSIT gradientas buvo didesnis kaip 40 mm Hg. Per antrąjį laikotarpį 3 ligoniams (13,6%) nustatytas II–III° ir III° plaučių arterijos vožtuvo nesandarumas ir 6 – DSIT gradientas, didesnis kaip 40 mm Hg. Keturiems ligoniams per pirmąjį laikotarpį reikėjo pakartotinės operacijos: 3 dėl išreikšto plaučių arterijos nesandarumo ir vienam dėl skilvelių pertvaros rekanalizacijos.

Išvados

Radikali Fallot tetrados korekcija gali būti saugiai atliekama jaunesnio amžiaus ligoniams. Didėja pirminių radikalių FT korekcijų skaičius. Transanuliarinio lopo panaudojimas padidina pakartotinių operacijų riziką dėl plaučių arterijos vožtuvo nesandarumo. Transanuliarinio lopo, turinčio burę, panaudojimas neapsaugo nuo plaučių arterijos vožtuvo nesandarumo atokiuoju laikotarpiu.

Pagrindiniai žodžiai: Fallot tetrada, radikali korekcija

Background / objective

Complete corrections of tetralogy of Fallot (TOF) have been frequently performed for infants and even newborns in the last decade. The discussion whether early correction of tetralogy of Fallot influences the survival and the frequency of re-operation due to residual right ventricle outflow tract (RVOT) or pulmonary artery insufficiency rate is still going on. The aim of the present work was to evaluate the early and late results of radical corrections in children less than 3 years of age, performed at Vilnius University Heart Surgery Centre.

Patients and methods

During two 5-year periods (1996–2000, 2001–2005) 23 infants underwent repair for TOF. The mean age of the patients during the first period was 25.9 ± 2.8 months and during the second period 16.8 ± 2.9 months. During both periods 10 (43.5%) and 18 (78.3%) primary radical corrections of TOF were performed. A transannular patch was inserted in 22 patients (95.6%) during the first 5-year period: 8 patients underwent transannuloplasty only, and for 14 patients transannuloplasty using a monocusp patch was performed. During the period 2001 through 2005, only 4 patients underwent RVOTplasty by means of monocusp patch.

Results

Two patients (8.7%) died within 30 days postoperatively during the first 5-year period and there were two late deaths. There was one death (4.3%) during the second period.

The patients underwent echocardiography evaluation, measurements of pulmonary artery insufficiency and RVOT obstruction grade at late postoperative periods. Pulmonary artery insufficiency grade 2–3 and 3 was revealed in 8 (42.1%) patients operated on during the first 5-year period. For four of them, transannular monocusp patch was used for RVOTplasty. Two patients showed a RVOT gradient higher than 40 mm Hg. For three patients (13.6%) operated on during the second 5-year period, pulmonary artery insufficiency grade 2–3 and 3 was diagnosed, and a RVOT gradient higher than 40 mm Hg was found in six patients. Re-operation was required for four patients of the first 5-year period: three patients needed to be operated on because of a marked pulmonary artery insufficiency and one for re-canalization of a ventricle septum defect.

Conclusions

Radical correction of tetralogy of Fallot may be safely performed in younger patients. Therefore, the number of primary radical correction of this malformation is increasing. The use of transannular patch increases the risk of re-operations due to pulmonary artery insufficiency. The use of transannular monocusp patch does not prevent pulmonary artery valve insufficiency at a late postoperative period.

Key words: tetralogy of Fallot, radical correction.

Išvadas

Fallot tetrada (FT) yra dažniausiai pasitaikanti, sunki įgimta širdies yda. Jos chirurginio gydymo rezultatai ir toliau lieka daugelio klinikų patirties ir kvalifikacijos kriterijus. Pastarąjį dešimtmetį radikali FT korekcija atliekama vis jaunesnio amžiaus pacientams. Yra klinikų, kur radikali ydos korekcija atliekama kūdikiams ar net naujagimiams [1, 2, 3]. Nors moksliniuose straipsniuose yra daug informacijos apie šios ydos diagnostiką, chirurginį

gydymą, komplikacijas ir operacijų rezultatus, dėmesys šiai sudėtingai įgimtai širdies ydai nemažėja. Tęsiasi diskusija apie radikalaus gydymo strategiją. Yra autorių, kurie pasisako už pirminę radikalią ydos korekciją kūdikiams ir naujagimiams, nepaisant ligos sunkumo ir anatominių pakitimų [3, 4, 7, 9]. Taip pat yra tokių, kurie atlieka radikalią FT korekciją vyresnio amžiaus ligoniams po paliatyvių operacijų [10].

Šio darbo tikslas yra išanalizuoti vaikų iki 3 m. radikalią FT korekcijos ankstyvus pooperacinius ir ato-

kiuosius rezultatus Vilniaus universiteto Širdies chirurgijos centre.

Ligoniai ir metodai

Vilniaus universiteto Širdies chirurgijos centre 1996–2005 metais atliktos 46 radiklios FT korekcijos ligoniams iki 3 m. Ligonių amžiaus vidurkis operacijos metu buvo $21,3 \pm 3,1$ mėn. (svyravo nuo 2 iki 36 mėn.).

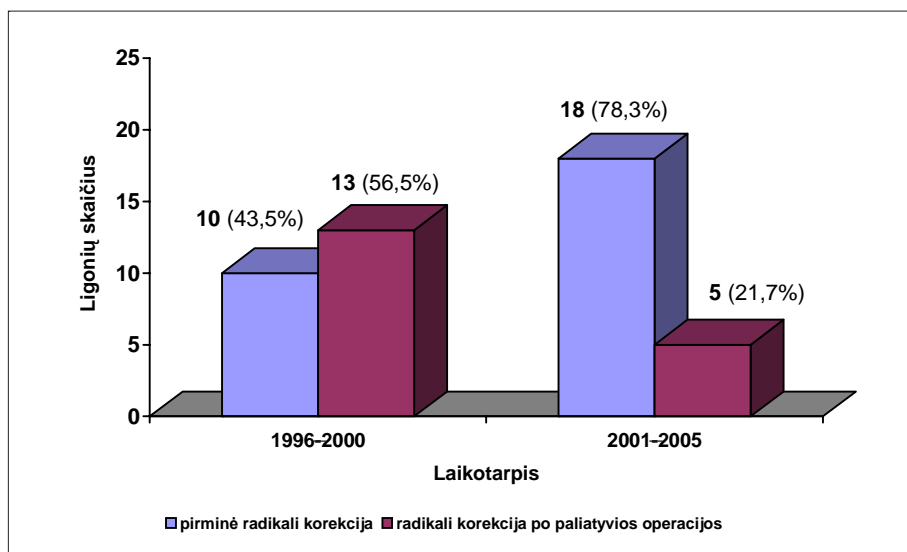
Per pirmąjį penkerių metų laikotarpį (1996–2000 m.) buvo atlikta 10 (43,5%) pirminių radikalių FT operacijų ir 13 (56,5%) radikalių FT operacijų po anksčiau atliktos paliatyvios operacijos. Per antrąjį penkerių metų laikotarpį (2001–2005 metais) – 18 (78,3%) pirminių radikalių FT operacijų ir tik 5 (21,7%) po anksčiau atliktos paliatyvios operacijos (1 pav.). Amžiaus vidurkis pirmąjį laikotarpį buvo $25,9 \pm 2,8$ mėn., o 2 ligoniai (8,7%) buvo jaunesni kaip 12 mėn. Antrąjį laikotarpį

amžiaus vidurkis buvo $16,8 \pm 2,9$ mėn., o 6 (26,1%) buvo jaunesni kaip 12 mėn. (lentelė).

Radikali ydos korekcija buvo atliekama dirbtinės kraujotakos (DKA) sąlygomis, kaniuliuojant kylančiąją aortą ir tuščiąsias venas ir naudojant saikingą hipotermiją (25°C). Miokardo apsaugai naudota antegradinė, frakcinė, šalto kraujo kardioplegija. Ydos korekciją sudarė 3 pagrindiniai etapai:

1. Infundibulinės stenozės rezekcija.
2. Skilvelių pertvaros defekto (SPD) plastika.
3. Dešiniojo skilvelio išstūmimo trakto (DSIT) rekonstrukcija.

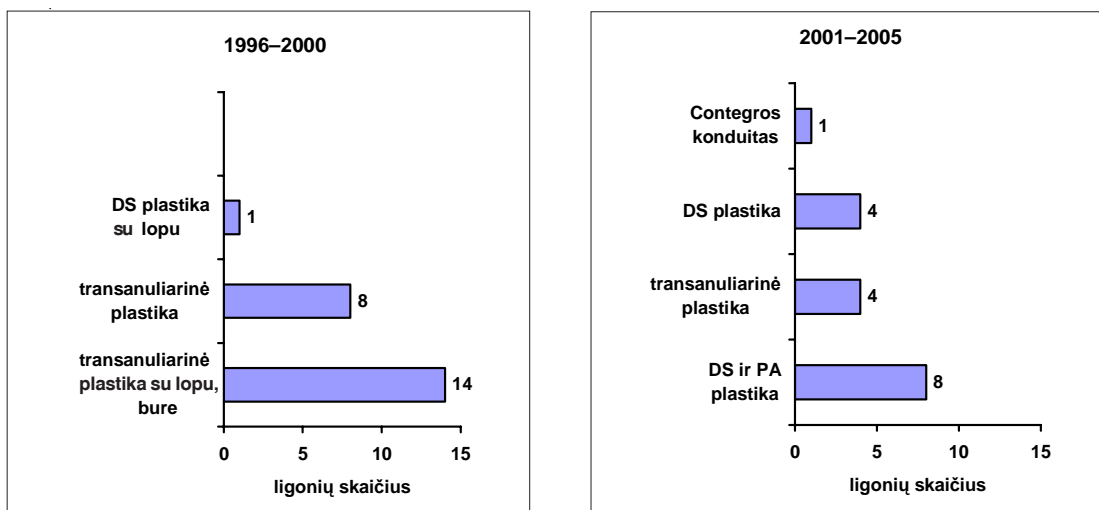
Ligoniams po paliatyvios operacijos buvo likviduojamos Blalocko ir Taussigo arba Waterstone ir Cooley jungtys. SPD plastika buvo atliekama padarius dešiniojo skilvelio (DS) infundibulinės dalies išilginį pjūvį. Trims ligoniams SPD plastika atlikta per dešiniojo prieširdžio



1 pav. Radikali FT korekcija per du 5 m. laikotarpius (1996–2000 ir 2001–2005 metai)

Lentelė. Ligonių, kuriems darytos radiklios FT korekcijos, charakteristika (n = 46)

Ligonių charakteristika	1996–2000 metai n = 23	2001–2005 metai n = 23
Vidutinis amžius (mėn.)	$25,9 \pm 2,8$	$16,8 \pm 2,9$
Pirminė radikali korekcija	10 (43,5%)	18 (78,3%)
Pirminė radikali korekcija jaunesniems kaip 12 mėn.	2 (8,7%)	6 (26,1%)
Mirštamumas	2 (8,7%)	1 (4,3%)



2 pav. DSIT rekonstrukcijos metodai 1996–2000 ir 2001–2005 metais

pojūvi. Plastikai naudoti sintetiniai lopai. DS infundibulinės stenozės rezekcija buvo atlikta visiems ligoniams. DSIT rekonstrukcijos metodas buvo parenkamas kiekvienam ligoniui individualiai, priklausomai nuo DSIT bei plaučių arterijos (PA) anatominių pakitimų (2 pav.). Per pirmąjį penkerių metų laikotarpį buvo atliktos 23 radikalių FT operacijos. 22 ligoniams DS infundibulinės dalies pjūvis buvo pratęstas – prapjautas PA vožtuvo žiedas ir DSIT praplatintas lopu. 14 ligonių buvo naudotas lopas, turintis burę. 2001–2005 metais tik 4 ligoniams pjūvis pratęstas per PA vožtuvo žiedą ir nebuvo naudotas lopas su bure. Vienam ligoniui DSIT rekonstrukcija darota *Contegros* konduitu. 10 ligonių atlikta DS plastiką perikardo lopu ir 8 ligoniams – PA ir DS plastikos atskirais perikardo lopais, neperpjaujant PA vožtuvo žiedo.

Rezultatai

Ankstyvuojų pooperaciniu laikotarpiu mirė 3 ligoniai (6,5%). 2 ligoniai (8,7%) mirė per pirmąjį laikotarpį. Vienas 21 mėn. ligonis mirė praėjus 10 dienų po operacijos. Mirties priežastis buvo kraujavimas ir paskui atsiradęs ūmus širdies nepakankamumas. Kitas 36 mėn. ligonis mirė praėjus 12 dienų po operacijos. Mirties priežastis – plaučių funkcijos nepakankamumas. Per antrąjį laikotarpį mirė vienas 4 mėn. ligonis (4,3%) praėjus 12 dienų po operacijos. Mirties priežastis – sepsis ir poliorganinis nepakankamumas. 1996–2000 metais vėlyvuojų pooperaciniu laikotarpiu mirė 2 ligoniai. Vienas ligonis mirė praėjus 2 mėn. po radikalių korekcijos dėl sepsinės pneumonijos. Antras ligonis mirė po pakartotinės opera-

cijos dėl SPD rekanalizacijos. Pakartotinė operacija atlikta praėjus 14 mėn. po pirminės radikalių FT korekcijos. Mirties priežastis – ūmus širdies nepakankamumas. Atokiuoju laikotarpiu buvo stebimi visi išgyvenę ligoniai. Atlikus echokardiografiją, buvo matuojamas PA vožtuvo nesandarumo laipsnis, spaudimų gradientas tarp DS ir PA.

Per pirmąjį 5 metų laikotarpį operuoti 23 ligoniai. Išgyveno 19 ligonių (82,6%). Tuo laikotarpiu operuotiems ligoniams nustatytas įvairaus laipsnio plaučių arterijos nesandarumas: 2 ligoniams (10,5%) nustatytas nedidelis I° PA nesandarumas, 11 ligonių (57,9%) – vidutinio I–II° plaučių arterijos nesandarumas ir 8 ligoniams (42,1%) ryškus II–III° plaučių arterijos nesandarumas. Reikia pažymėti, kad 4 ligoniams, kuriems nustatytas II–III° PA nesandarumas, DSIT transanuliarinė plastika atlikta panaudojant modifikuotą lopą su viena bure. Kitiems 9 ligoniams, panaudojus modifikuotą lopą, buvo I° arba I–II° PA nesandarumas.

Per antrąjį laikotarpį operuoti taip pat 23 ligoniai. Išgyveno 22 (95,6%). Tik 4 ligoniams DSIT plastiką atlikta panaudojant transanuliarinį lopą. 3 iš jų (13,6%) buvo nustatytas ryškus II–III° plaučių arterijos nesandarumas. 10 ligonių (45,5%) buvo nustatytas nedidelis I° PA nesandarumas ir 9 ligoniams (40,9%) – vidutinis I–II° PA nesandarumas. Ryškus plaučių arterijos nesandarumas dažniau nustatytas ligoniams padarius transanuliarinę DSIT plastiką. Modifikuotas, 1 burę turintis lopas neapsaugo nuo PA nesandarumo atokiuoju laikotarpiu. Vidutinis DSIT gradientas pirmąjį laikotarpį buvo $20,6 \pm 2,3$ mm Hg. Tik 2 ligoniams (9,5%) nustatytas DSIT gradientas

didesnis negu 40 mm Hg. 2001–2005 m. vidutinis DSIT gradientas buvo $29,8 \pm 3,1$ mm Hg. 6 ligoniams (27,2%) nustatytas didesnis negu 40 mm Hg gradientas. Antrąjį laikotarpį didesnis DSIT gradientas ir daugiau lignonų, kuriems nustatytas didesnis negu 40 mm Hg gradientas. Tačiau per šį laikotarpį tik 4 ligoniams DSIT plastika atlikta naudojant transanuliarinį lopą. 18 lignonų atlikta tik DS arba DS ir PA plastika neperpjovus PA vožtuvo žiedo. Pakartotinių operacijų dėl DSIT obstrukcijos nereikėjo. Atokiuoju laikotarpiu 4 ligoniams buvo atliktos pakartotinės operacijos. Visos reoperacijos atliktos pirmąjį (1996–2000 m.) laikotarpį. Vienam ligoniui, kuriam buvo daryta transanuliarinė DSIT plastika, praėjus 2 metams po pirminės operacijos buvo atlikta pakartotinė operacija – DSIT rekonstrukcija naudojant homotransplantatą. Pakartotinės operacijos priežastis buvo ryškus PA nesandarumas ir DS padidėjimas. Dviem ligoniams, kuriems buvo daryta transanuliarinė DSIT plastika panaudojant modifikuotą lopą su bure, praėjus 4 metams po pirminės operacijos, atliktos pakartotinės operacijos. Priežastis taip pat buvo PA nesandarumas. Šiems ligoniams DSIT rekonstrukcija taip pat atlikta panaudojant homotransplantatą. Vienam ligoniui praėjus 14 mėn. po pirminės operacijos atlikta reoperacija dėl SPD rekanalizacijos.

Diskusija

Per pastaruosius du dešimtmečius radikali FT korekcija atliekama vis jaunesnio amžiaus pacientams – daugelyje klinikų kūdikiams iki 1 m. ar net naujagimiams [1, 2, 3]. Ankstyvos pirminės korekcijos pranašumai yra gerai žinomi – tai kairiojo skilvelio funkcijos išsaugojimas, dešiniojo skilvelio hipertrofijos regresija, vėlyvųjų aritmijų tikimybės sumažinimas, neigiamo ilgalaikės hipoksemijos poveikio išvengimas. M. A. Seliem ir kt. [5] ištyrė DS morfologinių pakitimų priklausomybę nuo lignonio amžiaus radikali FT korekcijos metu. Autoriai nustatė, kad ligoniams, kuriems korekcija atlikta iki 6 mėn., DS sienelės storis ir DS sienelės storio ir DS skersmens santykis po operacijos statistiškai patikimai sumažėjo. Ligoniams, kuriems radikali korekcija daryta vyresniems kaip 6 mėn., šie rodikliai po operacijos nepasikeitė. Mirštamumas padarius radikalią FT korekciją naujagimiams ir kūdikiams per pastaruosius 10 metų ryškiai sumažėjo (nuo 18,5% iki 1990 metų ir iki 2,1% po 1990 metų) [4, 6]. Mūsų lignonų grupėse 1996–2000 ir 2001–2005 metais lignonų amžiaus vidurkis sumažėjo nuo $25,9 \pm 2,8$ mėn. iki $16,8 \pm 2,9$ mėn., pirminių korekcijų ligoniams iki 1 m. padaugėjo nuo 8,7% iki

26,1%, pirminių radikalių FT korekcijų – nuo 43,5% iki 78,3%. Mirštamumas sumažėjo nuo 8,7% iki 4,3%. Pastaruoju metu daugelis autorių pasisako už pirminę radikalią FT korekciją [3, 4, 7, 9, 11]. Tačiau C. D. Frazier ir kt. iš Hiūstono [10], remdamiesi 40 metų patirtimi (operuoti 2175 lignonai), pateikė FT gydymo strategiją. Jie teigia, kad pirminė radikali FT korekcija kūdikiams yra galima, tačiau ne tokiems mažiems, kad operacijos metu būtų reikalinga gili hipotermija ir dirbtinės kraujo apytakos stabdymas. Paliatyvios operacijos irgi svarbios gydant FT. Pagrindiniai FT gydymo strategijos teiginiai – laukiant radikali FT korekcijos, reikia išvengti organizmo sekimo, skatinti tinkamą organų ir sistemų išsivystymą, išvengti DKA stabdymo operacijos metu, išvengti arba sumažinti DS ventrikulotomiją, išsaugoti plaučių arterijos vožtuvo funkciją. Yra duomenų, kad atliekant radikalią FT korekciją pacientams, jaunesniems kaip 1 m., dažnai tenka naudoti lopą, perkerpant plaučių arterijos vožtuvo žiedą (transanuliarinį lopą) [3, 9]. Dažnesnė transanuliarinio lopo naudojimo priežastis gali būti tai, kad operuojant jauno amžiaus pacientą sunkiau diferencijuoti, ar plaučių arterijos vožtuvo žiedas yra reikiamo dydžio, ar hipoplastiškas. Kai kurie autoriai pasisako, kad DSIT obstrukcijos sunkumas yra dažnesnė transanuliarinio lopo naudojimo priežastis negu lignonio amžius [3, 7]. Mūsų lignonų grupėje 1996–2000 metais 22 ligoniams buvo panaudotas transanuliarinis lopas: 8 ligoniams – vien tik transanuliarinis ir 14 lignonų – modifikuotas, turintis vieną burę. 2001–2005 metais gydytoje grupėje tik 4 ligoniams panaudotas transanuliarinis lopas. Kai kurie autoriai pasisako, kad transanuliarinio lopo panaudojimas yra rizikos veiksnys, padidinantis reoperacijų tikimybę pooperaciniu laikotarpiu [14, 15] ir mažinantis ilgalaikį išgyvenimą [13]. Autoriai įrodo, kad ilgalaikis plaučių arterijos vožtuvo nesandarumas sumažina DS funkciją ir fizinio krūvio toleravimą ir dažnai yra plaučių arterijos vožtuvo protezavimo priežastis [14, 15].

C. Alexiou ir kt. iš Southamptono [8] teigia, kad panaudoti dažnai reikia transanuliarinį lopą siekiant tinkamai pašalinti DSIT obstrukciją. Tačiau tai sukelia plaučių arterijos nesandarumą. Plaučių arterijos nesandarumui ankstyvuoju pooperaciniu laikotarpiu sumažinti autoriai naudoja lopą, turintį burę. Autoriai pranešė, kad iš 69 pacientų, kuriems buvo panaudotas transanuliarinis lopas, šešiams (8,7%) reikėjo pakartotinės operacijos – protezuoti plaučių arterijos vožtuvą dėl jo nesandarumo. Yra autorių, kurie teigia, kad transanuliarinis lopas, turintis burę, neapsaugo nuo plau-

čių arterijos vožtuvo nesandarumo atokiuoju laikotarpiu [12].

C. J. Knott-Craig ir kt. [3] teigia, kad transanuliarinio lopo panaudojimas nedidina reoperacijos rizikos dėl plaučių arterijos nesandarumo. Tokios pat nuomonės yra ir autoriai iš Bostono vaikų ligoninės [9]. Tačiau jie praneša, kad DSIT obstrukcija ligoniams, kuriems buvo panaudotas transanuliarinis lopus, pasitaiko rečiau. Bostono grupė, remdamasi ilgalaikę patirtimi, teigia, kad DS hipertenzija yra reikšmingas rizikos veiksnys, didinantis vėlyvą mirštamumą. Operacijos metu autoriai rekomenduoja agresyviai šalinti DSIT obstrukciją, net jeigu tai ir sukelia plaučių arterijos regurgitaciją.

Mūsų ligonių grupėje 1996–2000 metais 8 ligoniams (34,8%) atokiuoju laikotarpiu nustatytas II–III° ir III° plaučių arterijos nesandarumas. 4 ligoniams buvo daryta transanuliarinė DSIT plastika ir 4 ligoniams – transanuliarinė plasti-

ka panaudojant modifikuotą lopą. Trims ligoniams reikėjo atlikti pakartotinę operaciją – protezuoti plaučių arterijos vožtuvą homotransplantatu. Per antrąjį laikotarpį (2001–2005 metais) 3 ligoniams nustatytas II–III° ir III° plaučių arterijos vožtuvo nesandarumas. Visiems buvo daryta transanuliarinė plastika. Pakartotinių operacijų nereikėjo.

Išvados

1. Radikali Fallot tetrados korekcija gali būti saugiai atliekama jaunesnio amžiaus ligoniams.
2. Daugėja pirminių radikalių korekcijų.
3. Transanuliarinio lopo panaudojimas padidina pakartotinių operacijų riziką dėl plaučių arterijos vožtuvo nesandarumo.
4. Transanuliarinio lopo, turinčio burę, panaudojimas neapsaugo nuo plaučių arterijos vožtuvo nesandarumo atokiuoju laikotarpiu.

LITERATŪRA

1. Atallah YN, Kavey RE, Bove EL, Smith FC. Postoperative assessment of modified surgical approach to repair of tetralogy of Fallot. *Circulation* 1994; 90: 1107–1112.
2. Hornefer PJ, Zahka KG, Rowe SA. Long-term results of total repair of tetralogy of Fallot in children. *Ann Thorac Surg* 1990; 50: 179–183.
3. Knott-Craig CJ, Elkins RC, Lane MM, Holz J, McCue C, Ward KF. A 26-year experience with surgical management of tetralogy of Fallot: risk analysis for mortality or late interventions. *Ann Thorac Surg* 1998; 66: 506–511.
4. Hirsch JC, Mosca RS, Bove EL. Complete repair of tetralogy of Fallot in the neonate. *Ann Surg* 2000; 232: 508–514.
5. Seliem MA, Wu YT, Glenwright K. Relation between age at surgery and regression of right ventricular hypertrophy in tetralogy of Fallot. *Pediatr Cardiol* 1995; 16: 53–55.
6. DiDonato RM, Jonas RA, Lang P. Neonatal repair of tetralogy of Fallot with or without pulmonary atresia. *J Thorac Cardiovasc Surg* 1991; 101: 126–137.
7. Hennein HA, Mosca RS, Urcelay G, Crowley DC, Bove EL. Intermediate results after complete repair of tetralogy of Fallot in neonates. *J Thorac Cardiovasc Surg* 1995; 109: 332–344.
8. Alexiou C, Mahmoud H, Al-Khaddour A, Gnanaprasam J, Salmin AP, Keeton BR, Monro JL. Outcome after repair of tetralogy of Fallot in the first year of life. *Ann Thorac Surg* 2001; 71: 494–500.
9. Bacha EA, Scheule AM, Zurakowski D, Erikson LC, Hung J, Lang P, Mayer JE, del Nido PJ, Jonas RA. Long-term results after early primary repair of tetralogy of Fallot. *J Thorac Cardiovasc Surg* 2001; 122: 154–161.
10. Fraser CD, McKenzie ED, Cooley DA. Tetralogy of Fallot: surgical management individualized to the patient. *Ann Thorac Surg* 2001; 71: 1556–1563.
11. Pigula FA, Khalil PN, Mayer JE, del Nido PJ, Jonas RA. Repair of tetralogy of Fallot in neonates and young infants. *Circulation* 1999; 100(II): 157–161.
12. Lee JR, Kim JS, Lim HG, Hwang HY, Kim YJ, Rho JR, Ahn C. Complete repair of tetralogy of Fallot in infancy. *Interact Cardiovasc Thorac Surg* 2004; 3: 470–474.
13. Nollert G, Fischlein T, Bouterwek S, Bohmer C, Dewald O, Kreuzer E. Long-term results of total repair of tetralogy of Fallot in adulthood: 35 years follow-up in 104 patients corrected at the age of 18 or older. *Thorac Cardiovasc Surg* 1997; 45: 178–181.
14. Yemets IM, Williams WG, Welb GD, Harrison DA, McLaughlin PR, Trusler GA. Pulmonary valve replacement late after repair of tetralogy of Fallot. *Ann Thorac Surg* 1997; 64: 526–530.
15. Dechslin EN, Harrison DA, Harris L, Downar E, Webb GD, Siu SS. Reoperation in adults with repair of tetralogy of Fallot: indications and outcomes. *J Thorac Cardiovasc Surg* 1999; 118: 245–251.