

# Pakartotinės operacijos po Rosso procedūros

## Reoperations after the Ross procedure

Rita Sudikienė<sup>1</sup>, Virgilijus Lebetkevičius<sup>2</sup>, Rimantas Karalius<sup>2</sup>, Virgilijus Tarutis<sup>2</sup>,  
Laimutė Laučiuvienė<sup>1</sup>, Daina Liekienė<sup>2</sup>, Lina Lankutienė<sup>1</sup>, Vytautas Sirvydis<sup>2</sup>

<sup>1</sup> Vilniaus universiteto ligoninės Santariškių klinikų Širdies chirurgijos centras, Santariškių g. 2, LT-08661 Vilnius

<sup>2</sup> Vilniaus universiteto Širdies chirurgijos centras, Santariškių g. 2, LT-08661 Vilnius

El. paštas: [chirurgai@santa.lt](mailto:chirurgai@santa.lt)

<sup>1</sup> Vilnius University Hospital „Santariškių klinikos“, Heart Surgery Centre, Santariškių str. 2, LT-08661 Vilnius, Lithuania

<sup>2</sup> Vilnius University Heart Surgery Centre, Santariškių str. 2, LT-08661 Vilnius, Lithuania

E-mail: [chirurgai@santa.lt](mailto:chirurgai@santa.lt)

---

Optimali hemodinamika po operacijos, nereikia vartoti antikoagulantų, plaučių autotransplantato galimybė augti – Rosso operacijos pranašumai, nulėmę jos paplitimą per pastaruosius kelis dešimtmečius. Tačiau iki šiol yra kontroversinių nuomonių dėl dviejų vožtuvų pakeitimo esant vieno vožtuvo ydai, dėl vožtuvų ilgaamžiškumo ir pakartotinių operacijų tikimybės. Straipsnyje vertinami ligonių, kuriems buvo atlikta Rosso operacija Vilniaus širdies chirurgijos centre, ilgalaikio stebėjimo rezultatai, nagrinėjami rizikos veiksniai, lemiantys plaučių arterijos autotransplantato ir homotransplantato funkcijos sutrikimus ir pakartotines operacijas.

**Pagrindiniai žodžiai:** Rosso operacija, plaučių autotransplantato ir homotransplantato funkcijos sutrikimas, aortos šaknies išsiplėtimas, reoperacijos

---

The optimal hemodynamic performance without anticoagulation and the autograft growth potential are the advantages of the Ross procedure. Analysis was made to evaluate the risk factors of pulmonary autograft and homograft dysfunction and reoperation.

**Key words:** Ross operation, autograft and homograft dysfunction, aortic root dilatation, reoperation

---

### Įvadas

Per pastaruosius du dešimtmečius aortos vožtuvo pakeitimas plaučių arterijos autotransplantatu tapo populiaria aortinių ydų chirurginio gydymo alternatyva. Optimali hemodinamika be antikoagulantų ir augimo galimybė yra pagrindiniai šios operacijos pranašumai. Dėl šių pra-

našumų operacija ypač tinkama vaikams, atletams, jaunos moterims, kurios nori susilaukti vaikų, ir esant antikoagulantų vartojimo kontraindikacijoms. Nepaisant entuziazmo, siejamo su šia operacija, susirūpinimą kelia galimas jau dviejų vožtuvų funkcijos sutrikimas po operacijos ir pakartotinių operacijų tikimybė tiek aortos, tiek plaučių arterijos pozicijose. Operacijos komplikaci-

jos yra autotransplantato šaknies ir sinotubulinės jungties išsiplėtimas bei homotransplantato degeneracija. Tai nulemia aortos vožtuvo nesandarumą ir plaučių arterijos stenozę, turi įtakos šių vožtuvų funkcijai esant krūviui, lemia aritmijų atsiradimą ir pakartotinių operacijų būtinumą.

Straipsnyje nagrinėjami ilgalaikio stebėjimo rezultatai, vertinami rizikos veiksniai, lemiantys aortos šaknies išsiplėtimą, aortos šaknies išsiplėtimo įtaką vožtuvo nesandarumui atsirasti ir didėti; taip pat homotransplantato degeneraciją lemiančias priežastis. Tyrimo tikslas – nurodyti pakartotines operacijas lemiančius veiksnius.

### Ligoniai ir metodai

Vilniaus širdies chirurgijos klinikoje nuo 1993 iki 2006 metų atlikta 116 *Rosso* ir trys *Rosso–Kono* operacijos. Vidutinis stebėjimo laikas yra  $6,5 \pm 4,5$  metų. Amžiaus vidurkis  $26 \pm 11$  metų (svyruoja nuo 4 iki 67), 100 (84%) buvo vyrų ir 19 (16%) moterų. Ligoniai iki 18 metų sudarė 48%. Pagrindinė operacijos indikacija buvo įgimta aortos vožtuvo yda. Keturi pacientai operuoti dėl infekcinio endokardito, du dėl vožtuvo protezo disfunkcijos, vienas – sergantis reumatu. Visos operacijos atliktos pakeičiant aortos šaknį. Be proksimalinės autotransplantato jungties sutvirtinimo operuota 18 (15,2%) ligonių, sutvirtinant proksimalinę jungtį pertraukiamomis perikardo juostelėmis 73 (61,3%) ligoniai, sutvirtinant sintetinėmis juostelėmis 27 (23,5%) ligoniai. Dešiniojo skilvelio ir plaučių arterijos vientisumas buvo atkuriamas donoriniu nešaldytu šviežiu aortiniu homotransplantatu 20 ligonių, plaučių arterijos homotransplantatu – 81 ligoniui, 11 ligonių panaudotas VEN-PRO ir *Schelby* konduitas. Echokardiografinis tyrimas buvo atliekamas operacinėje (perstemplinė echokardiografija), išrašant po vieno, trijų, šešių mėnesių ir vėliau kasmet. Vertinta aortos žiedo, sinusų ir sinotubulinės jungties skersmens kitimai, aortos vožtuvo nesandarumo ir plaučių homotransplantato stenozės atsiradimas.

### Rezultatai

Po operacijos ankstyvuojų stebėjimo periodu mirė 7 (5,8%) pacientai. Vėlyvuojų stebėjimo periodu mirties atvejų nebuvo. Išgyvenimas po penkerių metų buvo 98%, po 12 metų – 80%. Vienam pacientui po operacijos išsivystė infarktas, keturi kraujavo ir buvo atlikta retorakotomija, dviem ligoniams implantuotas stimulatorius. Po operacijos aortos šaknies skersmuo plėtėsi visiems ligoniams, nuo 2,6 iki 4,4 cm (vid.  $3,5 \pm 0,4$  cm) pacientams, ku-

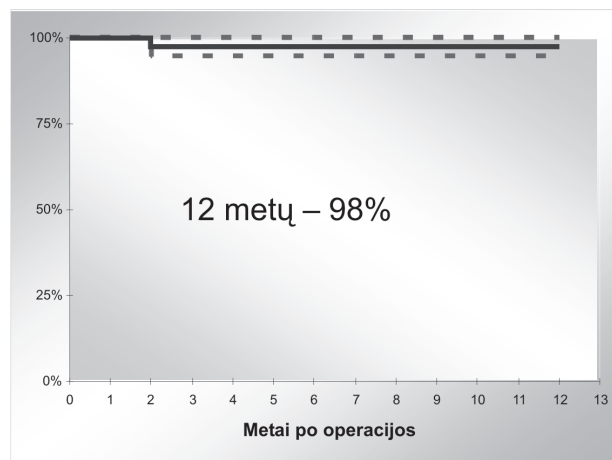
riems yra aortos vožtuvo stenozė, nuo 3,0 iki 5 cm (vid.  $3,9 \pm 0,6$  cm) pacientams, kuriems yra priešoperacinis aortos nesandarumas. Suaugusių pacientų aortos šaknies išsiplėtimas buvo vertinamas, kai aortos šaknies skersmuo  $> 3,2$  cm, vaikų – pagal kūno paviršiaus plotą. Plečiantis aortos šakniai, aortos vožtuvo nesandarumo progresavimo nebuvo. Aortos vožtuvo nesandarumas pradėdavo ryškėti, kai, išsiplėtus aortai ties sinusais, išsiplėsdavo ir sinotubulinė jungtis. Išsiplėtus sinotubulinei jungčiai aortos vožtuvo disfunkcijos atsiradimo tikimybė po penkerių metų 10%, po septynerių metų – 50%, po dešimties metų – 87%. Aortos šaknies skersmuo viršijo dydį, atitinkamą kūno paviršiaus plotui, jau pirmaisiais metais po operacijos, vėliau kasmet jis didėdavo nedaug, vidutiniškai po  $0,06 \pm 0,015$  cm. Didžiausios skersmens reikšmės buvo pacientų, kuriems nustatytas priešoperacinis aortos vožtuvo nesandarumas: jų aortos vožtuvo žiedo ir šaknies skersmenys prieš operaciją buvo gerokai didesni nei ligonių, kuriems nustatyta aortos vožtuvo stenozė. Ligonių, turinčių padidėjusį arterinį kraujo spaudimą ( $> 120/80$  mm Hg), aortos šaknies plėtimasis buvo dar akivaizdesnis, per metus vidutiniškai  $0,1 \pm 0,01$  cm. Perikardo juostelės nuo aortos šaknies plėtimosi neapsaugojo. Pacientams su sintetinėmis juostelėmis statistiškai patikimo aortos šaknies plėtimosi nenustatyta, tačiau šių pacientų aortos šaknies skersmuo taip pat buvo didesnis nei atitinkamam kūno paviršiaus plotui.

Pakartotinai operuoti septyni ligoniai: du dėl aortos vožtuvo, keturi dėl homotransplantato pažeidimo, vienam buvo pakeisti abu vožtuvai dėl infekcinio endokardito. Lentelėje teikiamas pakartotinai operuotų ligonių apibūdinimas. Ligoniiui V. T. prieš operaciją buvo praplėstas ties žiedu ir šaknimi gerokai nesandarus dviburis aortos vožtuvas. Po operacijos nustatytas progresuojantis aortos šaknies plėtimasis iki 5 cm, vožtuvo nesandarumo nebuvo. Tik po septynerių metų, išsiplėtus sinotubulinei jungčiai, atsirado I laipsnio aortos vožtuvo nesandarumas. Pacientas operuotas pakartotinai po aštuonerių metų dėl aortos šaknies aneurizminio išsiplėtimo, nelaukiant vožtuvo nesandarumo progresavimo. Operacijos metu atlikta aortos šaknies ir sinotubulinės jungties plastika. Antaras pacientas E. B. (priešoperacinė diagnozė tokia pati) operuotas pakartotinai po ketverių metų dėl didelio aortos vožtuvo nesandarumo, atsiradusio išsiplėtus aortos žiedui, sinusams ir sinotubulinei jungčiai. Operacijos metu taip pat išsaugotas vožtuvas, atliekant aortos šaknies, sinotubulinės jungties ir vožtuvo burių plastiką. Pacientui P. V. pakeisti abu vožtuvai dėl abiejų vožtuvų infekcinio endokardito. Dviem ligoniams homotransplantatas buvo

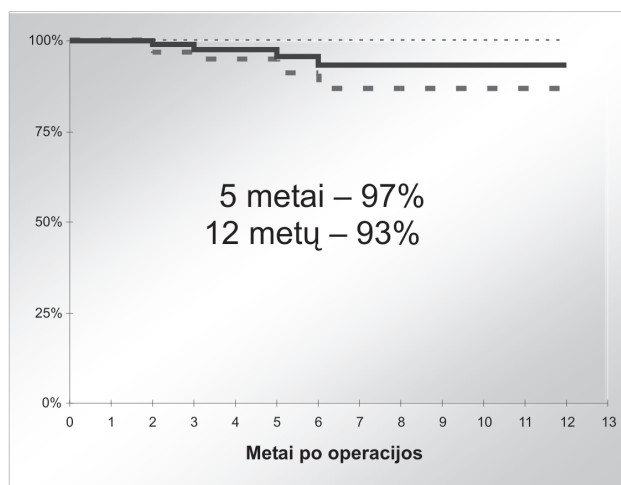
pakeistas dėl atsiradusios ryškios stenozės. Ligoniu M. P. dėl aortinio homotransplantato degeneracijos po šešerių metų buvo dešiniojo skilvelio funkcijos sutrikimas ir skilvelinė ekstrasistolija. Pažeistas homotransplantatas pakeistas donoriniu plaučių arterijos homotransplantatu. Pacientui K. Š. po dvejų metų atsirado ryški *Ven-Pro* konduito distalinės dalies stenozė, operacijos metu rastas infiltracinis volas apie konduitą; traktuota kaip ankstyva uždegiminė reakcija. Konduitas pakeistas taip pat plaučių arterijos homotransplantatu. Dviem pacientams homotransplantatas pakeistas dėl infekcinio endokardito. Nedidelė – vidutinė homotransplantato stenozė yra gerai toleruojama. 90 (72,2%) pacientų stenozė yra < 20 mm Hg, 16 (23,5%) pacientų ji 20–40 mm Hg, 6 (4,3%) pacientams ji > 40 mm Hg ramybės būsenos, po krūvio gradientas per homotransplantatą beveik padvigubėja (per autotransplantatą gradientas po krūvio yra optimalus, beveik atitinka sveiko žmogaus aortos vožtuvo gradientą po krūvio). Didelė ir vidutinė stenozė 70% buvo pacientams, operuotiems iki 14 metų, 80% – esant aortiniam homotransplantatui.

## Diskusija

Aortos nesandarumas ir aortos šaknies aneurizminis išsiplėtimas yra pagrindinės priežastys, lemiančios šio vožtuvo reoperacijas. Priešoperacinė aortos vožtuvo nesandarumo diagnozė, kai yra aortos žiedo ir šaknies išsiplėtimas, yra akivaizdūs veiksniai, predisponuojantys pakartotines operacijas. Be to, esant dviburiam nesandariam aortos vožtuvui, gali būti nevisavertė aortos sienelė, turinti polinkį plėstis [11]. Kitos galimos priežastys: infekcinis endokarditas, plaučių arterijos vožtuvo yda ar reumatinė yda, netikrosios aortos aneurizmos, aortos šaknies abscesai [11; 13]. Aortos šaknies pakeitimo modifikacijos (aortos žiedo anuloplastika, aortos siaurinimas atitinkamai autoransplantatui) gali sumažinti aortos šaknies plėtimąsi [2; 10]. Arterinio kraujo spaudimo padidėjimas > 120/80 mm Hg gali labai paspartinti aortos šaknies plėtimąsi. *Elkins* duomenimis, iš 242 pacientų, kuriems operacija buvo atlikta pakeičiant aortos šaknį, 99% išgyvenusiųjų autotransplantato funkcija buvo stabili ilgalaikio stebėjimo metu [10]. *Stelzer* duomenimis, iš 145 pacientų pakartotinės intervencijos dėl aortos nesandarumo reikėjo devyniems pacientams [2]. Iš 150 vaikų ir jaunų suaugusiųjų *Elkins* studijoje aštuoniems pacientams atsirado didelis nesandarumas [14]. *Laudito* duomenimis, 12 iš 72 vaikų atsirado nesandarumas, 7 – didelis ir 5 – vidutinis [6]. Aortos stenozės po operacijos nebuvo [14].



1 pav. Laikotarpis be pakartotinių operacijų Ao pozicijoje



2 pav. Laikotarpis be pakartotinių operacijų PA pozicijoje

Autotransplantato augimo ir išsiplėtimo dilema buvo sprendžiama nuolat, stebimas jo matmenų didėjimas po operacijos [13]. Augimas vertintas kaip vienas iš didžiausių operacijos pranašumų, išsiplėtimas gąsdino dėl galimo nesandarumo atsiradimo. Svarbu pažymėti, kad išsiplėtimo vieta turi didelę reikšmę nesandarumui atsirasti ir progresuoti, būtent aortos žiedo ir sinotubulinės jungties išsiplėtimas pažeidžia burių sanglaudą. *Valsalvos* sinusų išsiplėtimas yra dėsningas po operacijos, bet pats savaime nelemia nesandarumo progresavimo, kol neišsiplėčia kiti matmenys [13]. Yra autotransplantato plėtimosi fazės. Pasyvus plėtimasis, ypač *Valsalvos* sinusų, atsiranda per pirmuosius metus po operacijos, vėliau jis lėtesnis ir sietinas su paciento augimu. Laikotarpis be

**Lentelė.** Pakartotinai operuotų ligonių apibūdinimas

Ligonis	M.P.	K.Š.	V.T.	M.M.	P.V.	G.P.	E.B.
Amžius operacijos metu	11	7	24	12	44	13	11
Metai iki reoperacijos	6	2	8	3	2	7	4
Ao yda prieš operaciją	AoVS	AoVS	AoVN	AoVS	AoVN	AoVN	AoVN
Ao žiedas iki operacijos	1,8* (1,9)**	1,7* (1,7)**	3,0* (2,4)**	2,1* (1,8)**	2,8* (2,5)**	2,6* (1,9)**	2,2* (1,8)**
Ao šaknis iki operacijos	2,3* (2,1)**	2,2* (1,9)**	3,3* (2,5)**	2,4* (2,3)**	3,6* (2,7)**	2,9* (2,3)**	2,9* (2,3)**
Ao šaknis prieš reoperaciją	4,4	3,8	5	4	4,8	4,7	4,0
<i>Vožtuvų pažeidimas:</i>							
Homotransplantato degeneracija	+	+	–	–	–	–	–
Homotransplantato endokarditas	–	–	–	+	+	+	–
AoV nesandarumo laipsnis	–	–	I <sup>0</sup>	–	II <sup>0</sup>	I <sup>0</sup>	III <sup>0</sup>
AoV endokarditas	–	–	–	–	+	–	–

AoVS – aortos vožtuvo stenozė, AoVN – aortos vožtuvo nesandarumas

\* – ligonio Ao žiedo ir šaknies skersmuo

\*\* – Ao vožtuvo žiedo ir AoV šaknies skersmuo numatomas pagal kūno paviršiaus plotą

pakartotinės operacijos, *D. Rosso* duomenimis, buvo dešimt metų 88% ir 20 metų 75% pacientų [11]. Didžiausias *Elkins* studijoje nurodomas aštuonerių metų laikotarpis be autotransplantato pakeitimo 94% visų pacientų ir 99% vaikų grupėje [10]. Laikotarpis be pakartotinės operacijos ar trečio laipsnio nesandarumo atsiradimo buvo aštuoneri metai 88% pacientų, atliekant aortos šaknies pakeitimo operaciją, jaunesniems nei 17 metų – 92%. *Laudito* duomenimis, išgyvenimas buvo apie 100%, o pakartotinės operacijos po 6,6 metų nereikėjo 83% vaikų [6]. *Turrentine* nurodo, kad pakartotinių operacijų nebuvo per septynerius metus 88% ligonių. Vilniaus širdies chirurgijos centre laikotarpis be pakartotinės operacijos aortos pozicijoje buvo dvylika metų 98% ligonių (1 pav.). Dėsninga, kad dažnai per pakartotines operacijas pavyksta atlikti vožtuvo plastiką nekeičiant paties vožtuvo.

Homotransplantato stenozė yra pagrindinė jo pakeitimo priežastis. Laikotarpis be operacijos, *Elkins* duomenimis, buvo dvylika metų 90% vaikų [12], 90% suaugusių ir vaikų jis buvo aštuoneri metai. Pradiniuose darbuose apie *Rosso* operaciją nurodoma 89% per dešimt metų ir 80% per dvidešimt metų. *Stelzer* duomenimis, nė vienas iš 145 pacientų nereikėjo homotransplantato pakeitimo per dešimt metų [2]. Vilniaus širdies chirurgijos centre laikotarpis be pakartotinės operacijos plaučių arterijos pozicijoje penkeri metai 97%, dvylika metų – 93% pacientų (2 pav.).

Infekcinis endokarditas yra reta komplikacija. Remiantis 376 pacientų trims ilgalaikio stebėjimo rezultatais nurodoma, kad aštuoni pacientai susirgo infekciniu endokarditu, penkiems buvo pažeistas aortos vožtuvas, dviem

homotransplantatas ir vienam – abu vožtuvai [2, 11, 14]. *Stelzer* nurodo, kad dėl infekcinio endokardito operacijos nereikėjo 97% pacientų po penkerių metų ir 93% pacientų po septynerių metų [2]. Nors tai yra reta komplikacija, literatūroje nurodoma, kad pakartotinės operacijos dėl endokardito yra operacinės mirties rizikos veiksnys [2, 11].

## Išvados

Pakartotinės operacijos po *Rosso* operacijos nėra dažnos. Rizikos veiksniai, galintys nulemti pakartotines operacijas aortos pozicijoje, yra šie:

- vožtuvo žiedo ir šaknies išsiplėtimas prieš operaciją, esant nesandariam dviburiam aortos vožtuvui;
- padidėjęs arterinis kraujo spaudimas prieš ir po operacijos;
- operacijos metu nekoreguoti išplėsti aortos žiedo ir sinusų matmenys;
- sinotubulinės jungties ir aortos žiedo išsiplėtimas po operacijos.

Proksimalinės autotransplantato jungties sutvirtinimas perikardo juostelėmis neapsaugo nuo šaknies plėtimosi po operacijos. Sintetinės juostelės apsaugo nuo statistiškai patikimo aortos šaknies išsiplėtimo, tačiau jos tinka tik suaugusiems pacientams, nes gali riboti žiedo augimą. Labai svarbu tai, kad atliekant pakartotines operacijas dažnai įmanoma autotransplantato plastika nekeičiant paties vožtuvo.

Homotransplantato degeneracijos rizikos veiksniai: aortinis homotransplantatas, jaunas ligonio amžius operacijos metu, specifinė ankstyva uždegiminė reakcija *Ve-Pro* konduity atveju. Infekciniams endokarditui išvengti būtina jo profilaktika po operacijos

**LITERATŪRA**

1. Elkins RC, Knott-Craig CJ, Ward KE, Lane MM. The Ross operation in children: 10-year experience. *Ann Thorac Surg* 1998; 65: 496–502.
2. Stelzer P, Weinrauch S, Tranbaugh RF. Ten years of experience with modified Ross procedure. *J Thorac Cardiovasc Surg* 1998; 115: 1091–1100.
3. Turentine MV, Ruzmetov M, Vilay P, Bills RG, Brown JW. Biological versus mechanical aortic valve replacement in children. *Ann Thorac Surg* 2001; 71: S356–360.
4. Notzold A, Huppe M, Schmidtke C, Blomer P, Uhlig T, Sievers HH. Quality of life in aortic valve replacement: pulmonary autografts versus mechanical prostheses. *J Am Coll Cardiol* 2001; 37: 1963–1966.
5. Ross DN. Replacement of aortic and mitral valves with a pulmonary autograft. *Lancet* 1967; 2: 956–958.
6. Laudito A, Brook MM, Suleman S, et al. The Ross procedure in children and young adults: a word of caution. *J Thorac Cardiovasc Surg* 2001; 122:147–153.
7. Kouchoukos NT, Davila-Roman VG, Spray TL, Murphy SF, Perrillo JB. Replacement of the aortic root with pulmonary autograft in children and young adults with aortic-valve disease. *N Engl J Med* 1994; 330: 1–6.
8. Schoof PH, Cromme-Dijkhuis AH, Bogers JJ, et al. Aortic root replacement with pulmonary autograft in children. *J Thorac Cardiovasc Surg* 1994; 107: 367–373.
9. Gerosa G, McKay R, Davies J, Ross DN. Comparison of the aortic homograft and the pulmonary autograft for aortic valve or root replacement in children. *J Thorac Cardiovasc Surg* 1991; 102: 51–60.
10. Elkins RC. The Ross operation: a 12-year experience. *Ann Thorac Surg* 1999; 68: S14–18.
11. Chambers JC, Somerville J, Stone J, Ross DN. Pulmonary autograft procedure for aortic valve disease: long-term results of the pioneer series. *Circulation* 1997; 96: 2206–2214.
12. Elkins RC, Lane MM, McCue C. Ross operation in children: late results. *J Heart Valve Dis* 2001; 10: 736–741
13. David TE, Omran A, Ivanov J. Dilatation of the pulmonary autograft after the Ross procedure. *J Thorac Cardiovasc Surg* 2000; 119: 210–220.
14. Savoye C, Auffray JL, Hubert E. Echocardiographic follow-up after the Ross procedure in 100 patients. *Am J Cardiol* 2000; 85: 854–857.