

Blūžnies pseudocista: trimačiai kompiuteriniai vaizdai

Splenic pseudocyst: three-dimensional computer imaging

Raimundas Lunevičius, Raminta Šydeikienė

Vilniaus universiteto Bendrosios chirurgijos centras, Vilniaus greitosios pagalbos universitetinė ligoninė, Šiltnamių g. 29, LT-04130 Vilnius

El. paštas: rlunevichus@yahoo.com

Vilnius University, General Surgery Center, Vilnius University Emergency Hospital, Šiltnamių 29, Vilnius, LT-04130 Vilnius, Lithuania

E-mail: rlunevichus@yahoo.com

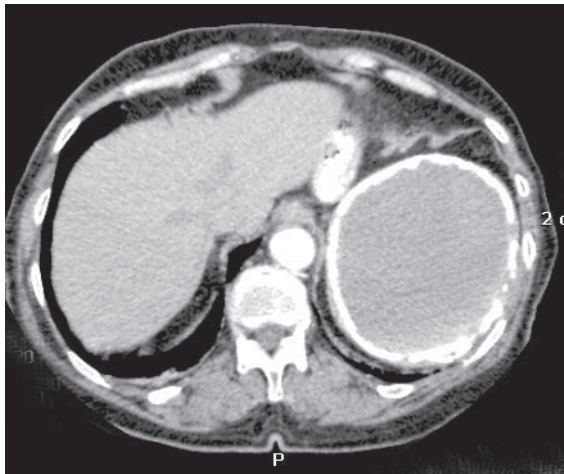
Pateikiami blužnies potrauminės pseudocistos trimačiai kompiuteriniai vaizdai.

Three-dimensional computer imagings of splenic posttraumatic pseudocyst are demonstrated.

Pacientė, 73 metų, į chirurgijos skyrių buvo paguldyta dėl tulžies latakų akmenligės ir mechaninės geltos (bilirubino koncentracija kraujyje – 122 $\mu\text{mol/l}$; tiesioginio – 115 $\mu\text{mol/l}$). Cholecistektomija jai buvo atlikta prieš 15 metų. Prieš 25 metus – kairiojo šono trauma. Pilvo ultragarsinio tyrimo metu nustatyti ir kompiuterinės tomografijos būdu (*TOSHIBA Aquilion 16*) patikslinti tokie patologiniai pokyčiai: bendrojo tulžies latakų skersmuo – 15 mm, jo distalinėje dalyje rastas 1 cm dydžio darinys – akmuo. Blužnies viršutinėje ir vidurinėje dalyse – 10 cm skersmens cistinis, turintis pertvarą, 5 mm storio kapsule apribotas darinys, dislokuojantis kairįjį diafrag-

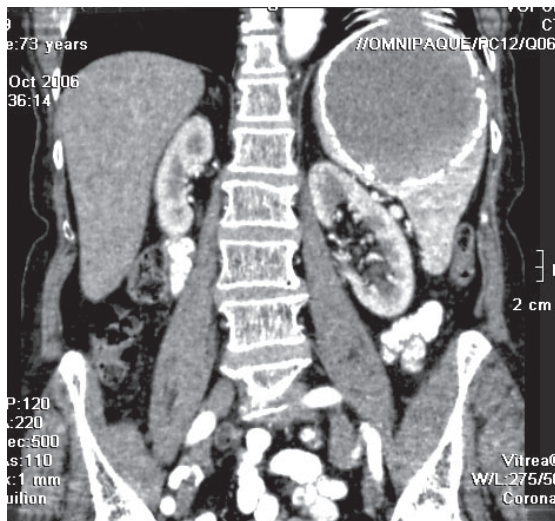
mos kupolą (diferencijuoti echinokokinę ir potrauminę pseudocistą). Atlikus serologinį tyrimą echinokokozės (*Echinococcus granulosus*, *Echinococcus multilocularis*) diagnozė atmesta.

Endoskopinės cholangiografijos būdu patvirtinta bendrojo tulžies latakų akmenligės diagnozė (bendrojo tulžies latakų skersmuo – 1,7 cm, jame – 1 cm skersmens akmuo). Atlikus 7 mm ilgio papiliosfinkterotomiją akmuo pašalintas Dormijaus kilpa. Komplikacijų po šios procedūros nebuvo. Gelta išnyko. Dėl potrauminės blužnies pseudocistos paskirta planinė splenektomija. Pateikiami pilvo dvimačiai (1 pav.) ir trimačiai (2 pav.) kompiuterinės tomografijos vaizdai.

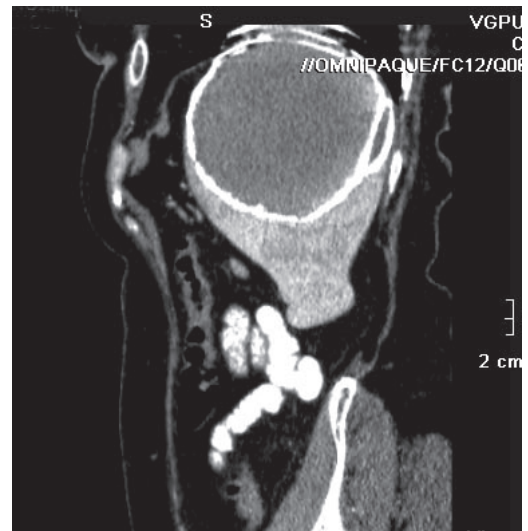


a

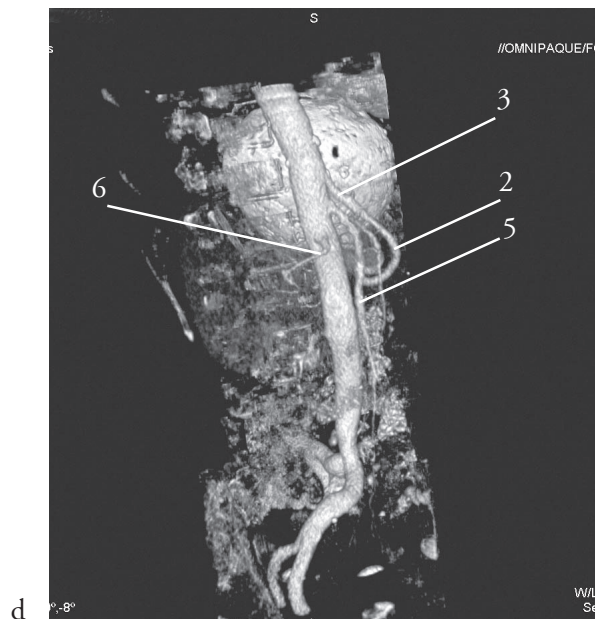
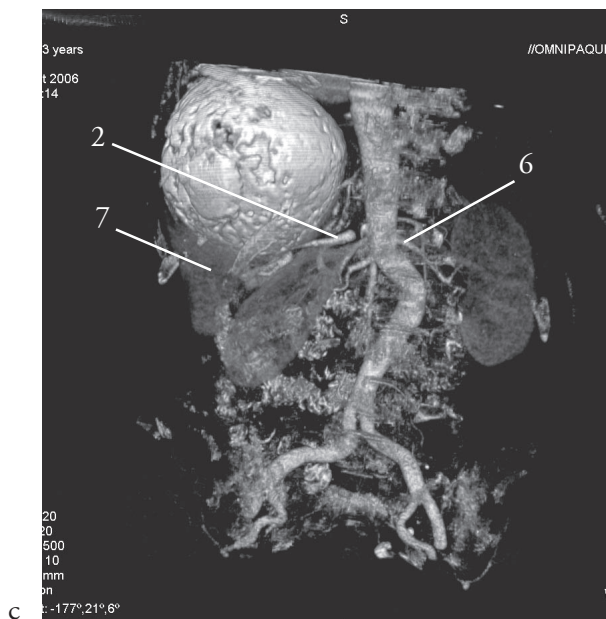
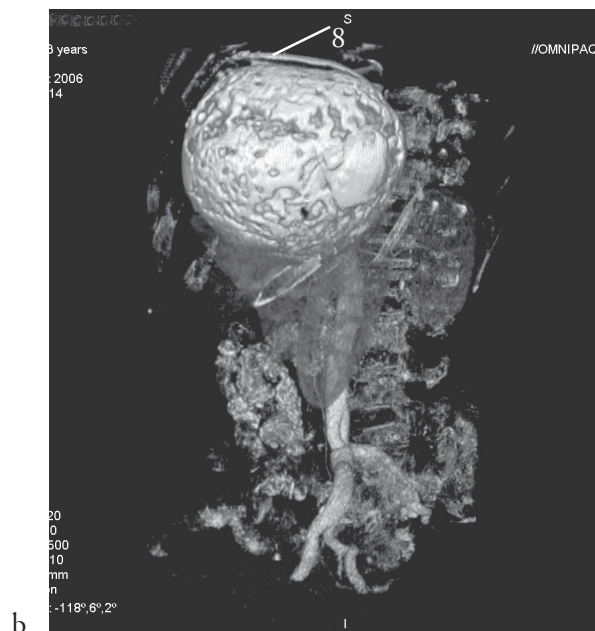
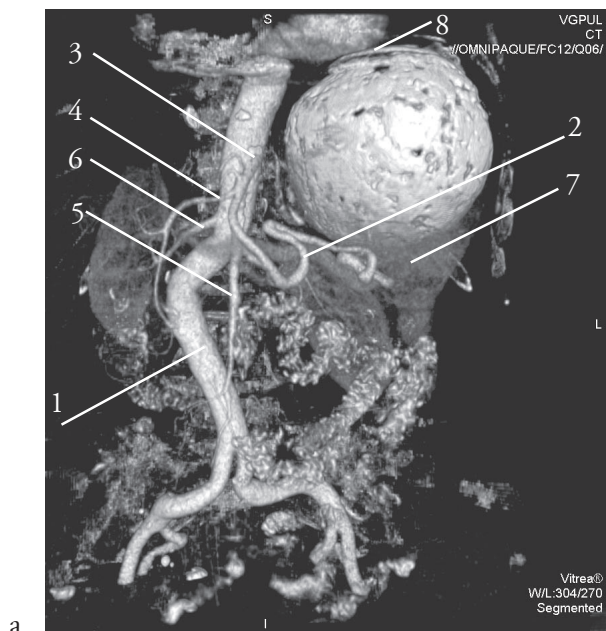
1 pav. Blužnies pseudocista: kontrastinis kompiuterinės tomografijos tyrimas, arterinė fazė, a – aksialinė plokštuma, b – frontalinė plokštuma; pasislinkęs kairysis inkstas, kairioji diafragmos dalis, išlikęs blužnies apatinis poliūs, c – sagitalinė plokštuma; pertvara nugarinėje pseudocistos pusėje



b



c



2 pav. Blūžnies pseudocista: trimačiai kompiuteriniai vaizdai: a – iš priekio, b – iš kairiojo šono, c – iš užpakalio, d – iš dešiniojo šono. Blūžninė arterija yra žemiau pseudocistos, ji pasislinkusi; pseudocistos viršutinis paviršius šalia kairiosios diafragmos.

1 – aorta (*deformuota*); 2 – *a. lienalis*; 3 – *truncus celiacus*; 4 – *a. hepatica communis*; 5 – *a. mesenterica superior*; 6 – *a. renalis dextra*; 7 – blūžnies apatinis poliuis; 8 – diafragmos kairysis kupolas