

Galinės klubinės žarnos obstrukcinis užspaudimas kirmėlinės ataugos kilpa

Strangulated terminal ileal obstruction due to closed-loop appendix

Eglė Zarakauskaitė, Raimundas Lunevičius

Vilniaus universitetas, Gastroenterologijos, chirurgijos ir nefrourologijos klinikos Bendrosios chirurgijos centras, Vilniaus universitetinė greitosios pagalbos ligoninė, Šiltnamių g. 29, LT-04130 Vilnius

El. paštas: rlunevichus@yahoo.com

Vilnius University, General Surgery Center of Clinic of Gastroenterology, Nephrourology and Surgery, Vilnius University Emergency Hospital, Šiltnamių str. 29, LT-04130 Vilnius, Lithuania

E-mail: rlunevichus@yahoo.com

Tikslas

Aprašyti ir įvertinti visišką klubinės žarnos galinės dalies obstrukcinį nepraeinamumą dėl jos užspaudimo atipinės padėties kirmėlinės ataugos kilpa suaugusiam pacientui.

Klinikinis atvejis

Ligonis B. A., 71 metų, dėl sąrėmių pobūdžio skausmų visame pilvo plote, pilvo pūtimo ir pykinimo skubos tvarka hospitalizuotas į pilvo chirurgijos skyrių. Pacientas anksčiau nė karto nebuvo operuotas. Objektyvaus tyrimo rezultatai: pilvas išsipūtęs, skausmingas, maksimalaus skausmingumo ir pilvaplėvės dirginimo vieta – dešinioji klubinė sritis, auskultuojant žarnyną girdėti kliūtinė peristaltika. Apžvalginėje pilvo rentgenogramoje matyti daug Kloiberio dubenėlių išsipūtusioje plonojoje žarnoje. Diagnozavus konservatyviam gydymui atsparų visišką mechaninį žarnyno nepraeinamumą, atlikta vidurinė laparotomija. Operaciniai radiniai: stipriai išsipūtusi, iki galinės dalies perpildyta skysčių ir dujų plonoji žarna. Priežastis – apie galinę klubinės žarnos dalį kilpa apsisukusi, ją visiškai užspaudusi ir prie jos priekinės dalies pasaito prisitvirtinusi kirmėlinė atauga. Atlikta apendektomija, plonoji žarna intubuota peroraliniu enterodekompresiniu zonu. Kirmėlinės ataugos histologiniu tyrimu nustatyti antrinio uždegimo požymiai: paviršinis apendicitas ir hemoraginis periapendicitas. Pooperacinis laikotarpis buvo sklandus.

Išvada

Šis klinikinis atvejis patvirtina, jog galima labai reta komplikacija dėl atipinės kirmėlinės ataugos padėties: klubinės žarnos galinės dalies obstrukcinis užspaudimas kirmėlinės ataugos kilpa.

Pagrindiniai žodžiai: apendiksas, atipinė padėtis, klubinės žarnos obstrukcija

Objective

To describe and estimate a strangulated (by atypical appendix) closed-loop obstruction of the terminal ileum in an adult.

Case report

71-year-old male was admitted because of crampy abdominal pain associated with nausea. There was no history of previous intraabdominal operations. On examination, the patient had obvious abdominal distention with peritoneal signs localized in the right iliocecal region. Bowel sounds were decreased. X-ray films showed multiple air fluid levels in the small intestine. Small-bowel obstruction was diagnosed and exploratory laparotomy was performed. The small intestine was heavily dilated, overflowed by fluids and air because of a vermiform appendix wrapped around the terminal ileum and its mesentery, and by its tip adhered to the ileocecal recessus. An appendectomy was performed, the small bowel was intubated using an enterodecompressive probe. Histopathology confirmed the diagnosis of secondary superficial appendicitis and hemorrhagic periappendicitis. The convalescence was not delayed. There were no postoperative complications.

Conclusion

This clinical report shows an unusual but possible very rare complication of atypically located appendix in an adult: a strangulated closed-loop obstruction of the terminal ileum.

Key words: appendix, atypical positioning, acute ileal obstruction

Ižanga

Ūminio apendicito ir visiško mechaninio žarnyno nepraeinamumo sąsajos nėra įprasta aptarimo tema nei chirurginėje literatūroje, nei praktikoje. Viena vertus, mechaninis žarnyno nepraeinamumas kaip apendicito komplikacija dažniausiai nėra minimas, nes pats savaime kirmėlinės ataugos uždegimas tokios komplikacijos dažniausiai nesukelia. Dažniau literatūroje minimi atvejai, kai apendektomija yra ankstyvojo pooperacinio mechaninio sąauginio žarnyno nepraeinamumo priežastis [1–9]. Kita vertus, tokia, nors ir reta, ligos eiga, kai visiškas mechaninis žarnyno nepraeinamumas tiesiogiai siejamas su ūminiu apendicitu, pasitaiko [2, 3, 9]. Didelės reikšmės tam turi ne tik kirmėlinės ataugos ūminis uždegimas, bet ir jos netipinė padėtis pilvaplėvės ertmėje [9].

Teiginys, kad netipinės padėties kirmėlinė atauga, nesant kitų virškinimo trakto anomalijų ir pirminio kirmėlinės ataugos uždegimo, būtų mechaninio visiško plonosios žarnos nepraeinamumo priežastis, būtų neįprastas tiek vaikų, tiek suaugusiųjų chirurgams. 2002 metais A. D. Yang ir C. H. Lee medikų bendruomenei pateikė straipsnį, kuriame aprašė 1 metų ir 7 mėnesių berniuko ligą, kai ilga kirmėlinė atauga, sudarydama maz-

gą su galine klubinės žarnos dalimi, ją visiškai užspaudė ir sukėlė stranguliacinį klubinės žarnos segmento užspaudimą [10]. Kirmėlinė atauga operacijos metu jau buvo negyvybinga.

Šio straipsnio tikslas – aprašyti ir įvertinti visišką klubinės žarnos galinės dalies obstrukcinį nepraeinamumą, kurį suteikė jos užspaudimas netipinės padėties kirmėlinės ataugos kilpa suaugusiam pacientui.

Metodai

Straipsniai apžvalgai buvo rasti pagal „Medline / PubMed“ duomenų bazės nuorodas. Naudotasi „Mesh browser“ funkcija. Duota užklausa anglų kalba „*Appendix[MESH]*“ AND „*acute intestinal obstruction [MESH]*“, naudojant filtrą „*English language, Human*“. Rastos nuo 1967 metų vasario iki 2004 metų rugsėjo išleistų 50 straipsnių, atitinkančių paieškos kriterijus, nuorodos. Kita užklausa buvo „*Appendicitis[MESH]*“ AND „*acute intestinal obstruction [MESH]*“, naudojant filtrą „*English language, Human*“. Rastos nuo 1966 metų liepos iki 2004 metų gruodžio išleistų 206 straipsnių, atitinkančių paieškos kriterijus, nuorodos. Išnagrinėjus jų santraukas, su straipsnio tikslu susieti ir atrinkti 22 straipsniai. Literatūros sąrašas papildytas dar dviem Lietuvos

žurnale skelbtais straipsniais. Paskui buvo aprašyta ir įvertinta autorių gydyto paciento ligos istorija.

Klinikinis atvejis

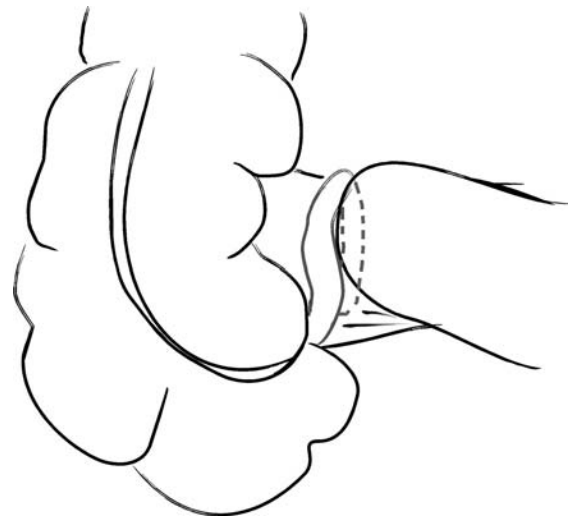
Septyniasdešimt vienerių metų normosteninio sudėjimo ligonis dėl spazminio pobūdžio skausmų visame pilvo plote, pilvo pūtimo ir pykinimo skubos tvarka buvo hospitalizuotas į pilvo chirurgijos skyrių. Ūminis pilvo skausmas jau truko 20 valandų. Ligonis teigė, jog iš pradžių skaudėjo viršutinę pilvo dalį, t. y. skrandžio plotą. Dešiniąją pilvo pusę, o vėliau ir visą pilvą jam periodiškai pradėjo skaudėti po kelių valandų. Skausmai buvo sąrėmių pobūdžio. Jie sustiprėdavo kas kelias minutes. Ligonis nekarščiavo.

Jis teigė, kad 20 metų serga „lėtiniu apendicitu“. Visą šį gyvenimo tarpą panašūs, tačiau mažesnio intensyvumo ir trukmės (apie 10 min.) dešinėsios apatinės pilvo dalies skausmai jį vargindavo kelis kartus per mėnesį. Ūminiu apendicitu nesirgęs. Operacija jam nesiūlyta. Renkant gyvenimo anamnezę sužinota, kad pacientas anksčiau nė karto nebuvo operuotas. 1969 metais jis buvo patyręs galvos traumą. Prieš keletą metų susirgo lėtine mieloleukoze. Dėl šios ligos nuolat gydomi Onkologijos institute.

Objektyvus fizinio tyrimo metu patikslinta, kad paciento kūno temperatūra normali, širdies susitraukimų dažnis – 120 k/min., arterinis kraujo spaudimas – 150/80 mmHg. Auskultuojant plaučius patologinių simptomų nenustatyta. Liežuvis drėgnas, pilvas išsipūtes ir skausmingas. Maksimalaus skausmingumo ir pilvaplėvės dirginimo vieta – dešinioji klubinė sritis. Auskultuojant žarnyną buvo girdėti kliūtinė peristaltika ir skysčių kliuksėjimo garsas.

Bendrojo kraujo tyrimo duomenys: leukocitų kiekis – $66,0 \times 10^9/l$ (lėtinės mieloleukozės simptomas), eritrocitų kiekis – $3,53 \times 10^{12}/l$, hemoglobino kiekis – 125 g/l, trombocitų kiekis – $405 \times 10^9/l$. Biocheminis kraujo tyrimas buvo be patologinių pokyčių. Bendrasis šlapimo tyrimas normalus. Apžvalginėje pilvo rentgenogramoje matyti daug Kloiberio dubenėlių išsipūtusioje plonojoje žarnoje. Diagnozuotas visiškas mechaninis žarnyno nepraeinamumas. Priešoperacinis gydymas buvo neveiksmingas. Ligonis operuotas.

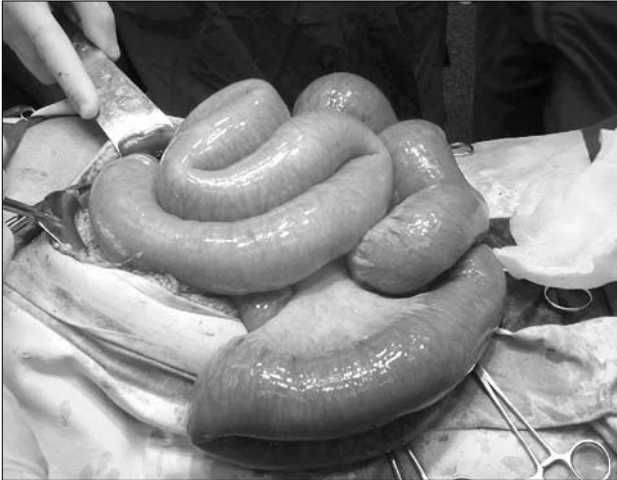Sulašinus 240 mg gentamicino ir 500 mg metronidazolio atlikta vidurinė laparotomija. Iš pilvaplėvės ertmės



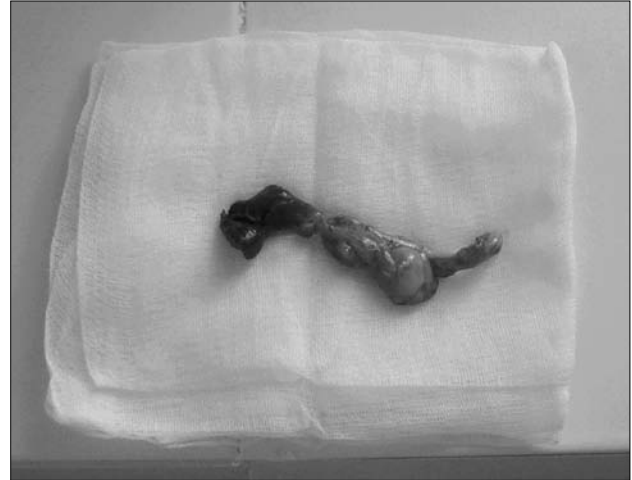1 pav. Plonosios žarnos visiškas užspaudimas atipinės padėties kirmėlinės ataugos kilpa

išsiurbta 500 ml serozinio skysčio. Plonoji žarna iki galinės jos dalies buvo stipriai išsipūtusi, perpildyta skysčių ir dujų (2 pav.). Visiško plonosios žarnos nepraeinamumo priežastis buvo apie galinę klubinės žarnos dalį apsisukusi ir prie jos priekinės dalies pasaito prisitvirtinusi kirmėlinė atauga. Kirmėlinės ataugos pasaito ar kraujagyslių anomalijų nebuvo. Šis plonosios žarnos visiškas kilpinis užspaudimas atipinės padėties kirmėlinė atauga pavaizduotas 1 paveiksle. Kirmėlinės ataugos du distaliniai trečdaliai buvo sustorėję, jos viršūnės srityje esantys audiniai tamsiai vyšninės spalvos. Fibrino apnašų ir pūlingo eksudato nebuvo. Atlikta apendektomija (3 pav.). Užspaustosios klubinės žarnos sienos vaga buvo aiškiai matyti. Makrovizualinių nekrozinų pokyčių joje nebuvo. Jos mikrocirkuliacija atsitaisė. Plonoji žarna intubuota peroraliniu enterodekompresiniu zondų. Išsiurbta 1 l stazinio turinio ir daug dujų. Kitų patologinių pokyčių pilvaplėvės ertmėje nerasta. Pilvaplėvės ertmė drenuota vienu drenu.

Pooperacinis laikotarpis ligoninėje buvo sklandus. Komplikacijų nebuvo. Išrašytas į namus dešimtą pooperacinę dieną. Kirmėlinės ataugos histologinio tyrimo metu nustatyta paviršinio apendicito bei hemoraginio periapendicito diagnozė – antriniai kirmėlinės ataugos pokyčiai.



2 pav. Mechaninis plonosios žarnos nepraeinamumas



3 pav. Pašalinta kirmėlinė atauga, sukėlus mechaninį plonosios žarnos nepraeinamumą; joje antriniai pokyčiai

Diskusija

Distalinė klubinės žarnos obstrukcija yra įprasta Meke-lio divertikulo, išlikusio omfalomezenterinio latako ar išlikusių trynio maišo kraujagyslių, jungiančių klubinę žarną su bamba, komplikacija [11, 12]. Kita vertus, kadangi šios ligos yra retos, tai ir jų komplikacijų būna retai [12]. Tiesioginių sąsajų tarp netipinės kirmėlinės ataugos padėties ir mechaninio žarnyno nepraeinamumo suaugusiems žmonėms medicinos literatūroje rasti sunku. Todėl atipinės kirmėlinės padėties reikšmę mechaninio žarnyno nepraeinamumo genezei mėginome išsiaiškinti analizuodami ūminio apendicito, atipinės kirmėlinės ataugos padėties ir mechaninio žarnyno nepraeinamumo ryšį.

Beveik prieš 40 metų S. Harris išanalizavo dešimt ūminio apendicito ir mechaninio žarnyno nepraeinamumo atvejų [2]. Iš 1114-os dėl ūminio apendicito į Virdžinijos universitetinę ligoninę per devynerius metus hospitalizuotų ligonių 194-iems (17,4%) buvo diagnozuotas ūminis gangreninis ar perforacinis apendicitas. Iš jų dešimčiai pacientų (0,9%), remiantis klinikiniais ir radiologiniais duomenimis, iki operacijos buvo diagnozuotas mechaninis plonosios žarnos nepraeinamumas. Operacijos metu visiems jiems diagnozė buvo patikslinta ir nustatyta mechaninės obstrukcijos priežastis. Netipinė – medialinė – ūminio uždegimo pažeistos kirmėlinės ataugos padėtis ir apie destruktinę kirmėlinę ataugą susida-

ręs infiltratas buvo svarbiausi klubinės žarnos obstrukciją nulėmę veiksniai. Dažniausia kirmėlinė atauga buvo rasta gulinti skersai distalinės klubinės žarnos dalies ir raiščių ar sąaugų tempiama žemyn plonosios žarnos pasaito ar storosios gaubtinės kylančiosios žarnos kryptimi. Keliems ligoniams plonoji žarna buvo užsisukusi ir užsilenkusi dėl sąaugų, susidariusių taukinei ir plonosios žarnos kilpoms pridengus kirmėlinę ataugą.

W. R. Smith, apžvelgęs 3418 ūminio perforacinio apendicito atvejus, nustatė penkis mechaninės obstrukcijos atvejus [1]. S. Guptos traipsnyje [3] analizuojami 7 atvejai, kai ūminis apendicitas sukėlė mechaninį plonosios žarnos nepraeinamumą. Autorius atkreipė dėmesį, kad žarnyno obstrukcijai turi įtakos: pirma, dinaminis žarnų nepraeinamumas plyšus kirmėlinei ataugai, esant apendikuliniam pūliniui, lokaliai ar generalizuotam peritonitui; antra, mechaninė obstrukcija, kuri dažniausiai išsivysto dėl sąaugų, atsiradusių praėjus keliems mėnesiams, kartais net keleriems metams nuo ūminio apendicito priepuolio ar apendektomijos.

S. Cohn ir R. D. Felmus [13] aprašė neįprastą atvejį, kai ūminio uždegimo pažeista kirmėlinė atauga savo galu prisitvirtino prie parietalinės pilvaplėvės ir lyg raištis užspaudė klubinę žarną.

S. C. Chan aprašytas atvejais yra išskirtinai geras ūminio atipinės padėties kirmėlinės ataugos uždegimo ir mechaninės dvylikapirštės žarnos obstrukcijos pavyzdys

[9]. Autorius ūminio apendicito pasireiškimo variacijas aiškina kirmėlinės ataugos embriologinės raidos ypatumais. Pavyzdžiui, dėl judrios aklosios žarnos jos pasaitas nesusijungia su užpakaline pilvo siena. Tokiu atveju ūminio uždegimo pažeista kirmėlinė atauga gali prilipti prie bet kurio pilvo ertmės organo [9].

Dar vieną veiksnį, galintį turėti tiesioginę reikšmę mechaninio žarnyno nepraeinamumo genezei, nurodo S. P. Belkanija [4]. Tai ilga kirmėlinė atauga. Ji pažymi, kad jei kirmėlinės ataugos ilgis yra 15–30 cm, ūminis apendicitas gali sukelti ūminį mechaninį žarnyno nepraeinamumą. Aprašomas ūminio apendicito ir mechaninio žarnyno nepraeinamumo atvejis: ilga, uždegimiškai pakitusi kirmėlinė atauga savo viršūne buvo prisitvirtinusi prie *promontorium* ir visiškai užspaudusi plonosios žarnos kilpą.

Būdinga tai, kad daugumoje tokių aprašomų mechaninio žarnyno nepraeinamumo atvejų apendicitas, kaip pirminė diagnozė, nebuvo nurodomas. Žarnyno nepraeinamumo klinikiniai požymiai dažniausiai vyravo prieš ūminio apendicito simptomatiką. Tik tiksliai surinkta anamnezė gali padėti nustatyti mechaninio žarnyno nepraeinamumo priežastį: skausmo lokalizacija iš pradžių būna tipiška apendicitui, t. y. pakrūtiniyje, vėliau nusileidžia į dešiniąją klubinę sritį, tačiau šie požymiai būna silpnesnis, jei žarnų obstrukcijos eiga yra greita. Pagrindiniai klinikiniai mechaninio žarnyno nepraeinamumo požymiai: sąrėmių pobūdžio pilvo skausmai, pilvo pūtimas, pykinimas, vėmimas, dujų susilaikymas, negalėjimas tuštintis. Dauguma ligonių karščiuoja. Apžvalginėje pilvo rentgenogramoje visiems nustatyti plonųjų žarnų obstrukcijai būdingi simptomai. Priešoperacinės diagnozės esti gana įvairios: neaiškios kilmės mechaninė žar-

nų obstrukcija, mezenterinės kraujagyslės okliuzija, prakiurusi opa, prakiuręs divertikulitas su pūliniu. Atlikus laparotomiją ir nustatius plonosios žarnos nepraeinamumo priežastį, visada šalinama kirmėlinė atauga. Mirtys retos [14].

Mūsų ligonis pirminiu ūminiu apendicitu nesirgo. Patologo nustatyti kirmėlinės ataugos pokyčiai rodo antrinę jų kilmę. Tai buvo mechaninė visiška klubinės žarnos galinės dalies obstrukcija, kurią sukėlė netipinės padėties kirmėlinės ataugos uždara kilpa. Manome, kad tai ir yra aprašomo atvejo ypatybė, nes atipinės padėties kilpą apie klubinę žarną sudaranti kirmėlinė atauga yra labai neįprasta mechaninio žarnų nepraeinamumo priežastis ne tik vaikams [10], bet ir suaugusiems žmonėms.

Aprašytoji plonosios žarnos nepraeinamumo priežastis, be jokios abejonės, skirtina labai retų priežasčių grupei. Šiai grupei priklauso ir anomalus įgimtas kraujagyslių pluoštas tarp klubinės žarnos pasaito priekinės dalies ir kirmėlinės ataugos vidurinės dalies [15], išliekančios trynio maišo kraujagyslės [16–18], lėtinis riebalinės ataugos užsisukimas [19], nespecifinis sklerozuojantis panikulitas [20], kalcifikuoti plonosios žarnos pasaito limfmazgiai [21], bezoarai [22], atsitiktinai nurytas sraigės kiautas [23], anomalūs įgimti jungiamojo audinio pluoštai su kraujagyslėmis [24].

Išvada

Šis klinikinis atvejis patvirtina, jog galima labai reta komplikacija dėl atipinės kirmėlinės ataugos padėties: klubinės žarnos galinės dalies obstrukcinis užspaudimas kirmėlinės ataugos kilpa suaugusiam žmogui.

LITERATŪRA

1. Smith WR. Intestinal obstruction complicating acute perforative appendicitis. *Calif Med* 1957; 87(4): 231–236.
2. Harris S, Rudolf LE. Mechanical small bowel obstruction due to acute appendicitis: review of 10 cases. *Ann Surg* 1966; 164(1): 157–161.
3. Gupta S, Vaidya MP. Mechanical small bowel obstruction cause by acute appendicitis. *Am Surg*. 1969; 35(9): 670–674.
4. Belkaniia SP, Kotelnikov VV. Acute intestinal obstruction due to appendicitis and appendectomy. *Klin Khir* 1972; 4: 53–55.
5. Lee HW, Bang KH, Higgins RP Jr, Wang SS. Acute appendicitis, perforation, and small-bowel obstruction in an infant. *JAMA* 1986; 255(2): 233–234.
6. Pronckus A, Lunevičius R. Ankstyvas poappendektominis sąauginis žarnyno nepraeinamumas. *Sveikatos apsauga* 1989; 8: 31–33 (in Lithuanian).
7. Pronckus A, Lunevičius R. Chirurginis ankstyvo apendicitinės kilmės mechaninio žarnų nepraeinamumo gydymas. *Sveikatos apsauga* 1989; 9: 27–31 (in Lithuanian).

8. Geryk B, Pohl V, Vransky P, Kosnarova E. Ileus after appendicitis in children. *Rozhl Chir* 1990; 69(8): 543–547.
9. Chan SC, Kwok KF, Chu KM. Acute appendicitis presenting with distal duodenal obstruction. *Surgery* 2003; 134(1): 105–106.
10. Yang AD, Lee CH. Appendico-ileal knotting resulting in closed-loop obstruction in a child. *Pediatr Radiol* 2002; 32 (12): 879–881.
11. Prabhu-Khanolkar S, Azmy AA, Raine PA. Closed loop intestinal obstruction due to vitello-intestinal remnants. *Z Kinderchir.* 1985; 40(3): 188–189.
12. Vane DW, West KW, Grosfeld JL. Vitelline duct anomalies. Experience with 217 childhood cases. *Arch Surg* 1987; 122(5): 542–547.
13. Cohn S, Felmus RD. Volvulus with partial intestinal obstruction caused by an abnormally placed appendix. *N Y State J Med.* 1950; 50(24): 2965–2966.
14. Khomenko IK, Petrik EI, Maksimiuk OV. An acute intestinal obstruction caused by an appendiceal infiltrate. *Klin Khir* 1989; (2): 52.
15. Maeda A, Yokoi S, Kunou T, Tsuboi S, Niinomi N, Horisawa M, Bando E, Uesaka K. Intestinal obstruction in the terminal ileum caused by an anomalous congenital vascular band between the mesoappendix and the mesentery: report of a case. *Surg Today* 2004; 34(9): 793–795.
16. Silver MM, Jory TA, Walton JC, Mills DM. Chronic ileal obstruction in adults due to peri-ileal vitelline vascular remnants. *Can J Surg* 1986; 29(2): 125–126.
17. Loh AH, Prasad ST, Chew SH, Jacobsen AS. Neonatal intestinal volvulus due to a persistent right vitelline artery. *Pediatr Surg Int* 2007; 23(4): 373–376.
18. Silver MM, Jory TA, Walton JC, Mills DM. Chronic ileal obstruction in adults due to peri-ileal vitelline vascular remnants. *Can J Surg* 1986; 29(2): 125–126.
19. Osadchy A, Shapiro-Feinberg M, Zissin R. Strangulated small bowel obstruction related to chronic torsion of an epiploic appendix: CT findings. *Br J Radiol* 2001; 74(887): 1062–1064.
20. Honore LH. Partial obstruction of the small bowel caused by retractile mesenteritis. *South Med J* 1981; 74(1): 73–75.
21. Qayyum A, Cowling MG, Adam EJ. Small bowel volvulus related to a calcified mesenteric lymph node. *Clin Radiol* 2000; 55(6): 483–485.
22. Billaud Y, Pilleul F, Valette PJ. Mechanical small bowel obstruction due to bezoars: correlation between CT and surgical findings. *J Radiol* 2002; 83(5): 641–646.
23. Agramunt Lerma M, Errando Mariscal JM, Delgado Cordon F, Gomez Abril S, Montalva Oron E, Martinez Perez MJ. Small bowel obstruction caused by snail's shell: radiographic and CT findings. *J Comput Assist Tomogr* 2002; 26(4): 529–531.
24. Etensel B, Ozkisacik S, Doger F, Yazici M, Gursoy H. Anomalous congenital band: a rare cause of intestinal obstruction and failure to thrive. *Pediatr Surg Int* 2005; 21(12): 1018–1020.

Gauta: 2007-11-15

Priimta spaudai: 2008-01-20