

Koki operacijos būdą pasirinkti operuojant kirkšnies išvaržas?

What is optional surgical approach to inguinal hernia repair?

Juozas Stanaitis, Raimundas Lunevičius

Vilniaus universitetas, Bendrosios chirurgijos centras, Vilniaus universitetinė greitosios pagalbos ligoninė, Šiltanamių g. 29, LT-04130 Vilnius

El. paštas: Juozas.Stanaitis@mf.vu.lt

Vilnius University, Center of General Surgery, Vilnius University Emergency Hospital, Šiltanamių 29, LT-04130 Vilnius, Lithuania

E-mail: Juozas.Stanaitis@mf.vu.lt

Savo darbe taikome Nyhus kirkšnies išvaržų klasifikaciją. Išvaržas siūlome operuoti pagal Austrijos chirurgų pasiūlytą algoritmą, kurį mes šiek tiek modifikavome ir naudojame kasdienėje praktikoje. Vilniaus universiteto ir Vilniaus universitetinės greitosios pagalbos ligoninės Bendrosios chirurgijos centre per 14 metų (1991–2005 m.) operuotos 2774 išvaržos planine tvarka ir įstrigusios kirkšnies išvaržos. Po Bassini hernioplastikos atkryčių skaičius siekė 5,7%. Nuo 2000 m. šį operavimo būdą naudojame tik pavieniais atvejais ir tik skubiojoje chirurgijoje. Operuodami planine arba skubos tvarka naudojame Shouldice (atkryčių iki 0,98%) ir Lichtensteino (atkryčių iki 0,96%) metodikas. Laparoskopinę TAPP (atkryčių iki 1,8%) metodiką taikome tik atlikdami planines operacijas.

Pagrindiniai žodžiai: kirkšnies išvarža, hernioplastika, operacijos būdas

The nyhus classification of inguinal hernia is in use. Austrian surgeons' algorithm for inguinal hernia repair is recommended. 2774 inguinal hernia repairs were performed at General Surgery Clinic of Vilnius University Emergency Hospital in 1991–2005. The recurrence rate after Bassini hernia repair was 5.7%. This method is not in routine use from 2000. Recurrence rates after inguinal hernia repair according to Shouldice, Lichtenstein and TAPP surgery were 0.98%, 0.96% and 1.8%, respectively. Shouldice and Lichtenstein operations are in use performing either elective or urgent surgery. TAPP is in use just in case of elective surgery.

Key words: inguinal hernia, hernia repair, surgical approach

Žinome, kad išvaržų operavimo būdų yra labai daug. Kokį operavimo būdą pasirinkti iš pasiūlytos operacijų gausybės? Kokie galėtų būti atrankos kriterijai konkrečiai kirkšnies išvaržos operacijai? Suprantama, kirkšnies išvaržos operavimo metodas priklauso ne nuo išvaržos maišo prapjovimo (*herniotomia*) ir ne nuo išvaržos maišo susiuvimo (*herniorrhaphia*), bet nuo pilvo sienos plastikos būdo (*hernioplastica*). Būtent šį terminą ir rekomenduojame vartoti kasdienėje chirurgijos praktikoje.

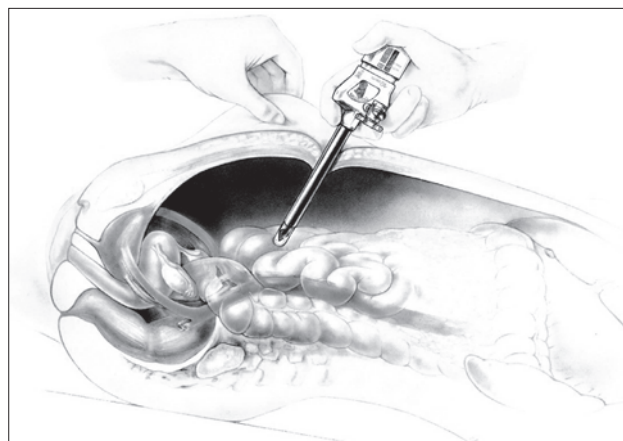
Taigi, kokį pilvo sienos plastikos būdą pasirinkti? Laparoskopinį ar atvirąjį operavimo būdą? Laparoskopinis operavimo būdas gali būti dvejopas, o atvirųjų išvaržų operavimo būdų yra keli (Bassini, Gerardi, Kulkudžanovo, Marcy, Shouldice, Lichtensteino ir t. t.). Be abejo, reikia pasirinkti geriausią operavimo būdą – tokį, po kurio išvarža neatsinaujina arba jos recidyvas būna labai retai.

Visus kirkšnies išvaržų operavimo būdus galime suskirstyti į dvi dideles grupes:

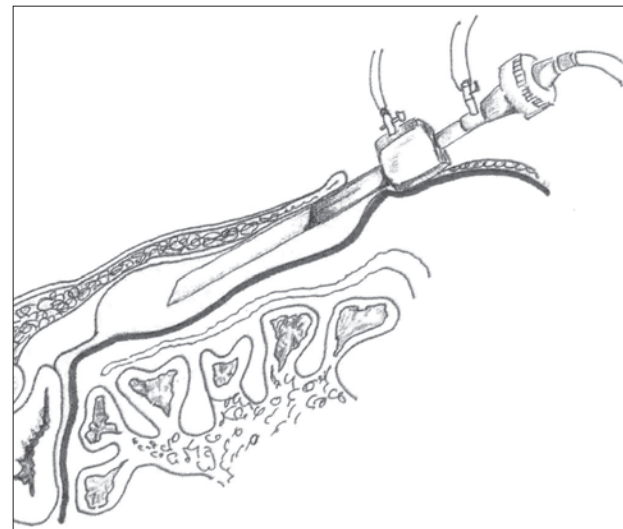
- hernioplastikos atviruoju būdu (Bassini, Gerardi, Marcy, Shouldice, Lichtenstein ir t. t.) ir
- hernioplastikos laparoskopu (transabdominalinės TAPP ir preperitoninės TEP hernioplastikos).

Ir iš literatūros, ir iš savo patirties žinome, kad laparoskopinės operacijos yra brangesnės negu atvirosios. Brangus operacinis laparoskopas, be to, šioms operacijoms reikalingi nepigiai kainuojantys papildomi specialūs instrumentai, kabutės, siūlai ir chirurginiai tinkleliai. Hospitalizacijos ir ligonio darbingumo grįžimo laikas yra beveik vienodas ir po laparoskopinių, ir po atvirųjų operacijų. Po laparoskopinių operacijų ligonis jaučia didesnę komfortą tuoj pat po operacijos, todėl jam nereikia skirti stiprių skausmą malšinančių vaistų (narkotikų). Mūsų duomenimis, po laparoskopinių hernioplastikų narkotikų reikėjo tik 11,9% mūsų operuotų ligonių. Ligoniu neskauda, nes pjūviai pilvo sienoje yra maži. Laparoskopinei hernioplastikai padaryti užtenka trijų pjūvių. Atliekami du vieno centimetro pjūviai ir vienas – 0,5 cm ilgio. Atliekant atvirąją hernioplastiką pjūvis esti 5–7 cm ilgio, todėl ir skausmą malšinančių vaistų po operacijos reikia skirti daugiau tiems ligoniams, kuriems yra padarytas didesnis, ilgesnis pjūvis (4 pav.). Laparoskopinės operacijos turi ir savo trūkumų: jos sunkiau

įvaldomos techniškai, jas visada reikia daryti bendrosios nejautros sąlygomis, operavimo laikas ilgesnis. Dėl šių priežasčių laparoskopinės operacijos yra brangesnės negu atvirosios ir todėl rečiau atliekamos. Ne tik chirurgui, bet ir dažnam ligoniui iškyla klausimas, kaip geriau gydyti kirkšnies išvaržą – operuoti laparoskopu ar atviruoju būdu? Suprantama, šį pasirinkimą lemia ne tik chirurgo patirtis, bet ir turima aparatūra. Operuojant išvaržas laparoskopu (ypač TAPP metodu) neužtenka standartinio laparoskopinio rinkinio, kurio pakanka operuojant tulžies pūslę. Šiai operacijai atlikti reikalingi specialūs laparoskopiniai adatk-



1 pav. Transabdominalinė hernioplastika – TAPP



2 pav. Preperitoninė hernioplastika – TEP

čiai ir siūlai tinkleliui tvirtinti, pilvaplėvei užsiūti. Kadangi operacinė trauma yra mažesnė operuojant laparoskopu, todėl šiuo metodu operuotinos abipusės ir recidyvinės išvaržos.

Kartu su ligoniu nusprendus ir pasirinkus operaciją daryti laparoskopu, iškyla kita problema. Kokią pasirinkti laparoskopinę operaciją: transabdominalinę (1 pav.) ar preperitoninę hernioplastiką (2 pav.).

Po tokių operacijų rezultatai yra beveik vienodi. Operacijų įvaldymo laikotarpis taip pat vienodas. Recidyvų skaičius būna 1–2%. Tie chirurgai, kurie operuoja preperitoniniu būdu, nurodo tokius šios operacijos pranašumus: nereikia ar beveik nereikia fiksuoti tinklelio, nereikia susiūti pilvaplėvės lapelio, todėl sutrumpėja operacijos laikas ir taip atpinga gana brangios laparoskopinės operacijos (1 lentelė).

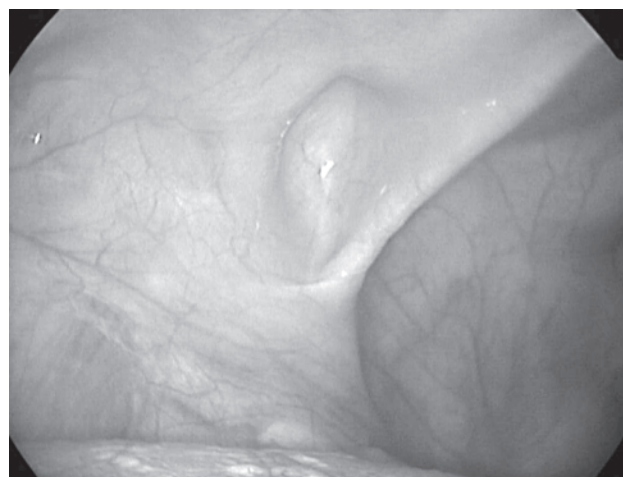
Tie chirurgai, kurie propaguoja transabdominalinį operavimo būdą, argumentuoja, kad tai yra ne tik operacija (*hernioplastica*), bet ir pilvo ertmės, mažojo dubens ir kitos pusės pilvo sienos apžiūra, kuri dažnai pateikia netikėtų rezultatų. Galima ir pamatyti, ir atpalaiduoti neatitaisomas išvaržas, išdalyti sąaugas pilvo ertmėje, taip pat vidaus organus kartu su išvaržos maišu. Kitas, mūsų nuomone, labai svarbus argumentas TAPP naudai – tai pilvo ertmės išpūtimas iki 10–12 mm H₂O slėgio. Tokiu būdu yra modeliuojamas būsimos ar beprasidedančios išvaržos vaizdas iš kitos pusės (3 pav.).

Kai kurie autoriai nurodo, kad operuojant jaunas (iki 18 metų) žmones geriau nenaudoti jokių tinklelių. Taigi ir laparoskopinės hernioplastikos darytinos

tik suaugusiems (vyresniems kaip 18 metų) ligoniams. Laparoskopinės operacijos atliekamos ir kosmetiniais sumetimais. Praėjus 6–7 mėnesiams po laparoskopinės operacijos pooperacinių randų beveik nematyti, o po atvirųjų operacijų pjūviai matomi visą gyvenimą.

Operuojant TEP būdu, visų šių galimybių netenkama (pirmoji operacija TEP metodika atlikta VGPUL 1995 m. kovo 28 d.). Dėl šių priežasčių esame TAPP operacijos metodo šalininkai; šiuo metodu pirmą kartą Lietuvoje operavome 1994 m. vasario 1 d. (4 pav.).

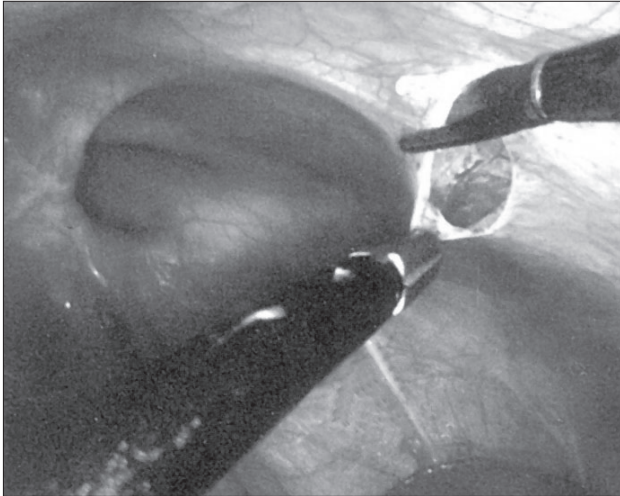
Vis dėlto dažniausia išvaržų operacijos atliekamos atviruoju būdu. Tokios operacijos daromos visuose Lietuvos miestuose ir miesteliuose, kuriuose yra chirurgijos skyriai. Mūsų duomenimis, laparoskopinės ope-



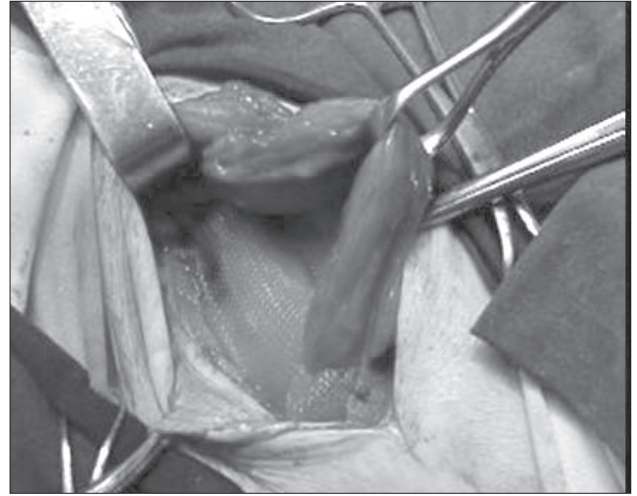
3 pav. Tiesi kirkšnies išvarža iš kairės pusės, diagnozuota tik laparoskopinės operacijos metu

1 lentelė. Laparoskopinių operacijų pranašumai ir trūkumai

| TAPP (transabdominalinis būdas) | TEP (preperitoninis būdas) |
|--|---|
| Baigiant hernioplastiką reikia susiūti pilvaplėvę | Nereikia siūti pilvaplėvės |
| Didesnė infekcinių komplikacijų tikimybė | Mažesnė supūliavimo (pilvo sienos ar tinklelio) tikimybė |
| Lengviau diagnozuoti priešingos pusės išvaržas | Sunkiau diagnozuoti priešingos pusės išvaržas, dėl to reikia daugiau paruošti audinių |
| Galima perpjauti sąaugas, ypač esant neatitaisomai (<i>irreponibilis</i>) išvaržai | Negalima |
| Galima atlikti diagnostinę laparoskopiją | Negalima |
| Gali būti pooperacinės sąaugos pilvo ertmėje | Nebūna |
| Reikalingi specialūs adatkočiai, siūlai arba kabutės tinkleliui tvirtinti ir pilvaplėvei užsiūti | Nereikia |
| Poodinė emfizema labai reta | Poodinė emfizema būna dažniau |
| Tinklelis pritvirtintas, todėl negali pasislinkti | Tinklelis gali išeiti iš vietos |



4 pav. Išvaržos maišo preparavimas TAPP metodu



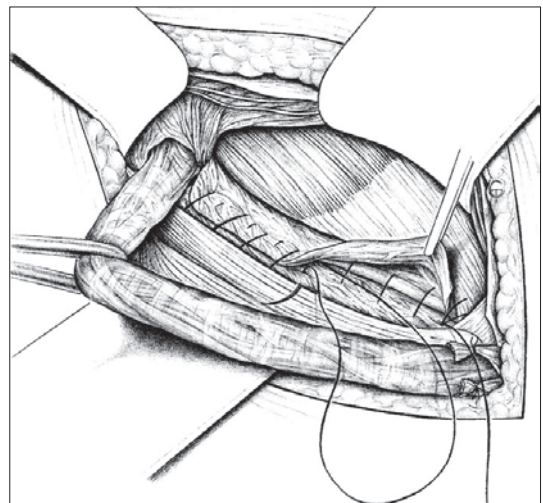
5 pav. Hernioplastika Lichtensteino būdu

2 lentelė. Nyhus klasifikacija

- I tipas:
 - įstrižoji kirkšnies išvarža: nepakitęs vidinis kirkšnies kanalo žiedas
- II tipas:
 - įstrižoji kirkšnies išvarža; išsiplėtęs arba suardytas vidinis kirkšnies kanalo žiedas
- III tipas:
 - 3A – tiesioji kirkšnies išvarža
 - 3B – įstrižoji išvarža su išsiplėtusiu vidiniu kirkšnies kanalo žiedu ir suardyta užpakaline kirkšnies kanalo siena (kapšelinės, šliaužiančiosios, mišriosios)
- IV tipas:
 - 4A – tiesioji recidyvinė
 - 4B – įstrižoji, taip pat mišriosios
 - 4C – šlauninė

racijos sudaro tik 2–3% visų atliekamų išvaržų operacijų mūsų šalyje. Kokį atvirą operavimo būdą pasirinkti, jeigu chirurgas dėl techninių, materialinių priežasčių ar patirties stokos negali atlikti laparoskopinės hernioplastikos? Žinoma, tuomet bus pasirinktas atvirasis operavimo būdas. Atvirųjų (ne laparoskopinių) operacijų metodikų yra labai daug. Jas visas taip pat galima suskirstyti į dvi dideles grupes: operacijos, atliekamos implantuojant chirurginį tinklėlį (Lichtensteino metodika; 5 pav.) ir jo nenaudojant.

Jei chirurginis tinklėlis neimplantuojamas, siūloma naudotis techniškai lengva, greitai įvaldoma ir patikima Shouldice operavimo metodika (6 pav.). Šis būdas yra tik šiek tiek patobulintas Bassini operavimo būdas.



6 pav. Hernioplastika Shouldice būdu

Suprantama, kad atvirosios operacijos pasirinkimo būdas labai priklauso nuo išvaržos tipo ir išvaržos vartų skersmens. Pagal tai yra pasiūlyti įvairūs išvaržų klasifikacijos būdai. Dažniausiai naudojamos Nyhus (1990 m.), Schumpeliko (1991 m.), Korenkovo (2001 m.) klasifikavimos. Mes taikome Nyhus klasifikaciją (2 lentelė).

Jei vidinis kirkšnies kanalo žiedas nepakitęs, pacientas jaunas (iki 18 metų), išvarža yra pirminė vienpusė, tokius ligonius siūloma operuoti be tinklelio implantacijos (Nyhus I tipas). Mūsų nuomone, geriausia tokias išvaržas operuoti Shouldice būdu. Ši operacija ne tik greičiau atliekama negu Bassini metodu, bet ir atkryčių po jos, literatūros ir mūsų duomenimis, pasitaiko keletą kartų mažiau. Jeigu vidinis kirkšnies kanalo žiedas pakitęs ar suardytas, išvarža recidyvinė ar abipusė, ligonis vyresnio amžiaus, tuomet visada implantuojamas bent propileno tinklelis. Tokios operacijos metodika lengvai įvaldoma (Lichtensteino metodas). Operuoti atviruoju būdu galima regioninės arba vietinės nejaunos sąlygomis. Tai ypač svarbu ma-

žesniuose chirurgijos skyriuose dirbantiems chirurgams, kur trūksta anesteziologų. Laparoskopinės hernioplastikos atliekamos tik sukėlus bendrąją nejautra. Abipuses išvaržas operuojame etapais: išoperuojame išvaržą iš vienos pusės ir po vieno ar dviejų mėnesių rekomenduojame operuoti kitos pusės išvaržą. Iš karto abipuses išvaržas operuojame tik laparoskopiniu būdu.

Operuoti išvaržas siūlome pagal Austrijos chirurgų sukurtą algoritmą, kurį mes šiek tiek modifikavome ir naudojame kasdienėje praktikoje (3 lentelė).

VGPUL Bendrosios chirurgijos centre per 14 metų (1991–2005 m.) operuota 2774 kirkšnies išvaržos planine tvarka ir įstrigusios išvaržos. Po Bassini hernioplastikos atkryčių skaičius siekė 5,7%. Nuo 2000 m. šį operavimo būdą naudojame tik pavieniais atvejais ir tik skubiojoje chirurgijoje. Operuodami planine arba skubos tvarka naudojame Shouldice (atkryčių iki 0,98%) ir Lichtensteino (atkryčių iki 0,96%) metodus. Laparoskopine TAPP (atkryčių iki 1,8%) metodika naudojames tik atlikdami planines operacijas.

3 lentelė. Kirkšnies išvaržų operacijos būdo pasirinkimo algoritmas

- | |
|--|
| <p>1. Pirminė vienpusė kirkšnies išvarža:</p> <p>a. Nekomplikuota:</p> <ul style="list-style-type: none"> - Lichtensteino arba Shouldice metodika regioninės arba vietinės nejaunos sąlygomis - Laparoskopinė TAPP arba TEP metodika <p>b. Komplikuota:</p> <ul style="list-style-type: none"> - Laparoskopinė TAPP metodika <p>2. Pirminė abipusė kirkšnies išvarža:</p> <ul style="list-style-type: none"> - Lichtensteino arba Shouldice metodika iš vienos pusės ir po 1–2 mėn. operuojama kita pusė - Laparoskopinė TAPP metodika <p>3. Atsinaujinusi kirkšnies išvarža:</p> <p>a. Atkrytis po atviros operacijos:</p> <ul style="list-style-type: none"> - Laparoskopinė TAPP metodika - Lichtensteino metodika <p>b. Atkrytis po laparoskopinės operacijos:</p> <ul style="list-style-type: none"> - Lichtensteino metodika - Laparoskopinė hernioplastika |
|--|

Gauta: 2008-02-11

Priimta spaudai: 2008-03-10