

Vienpusių mažo skersmens kiaušidžių cistų, nustatomų moterims po menopauzės, supiktybėjimo rizika ir chirurginio gydymo būtinybė

Risk of malignancy of small unilateral ovarian cysts in postmenopausal women and the importance of surgical treatment

Emilija Grubinskaitė¹, Tatjana Orlovskytė¹, Justina Pukėnaitė¹, Raimundas Lunevičius²

¹ *Vilniaus universiteto Medicinos fakultetas, M. K. Čiurlionio g. 21, LT-03101 Vilnius*

² *Vilniaus universiteto Gastroenterologijos, nefrourologijos ir chirurgijos klinikos Bendrosios chirurgijos centras; Vilniaus greitosios pagalbos universitetinė ligoninė, Šiltnamių g. 29, LT-04130 Vilnius*

El. paštas: emilija.grubinskaite@gmail.com

¹ *Vilnius University, Faculty of Medicine, M. K. Čiurlionio Str. 21, LT-03101 Vilnius, Lithuania*

² *Vilnius University, Clinic of Gastroenterology, Nephrourology and Surgery, General Surgery Center; Vilnius University Emergency Hospital, Šiltnamių Str. 29, LT-04130 Vilnius, Lithuania*

E-mail: emilija.grubinskaite@gmail.com

Vienpusių asptominių nedidelio skersmens kiaušidžių cistų nustatymas moterims po menopauzės yra gana dažnas reiškinys. Kaip elgtis su tokiais cistomis, priklauso nuo klinikinių simptomų raiškos ir supiktybėjimo rizikos. Dažniausiai tokios cistos yra gerybinės ir regresuoja savaime. Kita vertus, visada išlieka supiktybėjimo rizika, todėl neretai taikomas chirurginis tokių cistų gydymas. Šios literatūros apžvalgos tikslas – nustatyti vienpusių nedidelio (≤ 5 cm) skersmens cistų moterims po menopauzės supiktybėjimo dažnį bei tinkamiausią tokių cistų gydymo metodą. Vienpusių nedidelio skersmens kiaušidžių cistų supiktybėjimo rizika yra labai maža. Cistos supiktybėjimo rizikai vertinti turi įtakos piktybiškumo rizikos indeksas, susidedantis iš transvaginalinės echoskopijos metu nustatytų cistos pokyčių, Ca-125 antigeno koncentracijos kraujyje ir moters amžiaus. Sprendžiant dėl chirurginio gydymo, svarbu neskubėti – reikia išsiaiškinti pacientės ligos bei šeiminių anamnezę, atlikti nuodugnį ištyrimą. Operaciją planuoti tik pakartotiniu ultragarsiniu tyrimu nustačius naujų pokyčių arba pakartotinai radus padidėjusią Ca-125 antigeno koncentraciją.

Reikšminiai žodžiai: kiaušidžių cistos, supiktybėjimo rizika, piktybiškumo rizikos indeksas, ultragarsinis tyrimas, Ca-125 antigenas, chirurginis gydymas.

A small asymptomatic one-sided ovarian cyst in postmenopausal women is a frequent occurrence. The management of these lesions depends on the severity of clinical signs and the risk of malignancy. Most ovarian cysts are benign and regress themselves. However, the risk of a neoplastic process always persists; therefore, surgical treatment of such cysts is applied. The aim of this literature review is to determine the frequency of malignancy of a small (≤ 5 cm) asymptomatic one-sided ovarian cyst in postmenopausal women and the best method of its management. To conclude, the risk of malignancy of small asymptomatic

one-sided ovarian cysts in postmenopausal women is low. In evaluating the risk of malignancy, important are the risk of the malignancy index, which takes into account the ultrasound features of the ovarian cyst, the CA125 value and the patients age. It is important not to overestimate the need of surgical treatment. Careful consideration of the patient's medical and family history as well as careful counselling is crucial. In the presence of an increased CA125 value and/or new features at the repeated ultrasound examination, surgery should be considered.

Key words: ovarian cysts, risk of malignancy, risk of malignancy index, ultrasound examination, CA125 level, surgical management.

Įvadas

Šiais laikais echoskopija – visiems laisvai prieinamas rutininis tyrimo metodas. Iki to laiko, kol jis tokiu tapo, kiaušidžių padidėjimas, diagnozuotas moterims po menopauzės, apibūdintas dar 1971 metais *Barber ir Garber*, buvo neabejotina indikacija operuoti [1]. Tačiau, transvaginalinei echoskopijai tapus rutinine diagnostikos priemone, pastebėta, kad dalis cistų moterims po menopauzės regresuoja savaime, tad chirurginis gydymas visai nereikalingas [2, 3]. Žinoma, visuomet išlieka cistos supiktybėjimo pavojus, bet net ir šiuo metu iki galo nėra aišku, ar iš viso vienpusės mažo skersmens kiaušidžių cistos gali supiktybėti, o jei ir taip, tai koks procentas ir kokiai situacijai esant jos tampa piktybinės.

Tyrimų duomenimis, vienpusės, asimptominės mažo (≤ 5 cm) skersmens kiaušidžių cistas turi nuo 3 iki 17 procentų moterų po menopauzės. Nors chirurginis gydymas ir laikomas aukso standartu gydant vienpusės cistas, yra žinoma, jog nemažas jų procentas laikui bėgant regresuoja savaime, dėl to moteris gali išvengti nereikalingo chirurginio įsikišimo [2, 3]. Be to, anot *Eriksson* ir kt. 1985 metų studijų, du trečdaliai operacijų dėl kiaušidžių darinių buvo atliktos būtent dėl kiaušidžių funkcinių cistų [4]. Tik nedidelė dalis studijų pabrėžia, jog kiaušidžių vėžys gali išsivystyti iš paprastų net ir mažo skersmens cistų, tuomet chirurginis gydymas būtų tarsi vėžio prevencija [2].

Įrodyta, jog didžiausias kiaušidžių darinių supiktybėjimo laikotarpis yra nuo 50-ies iki 59-ųjų metų amžiaus moterims, tai susiję su hormoniniu fonu prieš menopauzę ir po menopauzės [5]. Penkerių metų išgyvenamumas, sergant kiaušidžių vėžiu, siekia 39 %, o jei kiaušidžių vėžys nustatomas ankstyvos stadijos, penkerių metų išgyvenamumas yra net 90 %. Svarbu ir tai, jog piktybiniai kiaušidžių dariniai neturi specifinių simptomų, o kai jau pasireiškia specifinė klinika, mirtin-

gumas yra ypač didelis [6]. Dėl to ir iškyla svarbiausias klausimas – kada reikalingas chirurginis gydymas?

Šioje literatūros apžvalgoje ir pabandysime atsakyti į šiuos klausimus: ar gali supiktybėti ir kaip dažnai vienpusės nedidelio (≤ 5 cm) skersmens cistos moterims po menopauzės, kokie yra supiktybėjimo ženklai ir kokia taktika yra tinkamiausia gydant ir stebint tokias cistas?

Literatūros apžvalga

Daug atliktų tyrimų nagrinėjo paprastų cistų supiktybėjimo požymius įvertinant transvaginalinės echoskopijos duomenis bei CA-125 žymens kiekį kraujyje. 1996 metais atliktame tyrime *Osmers* ir kt. aptarė echoskopinius kiaušidžių darinių vertinimo kriterijus moterims po menopauzės. Iš viso tyrėjai stebėjo 1072 moteris, turinčias kiaušidžių darinius, kurie buvo pakartotinai stebimi po 6 savaičių. Nustatyta, kad echoskopiškai matoma nepakitusi iki 5 centimetrų dydžio cista supiktybėja retai, tokios cistos supiktybėjimo potencialas tesiekia 1 %. Tad echoskopiniai kriterijai apsaugo nuo nereikalingos operacijos [7].

Echoskopinių kriterijų svarbą nagrinėja *Ekerhovd*. Jo tyrimo tikslas – įvertinti echoskopiškai matomos vienpusės kiaušidžių cistos supiktybėjimą. Perspektyviuoju būdu ištirtos 927-ios moterys iki menopauzės ir 377-ios moterys po menopauzės, kurios buvo operuotos dėl kiaušidžių cistinių darinių. Visos tiriamosios buvo suskirstytos į dvi grupes: moterys, kurioms echoskopiškai pakitimų cistose nenustatyta, ir tos, kurioms echoskopiškai rasta pakitimų – papildinių ar solidinių darinių. Šios dvi grupės palygintos po operacijos gavus histologinius atsakymus. Pirmosios grupės moterims iki menopauzės be echoskopinių pakitimų iš 413-os cistų buvo nustatytos 3 piktybinės (0,73 %), o moterims po menopauzės – 4 piktybinės cistos iš 247-ųjų tirtų (1,6 %). O štai moterims, kurioms buvo echoskopinių pakitimų, iki menopauzės nustatyta 11 piktybinių darinių iš

514-os cistų (2,1 %), po menopauzės – 13 piktybinių cistų iš 130-ies (10,0 %). Šio tyrimo duomenimis, cistų supiktybėjimas, kai echoskopiskai matoma cista „švari“, yra labai nedidelis (apie 0,73 %), o kai echoskopiskai matomi pakitimai, histologiniu tyrimu piktybinių cistų bus rasta nuo 3 iki 6 kartų daugiau [8].

Antigeno Ca-125 koncentracija kraujo serume yra vienas svarbiausių kiaušidės darinio piktybiškumo veiksnių, o jo pokytis leidžia vertinti supiktybėjimo riziką. Antigeno Ca-125 specifiskumas yra didesnis nei 90%, jautrumas siekia 80% [9]. Nemažai tyrimų rodo, jog smarkiai padidėjęs šio antigeno kiekis yra labai susijęs su piktybine kiaušidžių liga [10]. Jei cistos skersmuo mažesnis nei 10 cm ir normali Ca-125 antigeno koncentracija, tai tikimybė, jog ši cista nėra piktybinė, yra didelė. Stebint tokias cistas šio antigeno tyrimas turėtų būti atliekamas vieną kartą per tris mėnesius. Jei Ca-125 koncentracija didėja, cista turėtų būti šalinama [11].

Kad ir kokie aiškūs atrodytų kriterijai, tiriant moteris dėl kiaušidžių cistų ir jų piktybiškumo po menopauzės, sprendžiant iš transvaginalinės echoskopijos ir Ca-125 antigeno kiekio kraujyje, vis dar nėra aiški diagnostikos ir gydymo taktika bei supiktybėjimo procentas. Pabandykime pažvelgti į keletą atliktų studijų ir pasiaiškinti, koks procentas kiaušidėse randamų cistinių darinių moterims po menopauzės yra piktybiniai dariniai.

Bailey ir kt. studijoje, pasirodžiusioje 1998 metais, atrankinės patikros metodu 256-ioms iš 7705-ių moterų (3,3 %) nustatyti vienpusiai cistiniai kiaušidžių dariniai. 90 % visų cistų buvo mažesnio nei 10 cm, o 10% – mažesnio nei 5 cm skersmens. Tiriant pakartotinai po 60 dienų, 49 % šių cistų regresavo savaime, o 51 % išliko. 45-ios pacientės iš tos grupės, kurioje cistos išliko, buvo gydomos operaciniu būdu ir nė vienu atveju histologiškai nebuvo diagnozuotas kiaušidžių vėžys. 68-ios pacientės iš grupės, kurioje vienpusės kiaušidžių cistos išliko ir operacinis gydymas netaikytas, buvo stebimos 3–6 mėnesius ir nė vienai iš jų neišsivystė kiaušidžių vėžys. 250-čiai iš 7705-ių moterų echoskopiskai nustatyti kompleksiniai cistiniai kiaušidžių dariniai (echoskopiniai pakitimai – papildiniai, solidiniai cistiniai dariniai). 55 % moterų, tiriamų pakartotinai po 60 dienų, cistiniai dariniai regresavo. Iš 115-ių pacienčių, kurioms cistos išliko, buvo operuotos 114-a, iš jų aštuonioms diagno-

zuotas kiaušidžių vėžys, o vienai – metastazinis auglys [2]. Remiantis šiuo tyrimu galima teigti, jog cistiniai kiaušidžių dariniai, kurie echoskopiskai yra be kitų pakitimų ir kurių skersmuo nesiekia dešimties centimetrų, turi minimalią supiktybėjimo riziką. Vis dėlto echoskopiskai turintys intarpų ir kitų struktūrų cistiniai dariniai pasižymi nemaža supiktybėjimo rizika.

Retrospektyvi *Nardo* ir kt. studija nagrinėjo, kokių veiksmų turėtų būti imamosi, kai moterims po menopauzės cistos dydis yra mažesnis negu 5 cm, Ca-125 antigeno kiekis nepadidėjęs, ir koks tokių cistų supiktybėjimo procentas. Buvo paimti retrospektyvūs duomenys 226-ių moterų, kurios turėjo vienpusę, ne didesnę negu 5 cm skersmens cistą ir Ca-125 antigeno kiekis buvo nepadidėjęs. Jų stebėjimo duomenys buvo renkami penkerius metus. Reguliariai buvo atliekama transvaginalinė echoskopija ir tiriamas Ca-125 antigeno kiekis. Per penkerius metus 172-iems moterims iš 226-ių (76,1 %) nepakito nei cistos dydis, nei karcinoembrioninio antigeno koncentracija kraujyje. 48-ioms moterims cistos skersmuo padidėjo, bet Ca-125 antigeno kiekis nepadidėjo, šešioms moterims ir Ca-125 antigeno koncentracija, ir cistos skersmuo buvo padidėję. Visos 54-ios moterys, kurioms įtarta kiaušidės patologija, iš 84-ių, kurioms cistos skersmuo nedidėjo, buvo operuotos. Kiaušidžių vėžys diagnozuotas tik dviem iš 54-ių moterų, kurioms įtarta kiaušidės patologija, t. y. 3,7 % visų moterų, kurioms per penkerius metus buvo cistos pokytis, ir 0,87 % iš stebėtų visų 226-ių moterų, turinčių vienpusę mažo skersmens kiaušidės cistą [12].

Kaip jau minėta, daugelis tyrėjų cistas moterims po menopauzės apibrėžia kaip paprastas, jeigu jų skersmuo mažesnis nei penki centimetrai, ir tokių cistų supiktybėjimas yra mažai tikėtinas. Iškyla klausimas, kas yra paprasta cista sprendžiant pagal transvaginalinės echoskopijos duomenis? Paprasta cista – ne daugiau kaip penkių centimetrų skersmens, vienpusė, apvali, echogeninė, jos sienelė plona ir lygi (1 lentelė). Morfologinis indeksas (MI) pateikiamas 1 pav. Tyrėjai pabrėžia, jog kai MI yra mažiau negu penki, piktybiškumo tikimybė lygi 0,3 %.







Spalvinė doplerometrija yra tyrimo metodas, kuriuo nustatoma kraujotaka cistiniame darinyje. Juo remiantis ne tik parenkamas gydymas, bet ir nustatoma kiaušidžių

1 lentelė. Gerybinių ir piktybinių kiaušidžių cistų palyginimas pagal monografijos duomenis [20]

Gerybinės	Piktybinės
Vienpusės	Abipusės
MI < 5	MI ≥ 5
Doplerometrija · PI > 1,0, RI > 0,4 · Periferinė tėkmė	Doplerometrija · PI < 1,0, RI < 0,4 · Centrinė tėkmė
Ascito nėra	Ascitas
Pranyksta	Išlieka arba didėja

naviko angiogenezė [13]. Norint įvertinti kiaušidės ir naviko kraujotaką, naudojami doplerometrijos indeksai. PI (angl. *pulsatility index*) apibūdinamas kaip skirtumas tarp sistolės piko ir diastolės pabaigos tekės greičių, padalintas iš vidutinio tekės greičio. RI (angl. *resistive index*) apibūdinamas kaip skirtumas tarp sistolės ir diastolės pabaigos dažnių kaitos, padalintas iš sistolės dažnio kaitos. PI ir RI sėkmingai naudojami diferencijuojant nepiktybinius ir piktybinius kiaušidžių navikus. Tačiau pirminis paprastų cistų įvertinimas spalvinės doplerometrijos būdu yra minimalus. Viename tyrime 160-iai moterų, turinčių asimptomas pomenopauzines cistas, išmatuotas PI. Tik trims iš jų PI buvo nenormaliai žemas. Vėliau vienai iš trijų moterų ultragarsiniu tyrimu nustatytas kiaušidės cistos padidėjimas, pertvaros ir papildęs vystymasis. Dėl šių radinių atlikta diagnostinė laparotomija, rasta kiaušidės cistadenoma. Kita vertus, visų tyrime dalyvavusių moterų išmatuotas RI buvo normalus [14].

Jau aptarėme, kokia svarbi yra transvaginalinė echoskopija sprendžiant apie cistos piktybiškumo potencialą.

	Naviko tūris	Naviko struktūra
0	<10 cm ³	
1	10-50 cm ³	
2	>50-100 cm ³	
3	>100-200 cm ³	
4	>200-500 cm ³	
5	>500 cm ³	

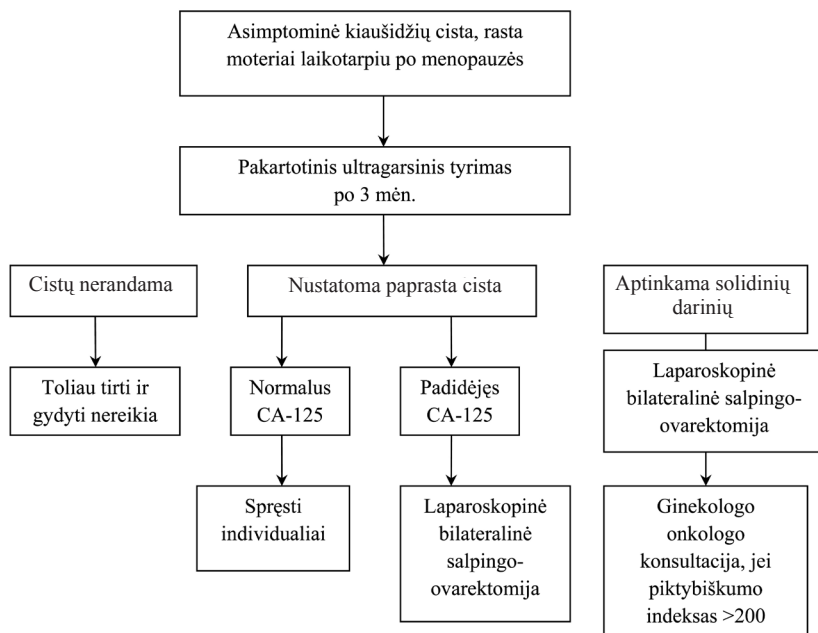
1 pav. Morfologinis indeksas [19]

Taip pat minėjome, jog vertinant cistos piktybiškumą, ne ką mažiau svarbus veiksnys – padidėjusi Ca-125 antigeno koncentracija. Sudėjus šiuos rodiklius – transvaginalinės echoskopijos duomenis, Ca-125 antigeno koncentraciją kraujyje bei moters amžių – po ar iki menopauzės yra apskaičiuojamas piktybiškumo rizikos indeksas RMI. Šio indekso vertė 200 – tarsi riba, dalijanti cistas į dvi grupes – daugiau nei 200 – piktybinės, mažiau – nepiktybinės (2 lentelė) [15, 16].

Nustačius paprastą kiaušidžių cistą, pomenopauzinio laikotarpio moteriai, rekomenduojama po 1–3 mėnesių atlikti pakartotinį ultragarsinį tyrimą. Jei pakartojus tyrimą cista išlieka, tiriamas CA-125 antigeno kiekis arba atliekama spalvinė doplerometrija. Kai CA-125 antigeno daugiau nei 35 IU/ml ir/ar spalvinės doplerometrijos indeksai pakitę, būtina spręsti dėl operacijos. Nauji pokyčiai, rasti atlikus pakartotinį ultragarsinį tyrimą, yra operacinio gydymo indikacija. Piktybiš-

2 lentelė. Piktybiškumo rizikos indeksas RMI (Risk of Malignancy Index) (modifikuota pagal [15])

Kriterijus		Taškai už skirtingus kriterijus	Taškai
Menopauzinis statusas	Premenopauzinis Postmenopauzinis	1 3	A (1 arba 3)
Echoskopijos duomenys	Vienpusė Solidinės sritys Abipusės Ascitas Metastazės	Nė vieno iš šių kriterijų – 0 Vienas iš šių kriterijų – 1 Daugiau nei vienas iš šių kriterijų – 3	B (0, 1 arba 3)
Ca-125 kiekis	Matavimas IU/ml	Absoliutus skaičius Ca-125	C
RMI			A×B×C



2 pav. Diagnostikos ir gydymo algoritmas (modifikuota pagal [16])

kumo indeksas gali pagelbėti sprendžiant dėl tolesnio gydymo ir specialistų konsultacijos. Kai piktybiškumo indeksas lygus ar didesnis nei 200, pacientė siunčiama onkologo konsultacijos. Kai nustatomos persistentinės cistos, normalus CA-125 antigeno kiekis ir spalvinės doplerometrijos indeksai, dėl gydymo sprendžiama individualiai, nes supiktybėjimo tikimybė šioms pacientėms yra labai nedidelė.

Konkretus pacientės ligos istorijos bei šeiminės anamnezės išsiaiškinimas, kaip ir nuodugnus ištyrimas, yra labai svarbūs sprendžiant dėl tolesnių gydymo veiksmų. Pavyzdžiui, jei pacientė yra vyresnio amžiaus, serganti ir kitomis gretutinėmis ligomis, optimalus būtų konservatyvus gydymo būdas. Ir priešingai, jei pacientė jaunesnio amžiaus, tačiau šeimoje buvo krūties ar kiaušidžių vėžio atvejų, arba jei nustatoma BRCA geno mutacija, tuomet geriausias sprendimas – ovariectomija.

Kai indikuojamas chirurginis gydymas, rekomenduojama laparoskopinė bilateralinė salpingoovarektomija supinacinėje padėtyje, peritoninis drenavimas ir citologinis tyrimas. Jei laparoskopijos metu randama objektyvių kiaušidžių vėžio požymių, tuomet pasitarus su paciente atliekama laparotomija. Moterų po menopauzės asimptomių kiaušidžių cistų diagnostikos ir gydymo algoritmas pateikiamas 2 paveiksle [17, 18].

Išvados

Mažo skersmens, besimptomės, pasireiškiančios moterims po menopauzės cistos dažniausiai yra gerybinės. Mūsų nagrinėtoje literatūroje tokių cistų supiktybėjimo procentas nesiekia nė vieno, o didelė dalis tyrimų tokią riziką apibrėžia kaip ypač mažą. Ypač svarbus vaidmuo vertinant kiaušidžių cistų supiktybėjimo potencialą tenka tokiems tyrimams kaip transvaginalinė echoskopija, spalvinė doplerometrija bei CA-125 kiekio kraujo serume nustatymas. Daugelis tyrimų parodė, jog nemenka mažo skersmens cistų dalis moterims po menopauzės regresuoja savaime, todėl klausimas dėl operacinio gydymo turėtų būti apsvarstytas itin kruopščiai. Būtinai pakartotinis cistų stebėjimas, aptartų tyrimo metodų tarpusavio derinimas siekiant optimalios tokių cistų gydymo taktikos.

Vis dėlto nederėtų pamiršti, jog visada, gydant mažo skersmens cistų turinčias moteris, reikėtų atsižvelgti į pacientės pageidavimus, pasidomėti, kokia gydymo taktika jai yra priimtinausia. Ir nors tikrai didelė dalis cistų regresuoja savaime (įvairių studijų duomenimis, iki 75 %), vis dėlto neaišku, dėl kokios priežasties jos išnyksta, todėl net ir tokia, atrodytu, nedidelė patologija reikalauja daug dėmesio ir atidumo, nes supiktybėjimo rizika, nors ir nedidelė, vis dėlto išlieka.

LITERATŪRA

1. Barber H, Garber E. The PMPO syndrome (postmenopausal palpable ovary syndrome). *Obstet Gynecol* 1971; 38: 921–923.
2. Bailey CL, Ueland FR, Land GL, DePriest PD, Gallion HH, Kryscio RJ. The malignant potential of small cystic ovarian tumors in women over 50 years of age. *Gynecol Oncol* 1998; 69: 3–7.
3. Levine D, Gosink BB, Wolf SI, Feldesman MR, Pretorius DH. Simple adnexal cysts: the natural history in postmenopausal women. *Radiology* 1992; 184: 653–659.
4. Eriksson L, Kjellgren O and von Schoultz B. Functional cyst or ovarian cancer: histopathological findings during 1 year of surgery. *Gynecol Obstet Invest* 1985; 19: 155–159.
5. Tanos V, Schenker JG. Ovarian cysts: A clinical dilemma. *Gynecol Endocrinol* 1994; 8: 59–67.
6. Young RC, Walton LA, Ellenberg SS, Homesley HD, Wilbanks GD, Decker DG, et al. Adjuvant therapy in stage I and stage II epithelial ovarian cancer. Results of two prospective randomized trials. *N Engl J Med* 1990; 322: 1021–1027.
7. Osmer RG, Osmer M, von Maydell B, Wagner B, Kuhn W. Preoperative evaluation of ovarian tumors in the premenopause by transvaginosonography. *Am J Obstet Gynecol* 1996; 175: 428–434.
8. Ekerhovd E, Wienerroith H, Staudach A, Granberg S. Preoperative assessment of unilocular adnexal cysts by transvaginal ultrasonography: A comparison between ultrasonographic morphologic imaging and histopathologic diagnosis. *Am J Obstet Gynecol* 2001; 184: 48–54.
9. Klug TL, Bast RC Jr, Niloff JM, Knapp RC, Zurawski VR Jr. Monoclonal antibody immunoradiometric assay for an antigenic determinant (Ca 125) associated with human epithelial ovarian carcinomas. *Cancer Res* 1984; 44: 1048–1053.
10. Eagle K, Ledermann JA. Tumor markers in ovarian malignancies. *Oncologist* 1997; 2: 324–329.
11. Caserta R, Nesti E, Caserta L, Guerriero V, Di Francesco D, Panariello S. Small ovarian cysts in postmenopause: assessment of their malignant potential with vaginal ultrasonography and tumor marker Ca125 titration. *Minerva Ginecol* 2001 Feb; 53(1 Suppl 1): 120–124.
12. Nardo LG, Kroon ND, Reginald PW. Persistent Unilocular Ovarian Cysts in a General Population of Postmenopausal Women: Is There a Place for Expectant Management? *Obstetrics & Gynecology* 2003 Sept; 102 (3): 589–593.
13. Hata K, Hata T, Collins WP. Association of thymidine phosphorylase concentration with ultrasound-derived indices of blood flow in ovarian masses. *Cancer* 1997; 38: 921–923.
14. Vuento MH, Pirhonen JP, Mäkinen JI, Laippala PJ, Gronroos M, Salmi TA. Evaluation of ovarian findings in asymptomatic postmenopausal women with color Doppler ultrasound. *Cancer* 1995; 76: 1214–1218.
15. Jacobs I, Oram D, Fairbanks J, Turner J, Frost C, Grudzinskas JG. A risk of malignancy index incorporating CA 125, ultrasound and menopausal status for the accurate preoperative diagnosis of ovarian cancer. *Br J Obstet Gynaecol* 1990 Oct; 97(10): 922–929.
16. Ahmed AA, Latimer J. Management of the incidental finding of an asymptomatic small ovarian cyst in postmenopausal women. *The Obstetrician and Gynaecologist* 2002 April; 4 (2): 92–96.
17. Parker WH, Levine RL, Howard Fm, Sonsone B, Berrek JS. A multicenter study of laparoscopic management of selected cystic adnexal masses in postmenopausal women. *J Am Coll Surg* 1994; 179: 733–737.
18. Malik E, Bohm W, Staz F, Nitsch CD, Rossmanith WG. Laparoscopic management of ovarian tumors. *Surg Endosc* 1998; 12: 1326–1333.
19. Ueland FR, DePriest PD, Pavlik EJ, Kryscio RJ, van Nagell JR Jr. Preoperative differentiation of malignant from benign ovarian tumors: the efficacy of morphology indexing and Doppler flow sonography. *Gynecol Oncol* 2003 Oct; 91(1): 46–50.
20. Nagell JR, DePriest PD, Reedy MB, Gallion HH, Ueland FR, Pavlik EJ, et al. The efficacy of transvaginal sonographic screening in asymptomatic women at risk for ovarian cancer. *Gynecol Oncol* 2000; 77: 350–356.

Gauta: 2010-03-02

Priimta spaudai: 2010-04-05