

Įgimta dvylikapirštės žarnos obstrukcija dėl preduodeninės vartų venos ir atvirkštinės skrandžio ir blužnies padėties

Congenital duodenal obstruction due to preduodenal portal vein, associated with *situs inversus* of stomach and spleen

Pranas Gurskas, Kęstutis Trainavičius, Aidas Ivanauskas, Arūnas Strumila

Vilniaus universiteto Vaikų ligų klinikos Vaikų chirurgijos centras, Santariškių g. 7, LT-2600 Vilnius
El. paštas: kestutis.trainavicius@vuvl.lt

Vilnius University Children's Hospital, Center of Pediatric Surgery, Santariškių Str. 7, LT-2600 Vilnius, Lithuania
E-mail: kestutis.trainavicius@vuvl.lt

Įvadas / tikslas

PREDUODENINĖ VARTŲ VENA (PDVV) yra labai reta įgimta anomalija. Literatūroje aprašyta per 80 atvejų. Preduodeninė vartų vena dažniausiai nesukelia jokių klinikinių simptomų. Tik nedaugeliui pacientų ji gali būti dvylikapirštės žarnos nepraeinamumo priežastis. Tyrimo tikslas – aprašyti labai retą, įgimtą dvylikapirštės žarnos obstrukcijos priežastį ir pasidalyti šios anomalijos diagnostikos ir gydymo patirtimi.

Ligoniai ir metodai

Mes gydėme du pacientus dėl dvylikapirštės žarnos nepraeinamumo, kurio priežastis – preduodeninė vartų vena kartu su atvirkštine skrandžio ir blužnies padėtimi, nevisiškas žarnyno posūkis.

Rezultatai

Naujagimis ir 1 metų 4 mėnesių mergaitė buvo operuoti dėl preduodeninės vartų venos, sukėlusios dvylikapirštės žarnos obstrukciją. Abiem vaikams buvo atliktos duodenoduodenostomijos. Pooperacinė abiejų ligonių eiga buvo sklandi. Vaikai pradėjo normaliai valgyti, nustojo vemti, ėmė priaugti svorio.

Išvados

Duodenoduodenostomija yra veiksminga operacija gydant dvylikapirštės žarnos obstrukciją dėl preduodeninės vartų venos.

Reikšminiai žodžiai: įgimtas dvylikapirštės žarnos nepraeinamumas, preduodeninė vartų vena.

Background / objective

PREDUODENAL PORTAL VEIN (PDPV) is a rare congenital anomaly. There are only 80 cases described in the world literature. The presence of this anomaly is rarely recognized as an emergency condition, and it can manifest as duodenal obstruction in very few patients. The aim of our study was to describe this uncommon reason for duodenal obstruction and to share experience in recognizing and treating this pathology.

Patients and methods

Authors present two cases of duodenal obstruction caused by the preduodenal portal vein and associated with the inverted gastric and spleen position and malrotation of the gut.

Results

A male newborn and a 1 yr 4 mon old girl were operated on due to duodenal obstruction caused by the preduodenal portal vein. Both patients received a duodenoduodenostomy procedure. The recovery was uneventful. The patients became free of symptoms, returned to oral feeds, started to thrive.

Conclusions

Duodenoduodenostomy is a safe and effective procedure in treating duodenal obstruction caused by the preduodenal portal vein.

Key words: duodenal obstruction, preduodenal portal vein.

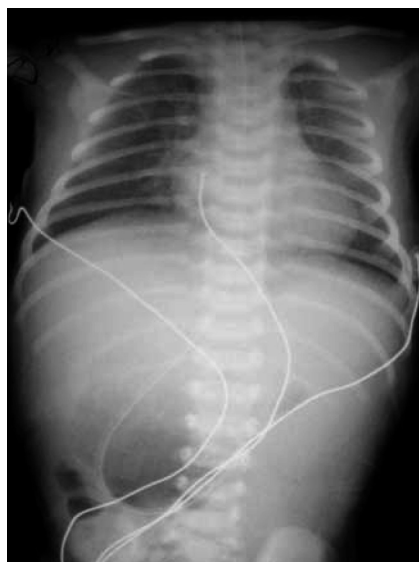
Įvadas

Preduodeninė vartų vena (PDVV) yra labai reta įgimta anomalija. Literatūroje aprašyta per 80 atvejų. Preduodeninė vartų vena dažniausiai nesukelia jokių klinikinių simptomų. Tik nedaugeliui pacientų ji gali būti dvylikapirštės žarnos nepraeinamumo priežastis. Dvylikapirštės žarnos nepraeinamumas yra reta anomalija, kurios dažniausia priežastis – atrezija, žiedinė kasa, membrana, embrioninės sąaugos. Preduodeninė vartų vena (PDVV) paprastai įvardijama kaip polisplenijos sindromo sudedamoji dalis arba kaip su atvirkštine vidurių padėtimi (*situs inversus viscerum*) susijusi anomalija [1, 2]. 50 % ligonių, turinčių preduodeninę vartų veną, kliniškai būna dvylikapirštės žarnos obstrukcijos požymių, tačiau tik 4 % PDVV esti tiesioginė obstrukcijos priežastis [3]. Dažniausiai preduodeninė vartų vena randama atsitiktinai operacijos metu. Todėl svarbu žinoti apie šią anomaliją ir operuojant jos nepažeisti [4]. Tyrimo tikslas – aprašyti labai retą įgimtą dvylikapirštės žarnos obstrukcijos priežastį ir pasidalyti šios anomalijos diagnostikos ir gydymo patirtimi.

Pirmas klinikinis atvejis

Išnešiotas 3230 g gimimo svorio naujagimis pirmą gyvenimo parą pradėjo vėmti skrandžio turiniu su tulžimi. Įtarus aukštą žarnyno nepraeinamumą, perkeltas į Vilniaus universiteto Vaikų ligoninės Naujagimių reanimacijos ir intensyviosios terapijos skyrių.

Atvykus pro zondą iš skrandžio skyrėsi skrandžio sultys su tulžies priemaiša. Pakrūtinio sritis buvo išsi-pūtusi, palpuojant pilvas minkštas, papildomų darinių nečiuopiama. Peristaltika normali. Po klizmos gauta

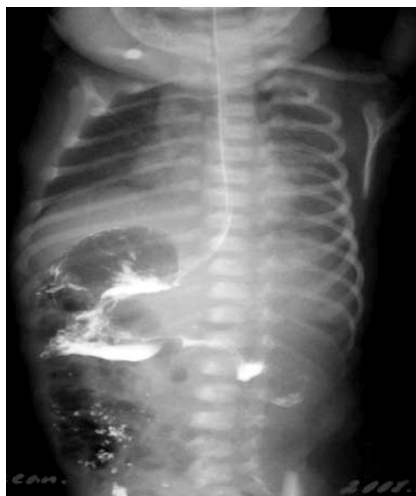

1 pav. Gulinčio naujagimio apžvalginė pilvo rentgenograma

daug mekonijaus. Pradėjus dozuotai maitinti, vėl išryškėjo aukšto dalinio žarnyno nepraeinamo klinika (stazė skrandyje su tulžimi). Maitinimas nutrauktas. Atlikta pilvo organų echoskopija: laisvo skysčio nematyti, dešinėje pilvo pusėje gausu dujų, kairėje matoma žarnų peristaltika. Apžvalginėje pilvo organų rentgenogramoje dešinėje pilvo pusėje matomi keli oro–skysčio paviršiai, kairėje žarnose oro nėra (1 pav.).

Kontrastinėse virškinimo trakto rentgenogramose išsiplėtęs skrandis matomas dešinėje pilvo pusėje, kontrastinio preparato slinkimas į plonąją žarną sulėtėjęs (2 pav.).

Naujagimiui atlikta diagnostinė videolaparoskopija: skrandis labai išsiplėtęs, blužnis ir storoji žarna dešinėje



2 pav. Naujagimio kontrastinė virškinimo trakto rentgenograma

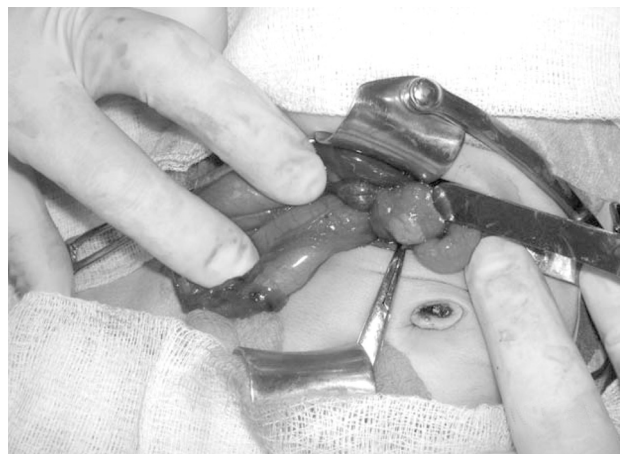pilvo pusėje, o siaura, oro neprispildžiusi plonoji žarna – kairėje.

Atliktas dešinysis skersinis supraumbilikalinis pjūvis. Skrandis ir blužnis (skiltėta, susidedanti iš daugelio smulkių blužnelių) buvo dešinėje pilvo pusėje. Dvylikapirštė žarna perspausta priekyje esančios vartų venos (3, 4 pav.).

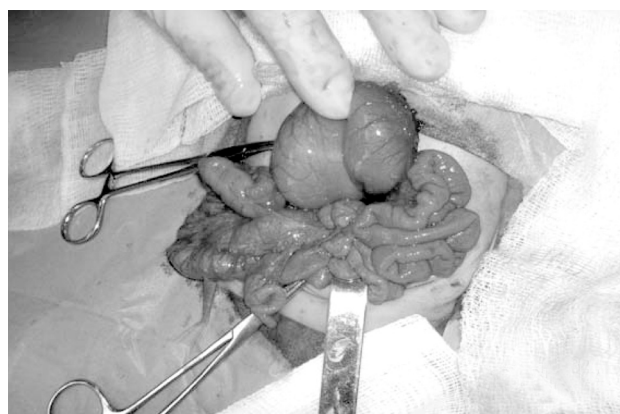
Distalinė dvylikapirštės žarnos dalis buvo subliūškusi. Atlikta duodenotomija, dvylikapirštės žarnos spindyje dar rasta membrana su nedidele angute ir atlikta duodenoduodenostomija. Pooperacinė eiga sklandi. Antrą parą naujagimis pradėtas maitinti pro zondą į dvylikapirštę žarną, jis nustojo vemti, ėmė augti svoris. Geros būklės po dviejų savaičių išrašytas į namus.

Antras klinikinis atvejis

Metų ir 4 mėnesių mergaitė K.P. nuo 2 mėnesių ėmė vemti, neaugo svoris. Atlikta pilvo ertmės organų echoskopija, rastas išsiplėtęs skrandis, dvylikapirštė žarna, plonoji žarna subliūškusi. Blužnis dešinėje pilvo pusėje. FEGDS duomenys: stemplės gleivinė be uždegimo pokyčių, įskrandžio žiedas užsiveria. Skrandžio anatomiciniai endoskopiniai orientyrai pakitę: jis persikusęs, maisto likučiai prievartčio urvo dalyje, prievartčio žiedas žiojėja. Dvylikapirštės žarnos stormuo platus, jos gale žarnos spindis labai susiaurėjęs, yra maisto sancaupa. Atliktas kontrastinis virškinimo trakto tyrimas: plaučiai, širdis be rentgenologinių pakitimų, stemplė normalaus



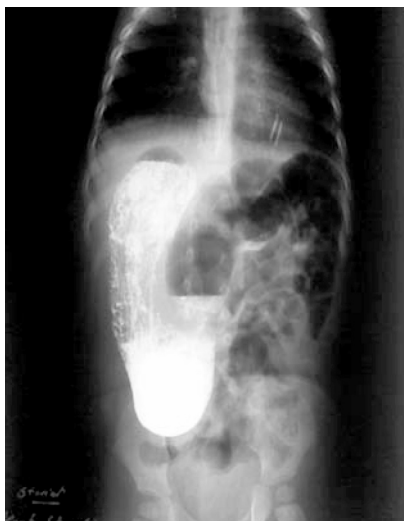4 pav. Naujagimio operacijos nuotrauka



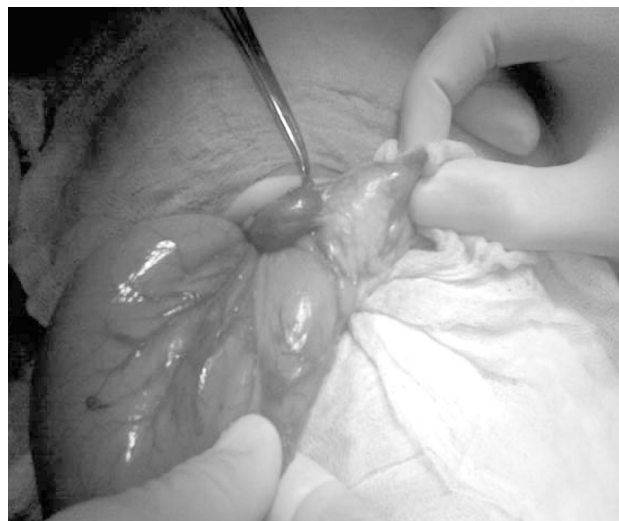3 pav. Naujagimio operacijos nuotrauka

ilgio ir pločio, skrandis po dešiniu juo diafragmos skliautu, smarkiai išsiplėtęs, kontrastinės medžiagos šalinimasis iš skrandžio labai lėtas (5 pav.).

Plonoji žarna buvo kairėje pilvo pusėje. Diagnozuota dvylikapirštės žarnos stenozė, atvirkštinė skrandžio, blužnies padėtis. Mergaitėi atlikta laparotomija. Rasta atvirkštinė skrandžio, blužnies padėtis (dešinėje pusėje). Skrandis didelis, dvylikapirštė žarna išsiplėtusi, perspausta priekyje esančios vartų venos. Žemiau plonoji žarna subliūškusi (6 pav.). Plonoji žarna kairėje, storoji – dešinėje pilvo pusėje. Atlikta duodenotomija, žarnos spindyje rasta membrana su angute. Atlikta duodenoduodenostomija apeinant vartų veną ir dvylikapirštės žarnos membraną. Į plonąją žarną įkištas



5 pav. 1 metų 4 mėnesių mergaitės kontrastinė virškinimo trakto rentgenograma



6 pav. Tos pačios mergaitės operacijos nuotrauka

zondas. Kadangi akloji žarna buvo aukštai pakrūtinyje, atlikta apendektomija. Pooperacinė eiga sklandi – mergaitė pradėta maitinti, nustojo vemti. Žaizdai sugijus, septintą pooperacinę parą išrašyta į namus.

Diskusija

Preduodeninė vartų vena yra labai reta anomalija. Pirmasis šią anomaliją aprašė *Knight* 1921 metais [5]. Literatūroje yra aprašyti 82 atvejai [6]. 50 % ligonių su preduodenine vartų vena kliniškai būna dvylikapirštės žarnos obstrukcijos požymių, tačiau tik pavieniais atvejais PDVV yra tiesioginė dvylikapirštės žarnos obstrukcijos priežastis. Dažniausia obstrukcijos priežastis – gretutinės anomalijos: membrana, žiedinė kasa, nevisiškas žarnyno posūkis (malrotacija) [7]. *Esscher* [8] apžvelgė literatūroje aprašytus 54 atvejus, iš jų 15 ligonių pasireiškė obstrukcijos simptomai, tačiau tik dviem tie simptomai buvo labai ryškūs. 50 % atvejų PDVV jokiais simptomais nepasireiškė. Ši anomalija buvo rasta atsitiktinai operuojant dėl kitos patologijos ir jokių chirurginių manipuliacijų dėl PDVV atlikti nereikėjo.

Dauguma ligonių yra vaikai [9], tik 11 atvejų PDVV nustatyta suaugusiesiems, iš kurių trims ligoniams ji sukėlė dvylikapirštės žarnos nepraeinamumą [10].

Embriogenezę aprašė *Gray* ir *Skandalakis* [11]. 5 mm

dydžio embrione abiejose pirminės dvylikapirštės žarnos pusėse eina virkštelės venos, tarpusavyje jas jungia anastomozės. Dėl kaudalinės ir vidurinės anastomozinių venų anomalous regresijos gali susiformuoti PDVV. Kaudalinė vena, kuri esti dvylikapirštės žarnos priekyje, vykstant embriogenezei tampa vartų venos dalimi, taip vartų venos padėtis tampa anomali. Dažnos širdies ir virškinimo trakto anomalijos [8, 12]. PDVV yra aprašyta esant polisplenijos sindromui [1], atvirktinei vidurių padėčiai [2, 6].

Abiem mūsų aprašytiems ligoniams gretutinės anomalijos buvo skrandžio ir blužnies atvirktinė padėtis, dvylikapirštės žarnos membrana, nevisiškas žarnyno posūkis, o naujagimiui – ir polisplenija. Dažniausiai PDVV diagnozuojama operuojant, tačiau įtarimus prieš operaciją galima patvirtinti ultragarsiniu tyrimu, kompiuterine ar magnetinio rezonanso tomografija [12]. Taip būtų galima išvengti anomalios padėties vartų venos pažeidimo operuojant [4]. Iškyla rizika PDVV pažeisti atliekant cholecistektomiją, gastrektomiją, pankreatektomiją, portoenterostomiją, kepenų transplantaciją [13, 14].

Esant dvylikapirštės žarnos nepraeinamumui dėl preduodeninės vartų venos, rekomenduojama atlikti kliūtis apeinamąją jungtį: duodenoduodenostomiją arba gastroduodenostomiją [6, 7, 15].

Išvados

Visais dvylikapirštės žarnos obstrukcijos atvejais reikia įtarti PDVV, ypač jei kartu nustatoma atvirkštinė vi-

durių padėtis. Nors PDVV retai tiesiogiai sukelia dvylikapirštės žarnos nepraeinamumą, tačiau šią anomaliją reikia prisiminti, kad nepažeistume venos atlikdami chirurgines operacijas.

LITERATŪRA

1. Karrer FM, HallRJ, Lilli JR. Biliary atresia and the polysplenia syndrome. *J Pediatr Surg* 1991; 26: 254–527.
2. Ruben GD, Templeton JM, Ziegler MM. Situs inversus: The complex inducing neonatal intestinal obstruction. *J Pediatr Surg* 1983; 18: 751–756.
3. Grosfeld JL, Rescorla FJ. Duodenal atresia and stenosis: reassessment of treatment and outcome based on antenatal diagnosis, pathologic variance, and long-term follow-up. *World J Surg* 1993; 17: 301–309.
4. Semb BKH, Halvorsen JF. Repair of preduodenal portal vein injury occurring during biliary surgery. *Acta Chir Scand* 1973; 139: 312–313.
5. Knight HO. An anomalous portal vein with its surgical dangers. *Ann Surg* 1921; 15: 697–699.
6. Mordehai J, Cohen Z, Kurzbart E, Mares AJ. Preduodenal portal vein causing duodenal obstruction associated with situs inversus, intestinal malrotation, and polysplenia: A case report. *J Pediatr Surg* 2002; 37: E5.
7. Fernandes ET, Burton EM, Hixson SD. Pre-duodenal portal vein: Surgery and radiographic appearance. *J Pediatr Surg* 1990; 25: 1370–1272.
8. Esscher T. Preduodenal portal vein: A case of intestinal obstruction? *J Pediatr Surg* 1980; 15: 609–612.
9. McCarten KM, Teel RL. Preduodenal portal vein: Venography, ultrasonography and review of the literature. *Ann Radiol* 1987; 21: 155–160.
10. Ishizaki Y, Tanak M, Okuyama T. Surgical implications of preduodenal portal vein in the adult. *Arch Surg* 1994; 129: 773–775.
11. Gray SW, Skandalakis JH. In: Embriology for surgeons. The embryological basis for treatment of congenital defects. Philadelphia, PA: Saunders; 1972, p. 177–178.
12. Tsuda Y, Nishimura K, Kawakami S. Preduodenal portal vein and anomalous continuation of inferior vena cava: CT findings. *J Comput Assist Tomogr* 1991; 15: 585–588.
13. Matsusue S, Kashihara S, Koizumi S. Pancreatectomy for carcinoma of the head of the pancreas associated with multiple anomalies including the preduodenal portal vein. *Jpn J Surg* 1984; 14: 394–398.
14. Grosfeld JL. In discussion of Lilly JR, Karrer FM, Hall RJ. The surgery of biliary atresia. *Ann Surg* 1974; 210: 707–714.
15. Pathak D, Sarin YK. Congenital duodenal obstruction due to preduodenal portal vein. *Indian J Pediatr* 2006; 73: 423–425.

Gauta: 2009-03-09

Priimta spaudai: 2010-04-02