

NEVAISINGUMO RODIKLIAI SKIRTINGO AMŽIAUS BERNIUKŲ NENUSILEIDUSIŲ SĖKLIDŽIŲ BIOPSIJOSE

**VYTAUTAS BILIUS^{1,2}, OTILIJA KUTANOVAITĖ², DARIUS DASEVIČIUS³,
ALBERTAS PUZINAS³, AUGUSTINA JANKAUSKIENĖ^{1,2}, GILVYDAS VERKAUSKAS^{1,2}**

¹Vilniaus universiteto Medicinos fakultetas, ²Vaikų ligoninė, Vilniaus universiteto ligoninės Santariškių klinikų filialas, ³Lietuvos patologijos centras

Raktažodžiai: *kriptorchizmas, nevaisingumas, orchidopeksija, tamsios spermatogonijos.*

Santrauka

2010-2012 metais VULSK filialo Vaikų ligoninės urologijos skyriuje atliktas 30 pacientų, kuriems diagnozuotas vienpusis kriptorchizmas, sėklidžių biopsijų tyrimas. Biopsijos atliktos orchidopeksijos metu. Biopsinė medžiaga fiksuota 2% glutaraldehidu, nudažyta toluidino mėlynuoju ir ištirta šviesiniu mikroskopu vaizdą padidinus 400 kartų. 1 μm storio preparatuose ištirta 50 tubulių, kuriose buvo skaičiuojamos tamsiosios (toliau Ad) spermatogonijos. Ligoniai pagal amžių suskirstyti į grupes: I grupė iki 2 metų, II grupė 2 ir daugiau metų. I grupėje buvo 14 berniukų, II – 16 berniukų. I grupės amžiaus mediana 1,47 metai, II grupės - 6,91 metai. Keturiolikai (46,6%) pacientų nenusileidusių sėklidžių biopsijose nustatytas 0,09-0,86 tamsių spermatogonijų per tubulę (Ad/T) skaičius. Tamsių spermatogonijų visai nerasta 16 (53,3%) pacientų sėklidžių biopsijose. Iš šių 16 berniukų 5 priklausė I grupei, ir II – II grupei. Pacientų, kuriems sėklidžių biopsijose nerasta Ad spermatogonijų, tubulių tankis taip pat buvo sumažėjęs. Geriausi histologijos rezultatai rasti I grupėje. Šie berniukai turi mažiausią nevaisingumo riziką. Daugumos berniukų iš II grupės sėklidžių biopsijose Ad spermatogonijų nerasta – jie patenka į didžiausios nevaisingumo rizikos grupę.

IVADAS

Įgimtas kriptorchizmas diagnozuojamas 2-5 % išnešiotų naujagimių ir iki 30 % neišnešiotų naujagimių. Apie 80 % vaikų pasveiksta per pirmus 6 mėnesius - sėklidės nusileidžia spontaniškai, todėl kriptorchizmo paplitimas tarp vienerių metų berniukų siekia 1 % [1-3]. Padidėjusi nevaisingumo, sėklidės apsisukimo, sėklidžių vėžio rizika bei “tuščias kapšelis” yra pagrindinės kriptorchizmo gydymo priežastys (iš 3 – 2) [4].

Šiuo metu manoma, kad nevaisingumas šios patologijos atveju išsivysto dėl nepakankamo sėklidės audinio išsivystymo, taip pat dėl nepalankios aplinkos normaliam sėklidės vystymuisi bei sutrikusio germinacinių ląstelių virsmo į tamsias spermatogonijas (angl. Adult dark spermatogonia s. Ad spermatogonia) [5]. Minėtos ląstelės yra spermatogenezės kamieninės ląstelės ir jų randama iki vyro vaisingo amžiaus pabaigos. Tamsių spermatogonijų skaičius kai kuriose nenusileidusiose sėklidėse būna sumažėjęs arba jų biopsinėje medžiagoje iš viso nerandama. Nenusileidusių sėklidžių biopsija orchidopeksijos metu gali suteikti daug informacijos numatant būsimą vaisingumo prognozę [6]. Nustatyta, kad tamsios spermatogonijos yra esminis prognostinis vaisingumo veiksnys. Hadziselimovic ir kt. nustatė ryšį tarp tamsių spermatogonijų skaičiaus rasto orchidopeksijos metu vaikystėje ir spermogramų rezultatų suaugus. 100 % pacientų, kuriems tamsių spermatogonijų nenusileidusios sėklidės biopsijoje nerasta, nustatyta oligospermija ir 20% azospermija [7].

Dažniausia tiriami vaisingumo rodikliai yra spermos kokybė ir tėvystė. Tačiau šiandieninėje medicininėje literatūroje Ad spermatogonijų skaičius biopsinėje medžiagoje orchidopeksijos metu minimas kaip patikimas būsimos vaisingumo prognostinis veiksnys [6]. Iki šiol dauguma skelbtų optimistinių tyrimų apie vaisingumą po orchidopeksijos remiasi tėvystės analize. Tačiau didelė dalis tyrimų kritikuotina dėl žemo atsako bei spermos analizės nebuvimo.

Mokslui vystantis vis mažesniems vaikams, sergantiems kriptorchizmu, buvo atrasta pakitimų sėklidėse: sėklidžių atrofija paaugliams, histologiniai pokyčiai 2-3 metų amžiaus vaikams, elektroninės mikroskopijos pokyčiai 1-2 metų amžiaus vaikų biopsijose ir sutrikęs gonocitų vystymasis į tamsias spermatogonijas 3-6 mėnesių amžiaus vaikams. Todėl per pastaruosius 50 metų rekomenduojamas amžius orchidopeksijai atlikti vis mažėjo – nuo paauglystės iki 6-12 mėnesių [9]. Tačiau ankstyva orchidopeksija neišsprendė nevaisingumo problemos, atsirandančios nepaisant sėkmingos ankstyvos orchidopeksijos - vaisingumas būna sutrikęs visiems vaikams, kuriems operacijos metu nerasta

Ad spermatogonijų. Šis tyrimas tapo dar aktualesnis paskelbus tyrimo rezultatus apie spermos kokybės pagerėjimą vaikams, gydytiems LHRH analogu po biopsijos.

Darbo tikslas - palyginti skirtingo amžiaus berniukų operuotų dėl kriptorchizmo nevaisingumo riziką.

LIGONIAI IR METODAI

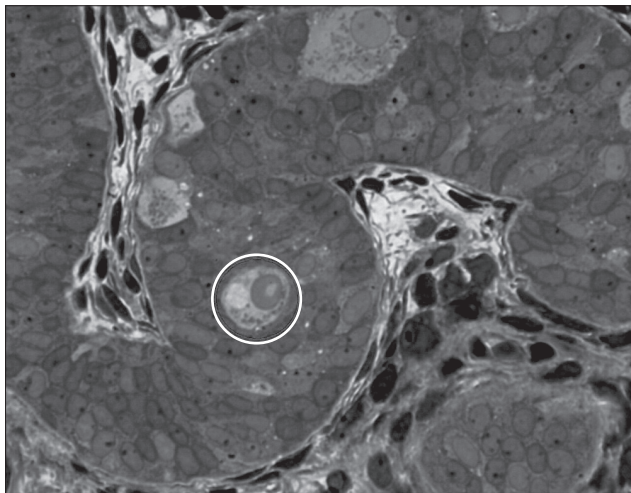
Nuo 2010 iki 2012 metų Vilniaus universiteto Vaikų ligoninės urologijos skyriuje 30 berniukų, kuriems diagnozuotas vienpusis kriptorchizmas, buvo atlikta orchidopeksija ir paimta nenusileidusios sėklidės biopsija. (Tėvams buvo paaiškintas biopsijos tikslas, galimos operacijos komplikacijos ir gautas raštiškas sutikimas operacijai.)

Berniukų amžius operacijos metu buvo nuo 6 mėnesių iki 12,75 metų. Ligoniai pagal amžių suskirstyti į grupes: I grupė iki 2 metų, II grupė 2 ir daugiau metų. Į pirmąją grupę pateko 14 pacientų, į antrąją – 16 pacientų.

Biopsinė medžiaga fiksuota 2% glutaraldehidu, nudažyta toluidino mėlynuoju ir ištirta šviesiniu mikroskopu vaizdą padidinus 400 kartų. Tirti 1 μm storio preparatai: analizuojant 50 tubulių buvo skaičiuojamos tamsios spermatogonijos. Tyrimas buvo atliktas Lietuvos patologijos centre, specializuotų patologų. Nustatytas tamsių spermatogonijų per tubulę (Ad/T) skaičius. Preparato pavyzdys pateiktas 1 paveiksle.

REZULTATAI

11 (46,6 %) pacientų nenusileidusių sėklidžių biopsijoje nustatytas 0,09-0,86 Ad/T skaičius. Ad spermatogonijų visai nerasta 16 (53,3 %) pacientų sėklidžių biopsijose. Iš šių 16 berniukų 5 priklausė I grupei, 11 – II grupei. Biopsijų rezultatų pasiskirstymas grupėse pavaizduotas 2 paveiksle.



1 paveikslas. Nenusileidusios sėklidės biopsija dažyta toluidino mėlynuoju. apskritimu pažymėta Ad spermatogonija

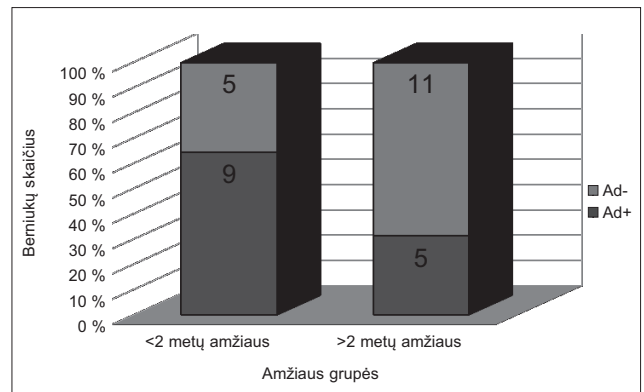
Gautų duomenų statistinė analizė buvo atlikta SPSS 17.0 programa. Patikimumui nustatyti buvo panaudotas tikslusis χ^2 testas mažoms imtims, statistinis reikšmingumas nustatytas $p < 0,05$.

Pacientų, kuriems sėklidžių biopsijose nerasta tamsių spermatogonijų, tubulių tankis taip pat buvo sumažėjęs.

DISKUSIJA

Sėklidės biopsijos histopatologinis tyrimas orchidopeksijos metu gali suteikti nemažai informacijos apie būsimą paciento vaisingumo būklę [6]. Šiuo metu žinoma, kad tamsios spermatogonijos yra prognostinis vaisingumo veiksnys. Hadziselimovic ir kt. išsiaiškino, kad suaugusio vyro, vaikystėje operuoto dėl kriptorchizmo, spermos kokybė tiesiogiai priklauso nuo Ad spermatogonijų skaičiaus sėklidės biopsinėje medžiagoje orchidopeksijos metu. Azoospermija vyrams, anksti operuotiems dėl vienpusio kriptorchizmo, diagnozuojama 25 kartus dažniau, o dėl abipusio – net 80 kartų dažniau nei bendrai vyrų populiacijai [5]. Taigi galima daryti išvadą, kad nepaisant sėkmingos ankstyvos orchidopeksijos, daugumai vaikų, kuriems operacijos metu Ad spermatogonijų nerasta, išsivystys nevaisingumas. Taip pat yra nustatytas ryšys tarp sėklidės histopatologinio tyrimo duomenų ir lytinių hormonų pokyčių – kriptorchizmu sergantiems vyrams būdinga gonadotropinių hormonų stoka [7].

Genomo analizės metu buvo nustatyta, kad kriptorchizmo atveju yra sumažėjusi genų, būtinų pogumburio-hipofizės-sėklidžių ašies funkcijai, ekspresija. *EGR4* – geno, dalyvaujančio reguliuojant liuteinizuojančio hormono (toliau LH) sekreciją – aiškus ekspresijos sumažėjimas buvo nustatytas pacientams, priklausantiems didelės rizikos išsivystyti azoospermijai grupei (ligonių su mažu tamsių spermatogonijų skaičiumi sėklidės biopsijoje) [5].



2 paveikslas Ad- – biopsinėje medžiagoje tamsių spermatogonijų nerasta. Ad+ – rastas normalus tamsių spermatogonijų kiekis

Žinoma, kad visų naujagimių, sergančių kriptorchizmu, sėklidėse yra germinacinių ląstelių [16]. Yra du esminiai sėklidžių ląstelių brendimo etapai: 1) gonocitų virtimas į tamsias spermatogonijas 2-3 mėnesį („mažasis“ brendimas) ir 2) spermatocitų atsiradimas 4-5 metų amžiuje [10]. Nustatyta, kad gonocitų vystymosi į tamsias spermatogonijas laikas sutampa su 1-2 mėnesį atsirandančiu gonadotropinių hormonų bei testosterono koncentracijos padidėjimu kraujyje. LH koncentracijos pikas būna 1-2 mėnesį ir mažėja po truputį kol 4-6 mėnesį pasiekia įprastą paauglystės nesulaukusio vaiko hormonų koncentraciją [11].

Hadziselimovic ir kt. atliko studiją, į kurią buvo įtraukti 238 vienerių metų berniukai su vienušiu kriptorchizmu, joje nurodoma, kad bendras germinacinių ląstelių ir bendras gonocitų skaičius nenusileidusioje sėklidėje buvo reikšmingai didesnis, tačiau tamsių spermatogonijų buvo akivaizdžiai mažiau lyginant su nusileidusia sėklide. Tai akivaizdžiai parodo, jog yra sutrikęs „mažasis“ brendimas: nebūnant adekvatus LH bei testosterono sekrecijos piko sutrinka Ad spermatogonijų vystymasis iš gonocitų – nesudaroma pakankamas spermatozoidų pirmtakų kiekis [11,14]. Normaliu Ad spermatogonijų per tubulę skaičiumi laikoma $Ad/T > 0.1$. Kriptorchizmu sergantiesiems berniukams tamsių spermatogonijų skaičius sėklidžių biopsijose būna sumažėjęs arba jų visai nerandama. Tamsių spermatogonijų skaičiaus sumažėjimas kriptorchizmo atveju yra esminis germinacinių ląstelių vystymosi proceso defektas [15,16]. Spermos kokybės sumažėjimą ateityje galima spėti, jei sėklidės biopsijoje randama mažiau nei 1 % to paties amžiaus populiacijai būdingo spermatogonijų kiekio [15].

Zivkovic [17] ir kt. paskelbė 103 berniukų iš Vojvodinos (Serbija) (1-16 metų amžiaus), kuriems diagnozuotas vienpusis sėklidės nenusileidimas, sėklidės biopsijų rezultatus ir sulyginavo juos su pacientų iš Liestalo (Šveicarija) (n=55) ir Filadelfijos (Jungtinės Amerikos Valstijos) (n=130) histologinių tyrimų rezultatais. Daugiau nei 80 % visų amžiaus grupių ligonių iš Vojvodinos sėklidės biopsijose nerasta tamsių spermatogonijų. Pacientų iš Filadelfijos ir Liestalo histologiniuose tyrimuose pasitaikė mažiau nepalankių rezultatų pacientų iki 2 metų amžiaus grupėse lyginant su vyresniais vaikais. Panašu, kad didėjant pacientų amžiui, mažėja tikimybė aptikti normalų tamsių spermatogonijų kiekį biopsijose [12,18]. Cortes ir kt. tyrime jauniausias vaikas, kuriam sėklidės biopsinėje medžiagoje tamsių spermatogonijų nerasta buvo 15 mėnesių amžiaus (mūsų tyrime jauniausias vaikas buvo 11 mėn. ir 28 dienų amžiaus). Mūsų atlikto tyrimo duomenimis, stebima ta pati tendencija, tyrimų rezultatai yra geresni vaikams iki 2 metų. Šie rezultatai leidžia daryti prielaidą, kad orchidopeksija turėtų būti atlikta kuo jaunesniame amžiuje [13].

Tamsių spermatogonijų skaičius biopsijoje yra atvirkščiai proporcingas berniuko amžiui orchidopeksijos metu – kuo vyresnis berniukas, tuo mažesnė tikimybė biopsijoje rasti normalų tamsių spermatogonijų kiekį [12]. Su berniuko amžiumi susijusi ir vaisingumo prognozė. Rastas ryšys tarp berniuko amžiaus orchidopeksijos metu ir spermogramų rezultatų, jei biopsijoje buvo rastos tamsios spermatogonijos. Kuo jaunesnis berniukas operuotas, tuo geresnė buvo spermograma užaugus. Tačiau nerastas amžiaus ir spermogramų rezultatų ryšys, jei tamsių spermatogonijų operacijos metu sėklidžių biopsijoje nerasta [8]. Tikėtina, kad orchidopeksija iki 12 mėnesių amžiaus lemtų geresnius biopsijos rezultatus.

Daroma daug darbų siekiant surasti tinkamą kriptorchizmo gydymo schemą. Publikuojama nemažai straipsnių, kuriuose siūlomas gydymas gonadotropinus atpalaiduojančio hormono analogais. Gydant šiais medikamentais ligonius, kuriems Ad spermatogonijų orchidopeksijos metu nerasta, iki 6 metų davė gerų rezultatų. 86% didelės nevaisingumo rizikos ligonių (t.y. ligoniams, kuriems orchidopeksijos metu nerasta tamsių spermatogonijų), sergančių vienušiu kriptorchizmu, gydymas lėmė spermos kokybės normalizaciją [10].

Atliekant tyrimą mes neįtraukėme berniukų su abipusiu kriptorchizmu, kurių nevaisingumo rizika yra dar didesnė. Kol kas nenusileidusios sėklidės biopsijos duomenys (Ad/T) išlieka pagrindiniu vaisingumo prognostiniu rodikliu. Laiku atlikta orchidopeksija ir nevaisingumo rizikos įvertinimas turėtų lemti tolimesnės gydymo taktikos pasirinkimą.

Gauti rezultatai nėra statistiškai patikimi ($p > 0.05$). Tačiau remiantis nagrinėta literatūra, galima daryti prielaidą, jog taip yra dėl per mažos imties.

IŠVADOS

1. Mažesnę nevaisingumo išsivystymo riziką turėjo I grupės (iki 2 m. amžiaus) berniukai. Šios grupės sėklidžių histologinio tyrimo rezultatai buvo geresni.

2. Mūsų biopsijų rezultatai rodo, kad germinacinės sėklidžių ląstelės pažeidžiamos su metais. Tai kelia nerimą ir pabrėžia būtinumą tobulinti kriptorchizmo gydymą ir vaikų ištyrimą.

Literatūra

1. Preikša R.T., Žilaitienė B., Matulevičius V. Įgimtas kriptorchizmas. Savaiminis sėklidžių nusileidimas per pirmus gyvenimo metus. Lietuvos endokrinologija 2003; 11: 1-3.
2. <http://emedicine.medscape.com/article/1017420-overview#showall>
3. <http://www.ncbi.nlm.nih.gov/pubmedhealth/PMH0001968/>
4. Hadziselimovic F. Early Successful Orchidopexy Does Not Prevent From Developing Azoospermia International. Braz J Urol. 2006;32 (5): 570-573.

5. Hadziselimovic F, Hadziselimovic NO, Demougin P, Oakeley EJ. Testicular Gene Expression in Cryptorchid Boys at Risk of Azoospermia. *Sex Dev.* 2011;5:49–59.
6. Vignera SL, Calogero AE, Condorelli R, Marziani A, Cannizzaro MA, Lanzafame F, Vicari E. Cryptorchidism and its long-term complications European Review for Medical and Pharmacological Sciences 2009; 13: 351-356.
7. Hadziselimovic F, Hoecht B. Testicular histology related to fertility outcome and postpubertal hormone status in cryptorchidism. *Klin Pediatr.* 2008;220(5):302-7.
8. Hadziselimovic F, Hoecht B, Herzog B, Buser MW. Infertility in cryptorchidism is linked to the stage of germ cell development at orchidopexy. *Horm Res.* 2007;68(1):46-52.
9. Hutson JM., Balic A, Nation T, Southwell B. Cryptorchidism. *Seminars in Pediatric Surgery.* 2010;19: 215-224.
10. Hadziselimovic F. Successful Treatment of Unilateral Cryptorchid Boys Risking Infertility with LH-RH Analogue. *International Braz J Urol.* 2008;34 (3): 319-328.
11. Hadziselimovic F, Emmons LR, Buser MW. A diminished postnatal surge of Ad spermatogonia in cryptorchid infants is additional evidence for hypogonadotropic hypogonadism. *Swiss Med Wkly.* 2004; 134:381 – 384.
12. Canavese F, Cortese M, Magro P, Lonati L, Teruzzi E, Sanctis C de. Cryptorchidism: medical and surgical treatment in the 1st year of life. *Pediatr Surg Int.* 1993; 14(1–2): 2–5.
13. Cortes D, Thorup J, Visfeldt J. Cryptorchidism: aspects of fertility and neoplasms. *Horm Res.* 2001; 55: 21–7.
14. Dale S, Huff, David M, Fenig, Douglas A, Canning, Michael C, Carr, Steven A, Zderic, Howard M, Snyder III. Abnormal Germ Cell Development in Cryptorchidism. *Horm Res.* 2001;55:11-17.
15. C. Ong, S. Hasthorpe, J. M. Hutson. Germ cell development in the descended and cryptorchid testis and the effects of hormonal manipulation. *Pediatr Surg Int.* 2005; 21: 240–254.
16. Hadziselimovic F. Cryptorchidism, its impact on male fertility. *European urology* 41 (2002) 121-123.
17. Zivkovic D, Varga J, Konstantinidis G, Vlaski J, Howard M, Hadziselimovic F. Regional differences in maturation of germ cells of cryptorchid testes: role of environment. *Can Urol Assoc J.* 2011 ;5 (3):210-216.
18. Canavese F, Lalla R, Linari A, Cortese MG, Gennari F, Hadziselimovic F. Surgical treatment of cryptorchidism. *Eur J Pediatr* 152; 2:43–44.

INFERTILITY INDICATORS IN THE BIOPSIES FROM UNDESCENDED TESTICLES IN BOYS OF DIFFERENT AGES

Vytautas Bilius, Otilija Kutanovaitė, Darius Dasevičius, Albertas Puzinas, Augustina Jankauskienė, Gilvydas Verkauskas

Summary

Key words: cryptorchidism, infertility, orchidopexy, dark spermatogonia.

Objectives. To compare the risk of infertility in boys operated for cryptorchidism at different ages.

Patients and methods. Thirty patients with unilateral undescended testis underwent orchidopexy and were subjected to ipsilateral testicular biopsy from 2010 to 2012 in department of Pediatric Urology, Children's Hospital, Affiliate of Vilnius University Hospital Santariskiu klinikos. Biopsies were fixed in 2% glutaraldehyde, stained with toluidine blue, sectioned and analyzed by lightmicroscopy at 400× magnification. The number of Ad spermatogonia was assessed. Patients were classified into 2 groups according to their age: I – <2 years of age, II – ≥2 years of age. There were 14 boys in group I and 16 boys in group II. Median age in group I was 1.47 year, and 6.91 years in group II.

Results. Adult dark spermatogonia was found in the biopsies of 14 (46.6%) patients with a count 0.09-0.86 Adult dark spermatogonia per tubule. Adult dark spermatogonia were absent in 16 (53.3%) biopsies of cryptorchid boys: 5 in group I, and 11 in group II. Patients with no Ad spermatogonia had a lower tubular density.

Conclusions. The best results of testicular histology were in group I. These boys had lower risk of infertility. Data of our biopsies support the idea of progressive damage to germ cell development with increasing age. This is alarming and emphasizes the need of improvement for the treatment of cryptorchidism and children examinations.

Correspondence to: vytautasbilis@gmail.com

Gauta 2012-10-01