

Vaisiaus inkstų cistiniai dariniai: prenatalinė diagnostika ir intervencinis gydymas

Fetal renal cysts: prenatal diagnostics and interventional treatment

Audronė Arlauskienė, Karolina Bartkutė, Dalia Laužikienė

Vilniaus Universiteto Medicinos fakulteto Akušerijos ir ginekologijos klinika, Santariškių g. 2, LT-08661 Vilnius, Lietuva
Vilnius University Faculty of Medicine Clinics of Obstetrics and Gynecology, 2 Santariskiu Street,
LT-08661 Vilnius, Lithuania
El. paštas: audrone.arlauskiene@mf.vu.lt

Įvadas / tkslas

Vaisiaus šlapimo takų raidos ydos yra dažniausiai diagnozuojamos lyginant su kitų sistemų raidos ydomis. Pagrindinis tyrimo metodas, padedantis nustatyti vaisiaus inkstų cistas, yra vaisiaus echoskopija. Vaisiaus inkstų cistos punktuojamos, kai atsiranda kitų organų pažeidimo grėsmė. Cistos kilmei patikslinti naudojamas punktato biocheminis ištyrimas. Prognozė vaisiui būna gera, esant izoliuotai vienpusei patologijai. Šis klinikinis atvejis iliustruoja vaisiaus inkstų cistos diagnostiką, intervencinį gydymą ir baigtį.

Reikšminiai žodžiai: vaisius, cistiniai dariniai, prenatalinė diagnostika, intervencinis gydymas.

Background / objective

Fetal genitourinary tract anomalies are the most common anomalies diagnosed antenatally. Most fetal urinary tract abnormalities are well seen with ultrasound. Punctation and aspiration of fetal cyst are usually performed if there is a risk of damage for fetal vital organs. Biochemical analysis of cyst fluid for the detection of cyst origin is being used. In cases of isolated one kidney pathology fetal outcome is good. This clinical case demonstrates diagnostics, interventional treatment and outcome of fetal renal cyst.

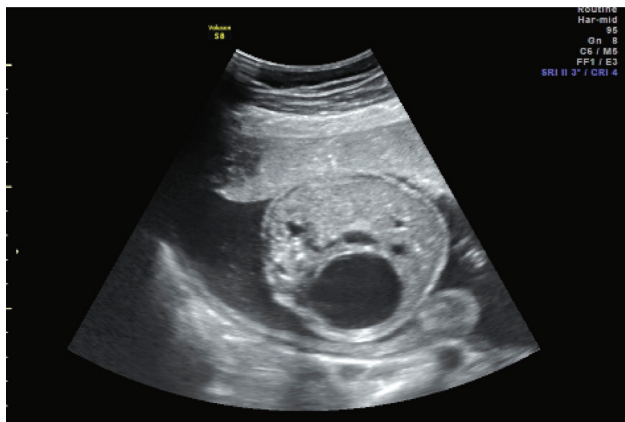
Key words: fetus, cyst, prenatal dignostics, interventional treatment.

Įvadas

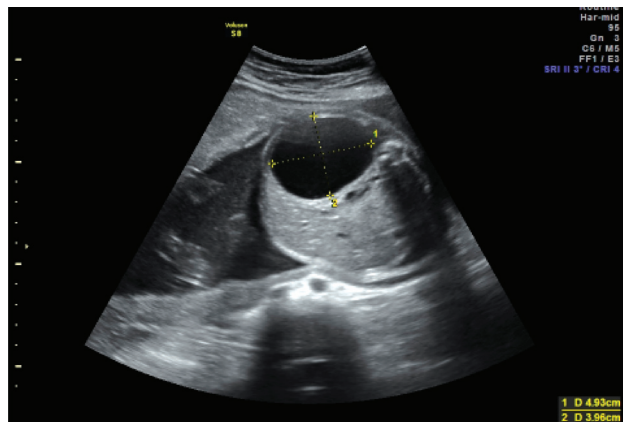
Vaisiaus šlapimo takų raidos ydos yra dažniausiai diagnozuojamos lyginant su kitų sistemų raidos ydomis. Šis klinikinis atvejis iliustruoja vaisiaus inkstų cistos diagnostiką, intervencinį gydymą ir baigtį.

Klinikinis atvejis

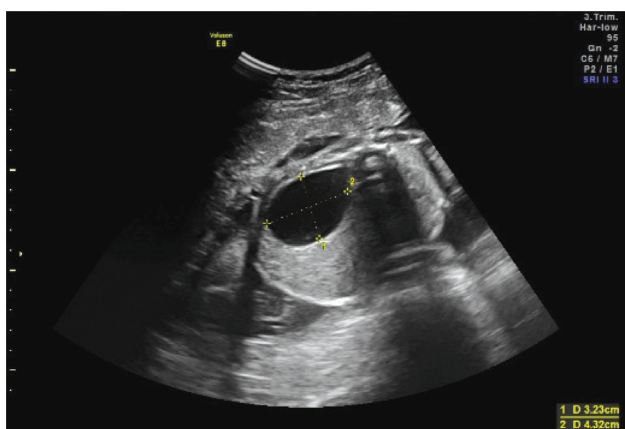
Pirmą kartą nėščia 27 metų moteris 2013 m. balandžio mėnesį kreipėsi į VULSK perinatologijos koordinavimo centrą dėl įtariamos vaisiaus dešiniojo inksto cistos. Nėštumo dydis pagal amenorėją 22 savaitių. Ultragar-



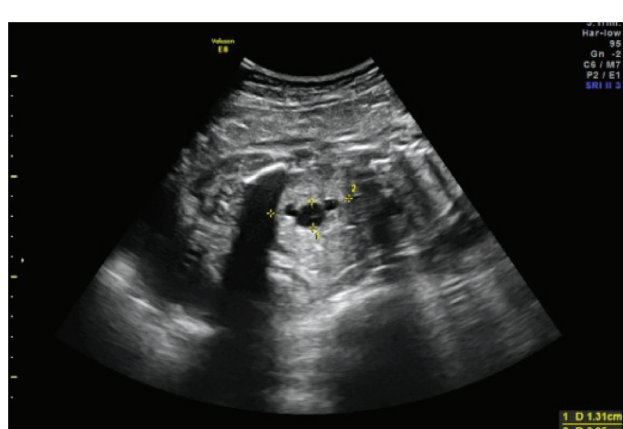1 pav. Vaisiaus dešiniojo inksto cista 22-ą nėštumo savaitę



2 pav. Cistinis darinys dešiniojo inkto projekcijoje 24-ą nėštumo savaitę



3 pav. Dešiniojo inksto cista 28-ą nėštumo savaitę



4 pav. Dešiniojo inksto geldelė 28-ą nėštumo savaitę

sinio ištyrimo metu nustatyta vaisiaus dešiniojo inksto cista (1 pav.), kitų vaisiaus vystymosi ydų nenustatyta, vaisiaus fizinis išsivystymas atitiko 23 savaites ir 4 dienas. Vaisiaus vandenių kiekis normalus. Kairysis vaisiaus inkstas – be patologijos. Rekomenduota kartotinė konsultacija po 2 savaitių Perinatologijos koordinavimo centre.

24-ą nėštumo savaitę ultragarsu matomas 4,93 × 3,96 cm dydžio, plonasiene, skaidraus turinio cistinis darinys dešiniojo inksto projekcijoje (2 pav.). Vaisiaus fizinis išsivystymas atitiko 26 savaites. Vaisiaus vandenių kiekis normalus.

Trečiosios konsultacijos metu, 28-ą nėštumo savaitę, matoma 3,23 × 4,32 cm dydžio vaisiaus dešiniojo inksto vienkamerinė cista (3 pav.) bei dešiniojo inksto

hidronefroze – geldelė 1,31 × 3,95 cm dydžio (4 pav.). Vaisiaus fizinis išsivystymas atitiko gestacijos amžių. Vaisiaus vandenių kiekis normalus. Nėščioji hospitalizuota į VULSK nėštumo patologijos skyrių vaisiaus būklei stebėti ir gydyti.

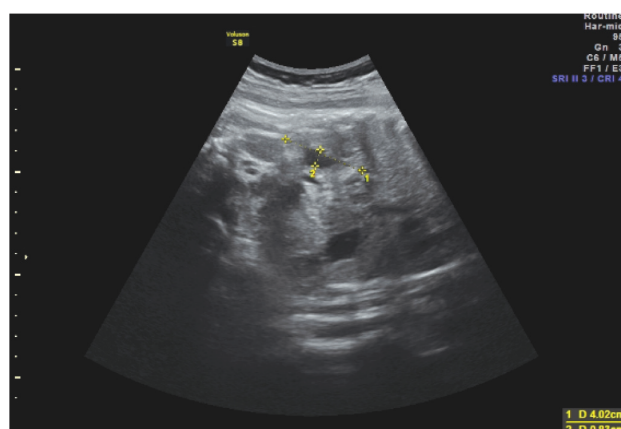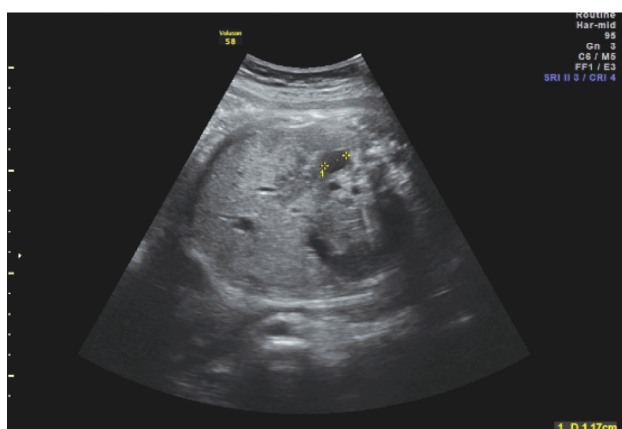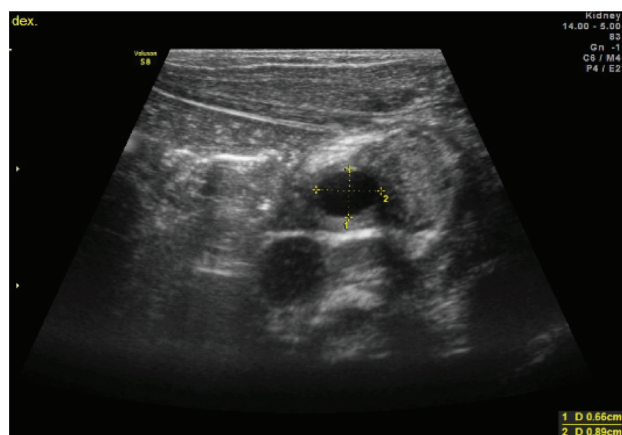
Ryškėjant dešiniojo inksto hidronefrozei, 28-ą nėštumo savaitę atlikta vaisiaus dešiniojo inksto cistos punkcija ir skysčio aspiracija. Procedūros metu vietiskai anestezavus punkcijos vietą, pro nėščiosios pilvo ir gimdos sieną į amniono ertmę įdurta 22G adata, punktuota vaisiaus dešiniojo inksto cista ir ištraukta 22 ml gelsvo skysčio. Punkcijos metu cista subliūško. Procedūra – be komplikacijų. Atliktas punktato citologinis, biocheminis tyrimas ir baltymų elektroforezė (1 lentelė).

1 lentelė Vaisiaus inkstų cistos punktato laboratorinio tyrimo duomenys

	Rezultai
Biocheminis tyrimas	Gliukozė – 1,01 mmol/l, albuminas – 10,7 g/l, CRB - <0,2 mg/l, K – 3,7 mmol/l, Na – 138 mmol/l, Cl – 106 mmol/l, jonizuotas Ca – 1,39 mmol/l, šlapalas – 3,4 mmol/l, kreatininas – 39 mkmol/l, šlapimo rūgštis – 245 mkmol/l, bilirubimas: bendras – 23,8 mkmol/l, tiesioginis – 4,7 mkmol/l, netiesioginis – 19,1 mkmol/l
Baltymai ir baltymų elektroforezė	Bendras baltymas – 13,4 g/l, albuminų – 83,5 %, globulinų – 16,5 %, alfa 1 – 2,8 %, alfa 2 – 3,3 %, beta 1 – 3,3 %, beta 2 – 1,8 %, gama – 5,3 %
Citologinis tyrimas	Atipinių ląstelių nerasta

2 lentelė Vaisiaus dešiniojo inksto geldelės, cistos dydžių ir vaisiaus vandenių indekso po punkcijos dinamika

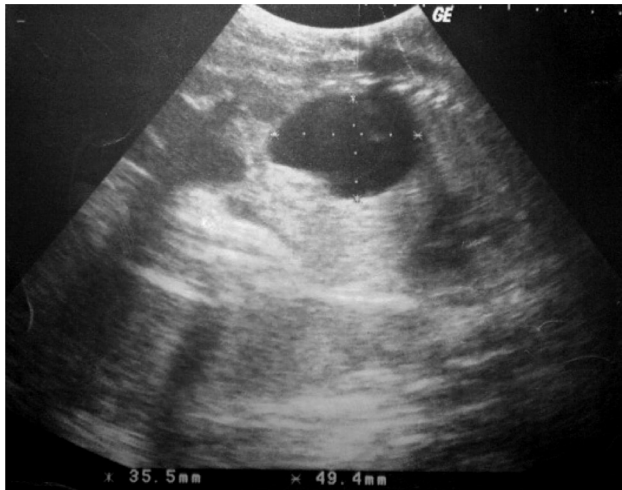Nėštumo laikas	31 sav. + 5 d.	35 sav. + 5 d.	37 sav. + 5 d.
Geldelės dydis, cm	1,23	1,17	0,58
Cistos dydis, cm	0,81	0,8	1,1
Vaisiaus vandenių indeksas, cm	12,44	10,9	12,1

**5 pav.** Vaisiaus dešiniojo inksto echoskopija po cistos punkcijos 35-ą nėštumo savaitę**6 pav.** Darinys naujagimio dešiniajame inkste po gimdymo

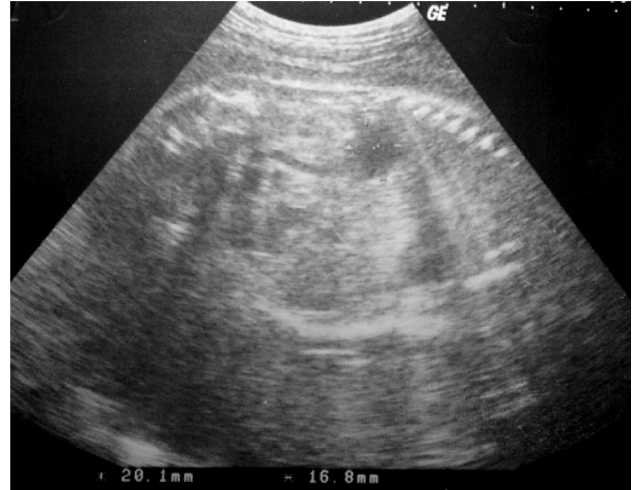Pakartojus vaisiaus echoskopiją po 5 dienų: dešiniojo inksto geldelė – 0,72 cm, šalia – vienakamerė 1,4 cm skersmens cista. Esant patenkinamai nėščiosios ir vaisiaus būklei, moteris buvo išrašyta į namus. Rekomenduotas kartotinis vaisiaus būklės stebėjimas perinatologijos koordinavimo centre.

Tolesnių vaisiaus urogenitalinės sistemos ultragarsinių tyrimų duomenys pateikiami 2 lentelėje bei 5 paveiksle. Kitos vaisiaus patologijos ultragarsinių tyrimų metu nenustatyta.

39-ą nėštumo savaitę, prasidėjus reguliariai gimdymo veiklai, natūraliais takais gimė moteriškosios lyties 3853 g svorio 53 cm ūgio naujagimis, pagal Apgar įver-



7 pav. Inksto cista prieš punkciją



8 pav. Inksto cista po punkcijos

tintas 9–10 balų. Atlikta naujagimio inkstų echoskopija pirmą parą po gimimo: kairysis inkstas normalaus dydžio ir struktūros, kolektorika neišsiplėtusi, dešinysis inkstas 2,2×1,3 cm dydžio, neįprastos echostruktūros, jame 0,66 × 0,89 cm dydžio echonegatyvus darinys, panašus į cistą (6 pav.). Patologinių pakitimų atlikus vaisiaus širdies ir smegenų echoskopiją nerasta.

Dėl įtariamų dešinio inksto hipoplazijos ir cistos tolesniam ištyrimui ir gydymui naujagimis perkeltas į VUL SK vaikų ligoninę. Pakartota naujagimio inkstų echoskopija 8 parą po gimimo: dešinysis inkstas 35×15 mm, displaziškas, hipoplaziškas su daugybinėmis smulkiomis cistomis, tarp kurių echogeniška, nediferencijuota parenchima. Matoma 9 mm skersmens subliūškusi po kapsule cista. Anteroposterinis geldelės skersmens (APD) – 8 mm. Kairysis inkstas normalus, geldelės APD – 10 mm, sienelės – sustorėjusios. Šlapimo pūslė be pakitimų. Diagnozavus dešinio inksto displaziją, 3-ią hospitalizacijos parą ligonė patenkinamos būklės išrašyta į namus. Rekomenduota šeimos gydytojo priežiūra, urologo konsultacija po vieno mėnesio bei šlapimo tyrimo kartojimas po dešimties dienų.

Diskusija

Vaisiaus urogenitalinės sistemos raidos ydos yra dažniausiai diagnozuojamos ir sudaro 20–30 % visų echoskopiskai nustatomų vaisiaus raidos ydų [1]. Inkstų ir šlapimo takų anomalijos skirstomos į skaičiaus ir loka-

lizacijos, inkstų skaidos (pavienės cistos, multicistozė, policistozė) bei šlapimo takų raidos defektus. Vilniaus universiteto akušerijos ir ginekologijos klinikoje vaisiaus inkstų cistų punkcijos atliekamos nuo 1998 m. Pirmoji vaisiaus inksto cistos punkcija atlikta pirmą kartą nėščiai moteriai 33-ią nėštumo savaitę. 38-ą nėštumo savaitę moteris pagimdė moteriškosios lyties 3000 g svorio 51 cm ūgio naujagimį, pagal Apgar įvertintą 8 ir 9 balais. Kita vaisiaus inkstų cistos punkcija taip pat atlikta nėščiajai – 33-ią nėštumo savaitę dėl vaisiaus dešiniojo inksto 35,5 × 49,4 mm dydžio cistos (7 pav.). Po punkcijos cista sumažėjo iki 20,1 × 16,8 mm dydžio (8 pav.). 40-ą nėštumo savaitę moteris pagimdė vyriškosios lyties 3450 g svorio 54 cm ūgio naujagimį.

Peržvelgtos PubMed, EMBASE, Cochrane, Ovid internetinės duomenų bazės ieškant duomenų apie vaisiaus inkstų cistinių darinių diagnostiką ir gydymą. Literatūroje aprašyti tik pavieniai vaisiaus inkstų cistų gydymo klinikiniai atvejai. Vienintelis inkstų cistinio darinio aspiracijos atvejis aprašytas 2013 metais gegužės mėnesį: 26-ą nėštumo savaitę atlikta 71 × 74 × 82 mm dydžio inksto cistos punkcija, siekiant išvengti gyvybiškai svarbių vaisiaus organų pažeidimų [2].

Diagnostika

Vaisiaus echoskopijos metu nustatčius inkstų cistas rekomenduojama: išsamus vaisiaus anatomijos įvertinimas, šeiminių ir genetinės anamnezės įvertinimas, tėvų ir sene-

lių inkstų echoskopija. Vaisiaus kariotipo ištyrimas rekomenduojamas nustačius kitus vaisiaus sklaidos trūkumus ar esant abipusei uropoetinės sistemos patologijai [3]. Sveiki vaisiaus inkstai ir šlapimo pūslė yra gerai echoskopiškai matomi jau 16–18-ą nėštumo savaitę. Esant oligohidramnionui ar dauginėms ydoms, diagnostika tampa sudėtingesnė, tuomet rekomenduojama atlikti vaisiaus magnetinio rezonanso tomografiją [4, 5].

Cistos punktato ištyrimas

Cistos punktato biocheminis ištyrimas padeda patikslinti cistos etiologiją, numatyti tolesnę prenatalinę ir postnatalinę priežiūrą. Nustačius padidėjusį estradiolio ir bendro baltymo kiekį galima įtarti kiaušidžių cistą. Šlapimo takų-virškinimo trakto fistulėms būdingas padidėjęs virškinimo fermentų kiekis, šlapimo takų cistoms – mažas baltymų kiekis ir virškinimo fermentų nebuvimas [6].

Vaisiaus inkstų cistinių darinių diferencinė diagnostika

Nepaveldimi, nesdisplaziniai vaisiaus inkstų dariniai turėtų būti diferencijuojami nuo kitų inkstų ligų: įgimtos cistinės mezoblastinės nefromos, cistinės nefromos, cistinės dalinai diferencijuotos nefroblastomos, antinkščių hemoragijos, šviesių ląstelių karcinomos, cistinės inkstų ląstelių karcinomos [3]. Moteriškosios lyties vaisiaus

inkstų cistiniai dariniai visuomet turėtų būti diferencijuojami nuo kiaušidžių cistų [7]. Vaisiaus kiaušidžių cistos punktate randamas padidėjęs estradiolio kiekis [6].

Gydymas

Remiantis literatūroje aprašytais klinikiniais atvejais, cistos, esančios vaisiaus pilvo ertmėje, yra punktuojamos, kai kelia grėsmę kitų vidaus organų vystymuisi [2, 8, 9].

Prognozė

Perinatalinis ir postnatalinis mirštamumas didesnis, kai yra įgimtų ir paveldimų šlapimo takų anomalijų [10]. Dauguma ankstyvuojų nėštumo laikotarpiu diagnozuotų paprastųjų inksto cistų išnyksta iki gimimo [11].

Išvados

Vaisiaus šlapimo takų vystymosi ydos yra dažniausiai diagnozuojamos prieš gimimą. Pagrindinis tyrimo metodas, padedantis nustatyti vaisiaus instų cistas, yra vaisiaus echoskopija. Vaisiaus inkstų cistos punktuojamos, kai atsiranda kitų organų pažeidimo grėsmė. Cistos kilmei patikslinti naudojamas punktato biocheminis ištyrimas. Prognozė vaisiui būna gera esant izoliuotai vienpusei patologijai. Aprašytas klinikinis atvejis yra tinkamos prenatalinės diagnostikos ir intervencinio gydymo pavyzdys.

LITERATŪRA

1. Queisser-Luft, A., Stolz G, Wiesel A, Schlaefel K, Spranger J. Malformations in newborn: results based on 30,940 infants and fetuses from the Mainz congenital birth defect monitoring system (1990-1998). *Arch Gynecol Obstet* 2002; 266(3): 163-7.
2. Giuseppe Noia, Daniela Visconti, Luisa D’Oria, Marcela Pellegrino, Concetta Leggeri, Carlo Manzoni, Lucia Masini, and Alessandro Caruso P. A Rare Case of Renal Dysplasia: Prenatal And Postnatal Management. *Fetal Pediatr Pathol*, 2013.
3. Tulin Ozcan, M. Prenatal sonographic diagnosis of cystic renal disease. *Uptodate*. 2013.
4. John F. Hibbeln, M., Stephanie M. Shors, MD and Sharon E. Byrd, MD. MRI: Is There a Role in Obstetrics? *Clinical obstetrics and gynecology* 2012; 55: 352-366.
5. Sharma, P. Role of MRI in fetal abdominal cystic masses detected on prenatal sonography. *Arch Gynecol Obstet* 2010; 281: 519–526.
6. Edouard Lecarpentier, S.D., Thomas Blanc, Bruno Schaub, Yves Ville, Laurent Mandelbrot, Alaa El Ghoneimi, Jean-François Oury and Françoise Muller. Biochemical analysis

of cystic fluid in the diagnosis of fetal intra-abdominal masses. *Prenatal Diagnosis* 2012; 32: 627-631.

7. Turgal, M., O. Ozyuncu, and A. Yazicioglu. Outcome of sonographically suspected fetal ovarian cysts. *J Matern Fetal Neonatal Med*, 2013.

8. Rinat Hackmon-Ram, A. W., Joseph Gohar, Moshe Mazor, Prenatal diagnosis of a fetal abdominal cyst. *European Journal of Obstetrics & Gynecology and Reproductive Biology* 2000; 91: 79-82.

9. Ito M, Yoshimura K, Toyoda N, Tanaka H Aspiration of giant hepatic cyst in the fetus in utero. *Fetal Diagn Ther* 1997. 12(4): 221-5.

10. H. A. M. Damen-Elias, R. H. Stigter, G. H. A. Visser and P. H. Stoutenbeek. Congenital renal tract anomalies: outcome and follow-up of 402 cases detected antenatally between 1986 and 2001. *Ultrasound Obstet Gynecol* 2005. 25: 134-143.

11. Blazer S, Zimmer EZ, Blumenfeld Z, Zelikovic I, Bronshteyn M. Natural history of fetal simple renal cysts detected in early pregnancy. *J Urol* 1999. 162(3 Pt 1): 812-4.