

# Neuroradiologinė epileptogeninių židinių diagnostika: 1,5T ir 3T magnetinio lauko stiprumo MRT tyrimų palyginimas

**D. Runkauskaitė\***

**T. Liakina\*\***

**R. Mameniškienė\*\***

*\*Vilniaus universiteto Medicinos fakulteto Klinikinės medicinos instituto Vaikų ligų klinika, Vilniaus universiteto ligoninės Santaros klinikų filialas, Vaikų ligoninė*

*\*\*Vilniaus universiteto Medicinos fakulteto Klinikinės medicinos instituto Neurologijos ir neurochirurgijos klinika, Vilniaus universiteto ligoninės Santaros klinikų Neurologijos centras*

**Santrauka.** *Įvadas.* Epilepsija – ketvirta dažniausiai pasitaikanti neurologinė liga, kuriai būdingas ilgalaikis polinkis generuoti priepuolius dėl pernelyg didelio ar sinchroniško galvos smegenų neuronų aktyvumo. Magnetinio rezonanso tomografija (MRT) yra pagrindinis ir informatyviausias neurovizualinis metodas, diagnozuojant epileptogeninius židinius ir jų atskiras rūšis. Ypač svarbus detalus neurovizualinis galvos smegenų ištyrimas refrakterine epilepsija sergantiems pacientams, kuriems svarstoma chirurginio gydymo galimybė.

*Darbo tikslas.* Nustatyti, ar didesnio magnetinio lauko stiprumo MRT technologija susijusi su patikimesniu ir dažnesniu epileptogeninių židinių (ir atskirų jų rūšių) nustatymu.

*Tiriamieji ir tyrimo metodai.* Į tyrimą įtraukti epilepsija sergantys pacientai, kuriems galvos smegenų MRT tyrimas atliktas 1,5T ir 3T tomografais. Vertinti patologiniai radiniai ir jų nustatymo dažnumas atliekant galvos smegenų MRT tyrimą skirtingo magnetinio lauko stiprumo aparatais. Statistiškai reikšmingu skirtumu laikyta ir nulinė hipotezė ( $H_0$ ) atmeta, kai  $p < 0,05$ . Duomenys apdoroti Microsoft Office Excel 2016 ir IBM SPSS Statistics v20 programomis.

*Rezultatai.* Į tyrimą įtraukti 164 (99 moterys ir 65 vyrai) pacientai. Nustatyta statistiškai reikšminga priklausomybė ( $p < 0,001$ ) tarp didesnio magnetinio lauko stiprumo MRT tyrimo ir patologinių radinių nustatymo dažnio, tačiau statistiškai reikšmingos priklausomybės ( $p = 0,183$ ) tarp didesnio magnetinio lauko stiprumo MRT tyrimo ir epileptogeninių židinių rūšių nustatymo dažnumo nerasta.

*Išvados.* 3T MRT dažniau ir patikimiau nustato patologinius su epilepsijos priepuoliais susijusius židinius, todėl rekomenduojama atlikti šį tyrimą epilepsija sergantiems pacientams arba tiems pacientams, kuriems ankstesnio 1,5T MRT tyrimo metu patologija nerasta arba gauti nevienareikšmiai rezultatai.

**Raktažodžiai:** epilepsija, židininė epilepsija, magnetinio rezonanso tomografija, 3T magnetinio rezonanso tomografija.

## ĮVADAS

Epilepsijos diagnostika remiasi ne tik klinikiniais simptomais, bet ir detaliu priepuolio aprašymu (paciento ir šalia buvusių asmenų pasakojimais), bendruoju ir biocheminiu kraujo tyrimais, elektroencefalografijos (EEG), genetinių

ir vaizdinių tyrimų rezultatais. Renkant anamnezę apie įvykusį epilepsijos priepuolį, reikia išsiaiškinti detales apie priepuolio pradžią (kaip prasidėjo priepuolis, ką tuo metu veikė pacientas, ar pacientas atsimena, kas vyko priepuolio metu, ir iš aplinkinių objektyvius duomenis apie paciento veido išraišką, kūno judesius bei pozą), priepuolio eigą ir pabaigą (ar pacientas prikando liežuvį, ar pasišlapino ir kaip greitai atsigavo po priepuolio). Kadangi net ir tikslaus priepuolių apibūdinimo nepakanka epilepsijos priežastiai nustatyti, atliekami papildomi tyrimai. Kraujo tyrimai atliekami siekiant atmesti kitas galimas priepuolių priežastis, pavyzdžiui, hipoglikemiją, hiponatremiją, apsinuodijimus (švinu, anglies monoksidu) ir abstinencijos

### Adresas:

*Dovilė Runkauskaitė  
Vilniaus universiteto ligoninės  
Santaros klinikų filialas, Vaikų ligoninė  
Santariškių g. 7, LT-08406 Vilnius  
El. paštas runkauskaite.do@gmail.com*

© Neurologijos seminarai, 2018. Open Access. This article is distributed under the terms of the Creative Commons Attribution 4.0 International License CC-BY 4.0 (<http://creativecommons.org/licenses/by/4.0/>), which permits unrestricted use, distribution, and reproduction in any medium, provided you give appropriate credit to the original author(s) and the source, provide a link to the Creative Commons license, and indicate if changes were made.

Lentelė. Standartizuotas MRT tyrimo protokolas, naudojamas epilepsijos diagnostikoje

3D T1 sagitalinėje plokštumoje	1 mm
3D T2-FLAIR sagitalinėje plokštumoje	1 mm
FLAIR sagitalinėje plokštumoje	3 mm
T2 ašinėje plokštumoje	5 mm
FLAIR koronarinėje plokštumoje	3 mm
T2 koronarinėje plokštumoje	2 mm
FLAIR ašinėje plokštumoje	2 mm
SWI	1 mm

FLAIR – skysčių susilpnintos reversijos atkūrimas (angl. *Fluid Attenuation Inversion Recovery*), SWI – svertinis jautrumo vaizdavimas (angl. *Susceptibility Weighted Imaging*)

sindromą. Dalis epilepsijos sindromų yra susiję su genu aberacijomis, kurios nustatomos genetinio ištyrimo metu. EEG tyrimas fiksuoja galvos smegenų bioelektrinius pokyčius. Atsižvelgiant į situaciją ir reikalingumą, atliekami ir kiti tyrimai, kaip antai, lumbalinė punkcija (neuroinfekcijų, autoimuninio ar paraneoplastinio encefalito atmetimui), elektrokardiograma (EKG) (kardiologinės priežasties atmetimui), miego monitoravimas ir kt. Vaizdo EEG, kurios metu siekiama užfiksuoti pacientui būdingą elektroklinikinį priepuolį, yra laikoma „auksiniu“ epilepsijos diagnostikos standartu.

Dažniausi neurovizualizacijos tyrimai, kurie atliekami epilepsija sergantiems pacientams, yra galvos kompiuterinė tomografija (KT) ir galvos MRT. Nors abu šie tyrimai vaizduoja galvos smegenų struktūrą ir anomalijas, epilepsija sergantiems asmenims rekomenduojama atlikti MRT, kadangi šis tyrimas pateikia išsamesnę informaciją [1], jam būdinga gera baltosios ir pilkosios smegenų medžiagų skiriamoji geba, galimybė gauti vaizdus keliose ortogonalinėse plokštumose. Svarbu taikyti specialų MRT tyrimo protokolą. Jo metu naudojamas specialus sekų derinys, dėl kurio tiek 1,5T, tiek 3T galvos smegenų MRT tyrimų metu itin padidinamas signalo ir triukšmo santykis (angl. *signal and noise ratio*; SNR), suteikiantis geresnę struktūrų erdvinį vaizdavimą ir kontrastavimą. Šis derinys padidina tyrimo jautrumą ir iki 82–86 % – židinio nustatymo tikimybę [2] (lentelė).

Be to, šie SNR patobulinimai leidžia ne tik tiksliau kiekybiškai įvertinti smegenų makrostruktūrinius, bet ir geriau vaizduoja smegenų mikrostruktūrinius pakitimus. Didensio nei 1,5T magnetinio lauko stiprumo MRT tyrimas dar labiau padidina SNR. Tai lemia dar geresnę vaizdų erdvinę rezoliuciją ir kontrastą, lyginant su įprastiniu 1,5T galvos MRT tyrimu, todėl geriau vizualizuojamos žievės malformacijos [3]. 3T galvos smegenų MRT tyrimo sekų pasirinkimas priklauso nuo klinikos ir anksčiau atliktų tyrimų išvadų. Ypač svarbūs yra 1,5T galvos smegenų MRT tyrimų rezultatai. Naudojant kelias skenavimo sekas ir įvairias vaizdavimo plokštumas, galima lengviau identifikuoti epileptogeninius židinius. Židinine epilepsija sergantiems asmenims turėtų būti atliekamas mažiausiai 1,5T MRT tyrimas.

Refrakterine epilepsija sergantiems pacientams ypač informatyvūs ir svarbūs yra neurovizualiniai tyrimai, kadangi jie suteikia papildomų duomenų epilepsijos sindrominei diagnostikai, padeda nustatyti ligos priežastis ir prisideda prie patofiziologinių procesų suvokimo. Sunkia epilepsijos forma sergantiems pacientams neurovizualiniai tyrimai turėtų būti atliekami didelės skiriamosios gebos magnetinio rezonanso tomografais, keliose plokštumose ir laikantis specialaus epilepsijos diagnostikos protokolo [4]. Be to, jie atlieka vieną iš pagrindinių vaidmenų, planuojant vaistais nekontroliuojamos epilepsijos chirurginį gydymą.

## DARBO TIKSLAS

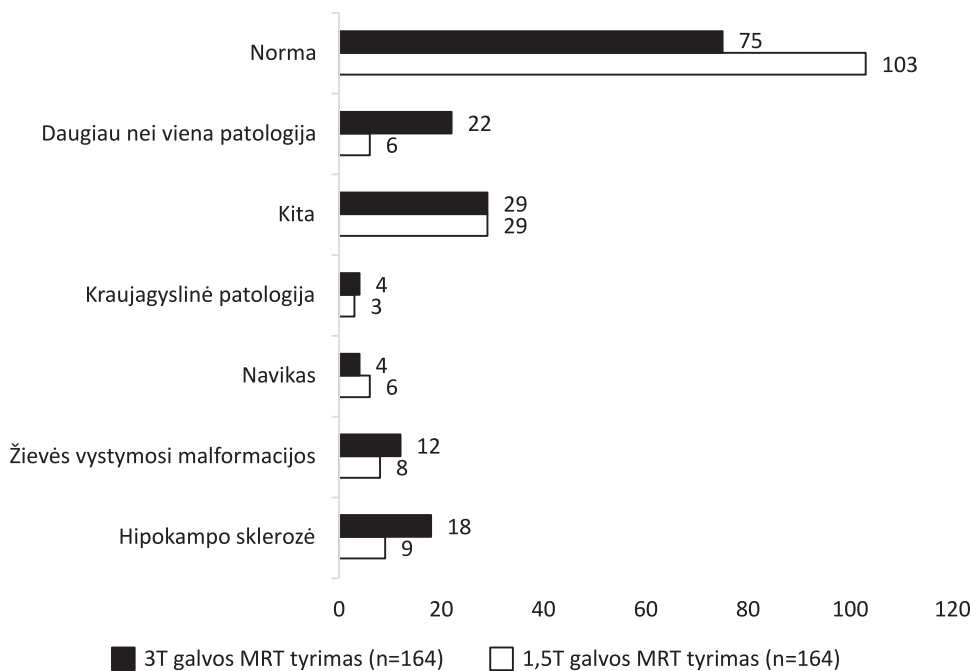
Nustatyti, ar didensio magnetinio lauko stiprumo MRT technologija yra susijusi su patikimesniu ir dažnesniu epileptogeninių židinių (ir atskirų jų rūšių) nustatymu.

## TIRIAMIEJI IR METODAI

Atlikta retrospektyvinė epilepsija sergančių pacientų skirtingos gebos galvos smegenų MRT tyrimų duomenų analizė. Į tyrimą įtraukti pacientai, kuriems: 1) diagnozuota epilepsija, 2) atliktas ir gydytojo radiologo įvertintas bent vienas 1,5T galvos smegenų MRT tyrimas, 3) atliktas ir gydytojo radiologo įvertintas bent vienas 3T galvos smegenų MRT tyrimas. Registruoti visi pacientai, kuriems 2014-01-01 – 2018-03-31 atliktas galvos smegenų MRT tyrimas 3T MRT „Philips Achieva“ aparatu. Jeigu pacientui buvo atlikti keli pakartotiniai 1,5T ir 3T galvos smegenų MRT tyrimai, vertinami ir toliau tarpusavyje lyginami pacientų paskutiniojo 1,5T ir po jo atlikto pirmojo 3T galvos smegenų MRT tyrimų aprašymai, išvados ir gydytojo radiologo specializacija. Tiriamojo darbo metu buvo įvertintos demografinės tiriamųjų charakteristikos (amžius ir lytis), patologiniai radiniai ir jų nustatymo dažnumas, atliekant galvos smegenų MRT tyrimą 1,5T ir 3T MRT aparatais.

Pagal radinius, pacientų diagnostinių tyrimų išvadas sugrupavome į 2 grupes: 1 grupei priskyrėme MRT tyrimus, kuriuose patologijos nestebėta, 2 grupei – tyrimus, kuriuose stebėti patologiniai pakitimai. Skirstydami antrąją grupę pagal patologinius radinius į pogrupius, vadovavomės I. Blümcke tyrime naudotu protokolu [5] ir radinius skirstėme taip: 1) hipokampo sklerozė; 2) žievės vystymosi malformacijos; 3) navikai; 4) kraujagyslinė patologija; 5) kita patologija; 6) daugiau nei viena patologija: žievės displazija ir navikas, hipokampo sklerozė ir žievės gliozė, hipokampo sklerozė ir kavernomos, navikas ir žievės gliozė, hipokampo sklerozė su žievės glioze bei polimikrogirija [5]. Kitai patologijai priskyrėme žievės gliozes, leukoencefalopatiją, tuberomas, cistinius ir encefalitinius darinius.

Duomenys rinkti iš VU SK Elektroninės ligos istorijos (ELI) sistemos, apdoroti Microsoft Office Excel 2016 (nau-



Pav. 1,5T ir 3T galvos MRT tyrimų rezultatai

dota apskaičiuojant ir vizualiai palyginant gautus rezultatus) ir IBM SPSS Statistics v20 programomis (statistinei duomenų analizei). Radinių ir jų atskirų rūšių pasiskirstymui tarp tiriamųjų nustatyti taikyta santykinio dažnio formulė, apskaičiuotas santykinio dažnio pasikliautinis intervalas; ryšys tarp skirtingo magnetinio lauko stiprumo galvos MRT tyrimų radinių (ir atskirų jų rūšių) bei MRT tyrimų vaizdus vertinusių gydytojų radiologų specializacijos nustatytas, naudojant nparametrinį <sup>2</sup> požymių nepriklausomumo statistinės analizės metodą (ryšio stiprumui vertinti remtasi *Pearson Chi-Square* kriterijumi); ryšys tarp pacientų galvos smegenų MRT tyrimų radinių (ir atskirų jų rūšių) bei skirtingo magnetinio lauko stiprumo MRT nustatytas, taikant nparametrinį <sup>2</sup> požymių nepriklausomumo statistinį analizės metodą (ryšio stiprumui vertinti remtasi *McNemar* kriterijumi). Statistiškai reikšmingu skirtumu laikyta ir nulinė hipotezė ( $H_0$ ) atmesta, kai  $p < 0,05$ .

## REZULTATAI

Iš VUL SK ELI sistemos atrinkta 180 pacientų, kurie atitiko įtraukimo į tyrimą kriterijus. Analizuojant duomenis, paaiškėjo, kad 16 pacientų abu galvos MRT tyrimai buvo atliekami pooperacinių pokyčių kontrolei, todėl į galutinę duomenų analizę jų neįtraukėme. Tiriamojo darbo metu vertinti 164 (100 %) pacientų galvos MRT tyrimai: 99 (60,4 %) moterų ir 65 vyrų (49,6 %). Vidutinis pacientų amžius 1,5 T galvos smegenų MRT tyrimo metu buvo  $34,6 \pm 15,7$  (6–71) m., o 3T galvos smegenų MRT tyrimo metu –  $38,7 \pm 16,1$  (7–77) m. Vidutiniškai 3T galvos MRT tyrimas buvo atliekamas praėjus  $48 \pm 31$  mėn. po 1,5T galvos MRT tyrimo. Trims tiriamiesiems pirmasis 3T galvos smegenų MRT tyrimas atliktas tais pačiais metais kaip ir

paskutinis 1,5T galvos smegenų MRT tyrimas, o 2 tiriamiesiems – praėjus 132 mėn. nuo paskutinio 1,5T galvos MRT tyrimo.

Vertindami galvos smegenų MRT tyrimų vaizdus nagrinėjusius gydytojus radiologus, turinčius epilepsijos diagnostikos patirties, nustatėme, kad 159 iš 164 vaizdų, atliktų 1,5T magnetinio rezonanso tomografu, įvertino bendrosios specializacijos gydytojai radiologai ir tik 5 vaizdus – neuroradiologai, t. y. gydytojai radiologai, turintys radiologinės epilepsijos diagnostikos patirties. Tačiau didžiąją dalį – net 137 pacientų – vaizdų, atliktų 3T magnetinio rezonanso tomografu, įvertino ir aprašė radiologinės epilepsijos diagnostikos patirties turintys gydytojai radiologai.

Atlikus tyrimus 1,5T magnetinio rezonanso tomografu, patologiniai pakitimai buvo nustatyti 61 pacientui (103 tyrimai buvo vertinti kaip „be pakitimų“), o pakartotinis tyrimas 3T magnetinio rezonanso tomografu patologinius pokyčius nustatė 89 pacientams (75 – „be pakitimų“). Paveiksluke grafiškai pavaizduoti tyrime dalyvavusių pacientų 1,5T ir 3T galvos MRT tyrimų rezultatai.

1,5T galvos smegenų MRT tyrimų metu patologija nustatyta 39 moterims ir 22 vyrams, 3T galvos smegenų MRT tyrimų metu patologija nustatyta 55 moterims ir 34 vyrams, t. y. 3T galvos MRT tyrimų metu 6,85 % dažniau rasta galvos smegenų patologija nei tų pačių pacientų 1,5T galvos MRT tyrimų metu, santykinio dažnio pasikliautinis intervalas – nuo 6 iki 7 %.

Didžioji 1,5T galvos MRT vaizdus vertinusių gydytojų radiologų dalis buvo bendrosios specializacijos, todėl dėl nepakankamos imties negalime įvertinti priklausomybės tarp 1,5T galvos MRT radinių (ir atskirų jų rūšių) bei gydytojų radiologo specializacijos. 3T galvos MRT radinių ( $p = 0,569$ ) bei atskirų patologijos rūšių ( $p = 0,104$ ) nustatymo dažnis nepriklauso nuo gydytojo radiologo specializacijos.

## REZULTATŲ APTARIMAS

Šio tyrimo rezultatai iš dalies prieštarauja J. von Oertzen su bendraautorais atlikto tyrimo rezultatams galimai dėl per mažos į tyrimą įtrauktos gydytojų neuroradiologų imties. Autoriai retrospektyviai vertino ryšį tarp epilepsija sergančių pacientų standartinio galvos smegenų MRT tyrimo bei epilepsijai specialių galvos smegenų MRT tyrimų rezultatų ir juos vertinusių gydytojų radiologų patirties epilepsijos diagnostikos srityje [6]. Į tyrimą pradžioje buvo įtraukti 536 pacientai, tačiau visus kriterijus atitiko tik 123 epilepsija sergantys ir chirurginiu būdu gydyti pacientai, radiologiškai tirti nuo 1996 m. sausio mėn. iki 1999 m. birželio mėn. Lyginti rezultatai tarp standartinių galvos smegenų MRT tyrimų, interpretuotų bendrosios specializacijos gydytojų radiologų, standartinių galvos smegenų MRT tyrimų, interpretuotų epilepsijos diagnostikos patirties turinčių gydytojų radiologų (t. y. neuroradiologų), ir neuroradiologų, vertinusių epilepsijai specialių galvos smegenų MRT tyrimų vaizdus. Išanalizavę duomenis, autoriai gavo, kad bendrosios specializacijos gydytojų radiologų, vertinusių standartinius MRT tyrimus, išvadų apie židininį pažeidimą jautrumas yra 39 %, neuroradiologų, vertinusių standartinius MRT tyrimus, išvadų jautrumas – 50 %, o neuroradiologų, vertinusių epilepsijai specifiskus MRT tyrimus, išvadų jautrumas – 91 %. Epilepsijai specialūs galvos smegenų MRT tyrimai aptiko židininį pažeidimus 85 % atvejų tiems pacientams, kuriems nerasta pakitimų standartinio galvos smegenų MRT tyrimo metu. Bendrosios specializacijos gydytojai radiologai, vertindami standartinio galvos MRT tyrimo vaizdus, dažniau nei neokortikalius pokyčius praleido medialinės temporalinės skilties anomalijas. Daugiausia neidentifikuota hipokampo sklerozės atvejų – net 86 %. Neuropatologinės diagnozės ( $n = 90$ ) teisingai buvo nustatytos 22 % atvejų bendrosios specializacijos gydytojų radiologų standartinių MRT tyrimų išvadose ir net 89 % – epilepsijai specifiskų MRT tyrimų išvadose. Reikia atkreipti dėmesį, kad laiko tarpas tarp standartinio ir epilepsijai specialaus galvos smegenų MRT tyrimo vidutiniškai buvo apie 22 mėn. Tai daugiau nei 2 kartus trumpesnis laikas tarp tyrimų, lyginant su VULSK atliktais tyrimais. Anot autorių, ilgas laukimo intervalas tarp galvos smegenų MRT tyrimų galėjo neigiamai paveikti epilepsijai specialios MRT rezultatus. Oertzen pabrėžė, kad standartinio galvos smegenų MRT tyrimo metu nebuvo nustatyta 57 % epileptogeninių pažeidimų, ir reziumavo, kad pacientai, kuriems įtariama refrakterinė epilepsija, turėtų būti nukreipti į radiologijos centrą, ištirti pagal epilepsijai specifiską MRT protokolą ir gauti radiologiniai vaizdai aprašyti epilepsijos diagnostikos patirties turinčių gydytojų radiologų.

Praėjus 6 m. nuo J. von Oertzen ir kitų bendraautorų tyrimo rezultatų paskelbimo, Pramit M. Phal ir kt. atliko retrospektyvinį tyrimą, kurio tematika ir tikslas atitinka mūsų darbo metu užsibrėžtą tikslą [7]. Tyrėjai siekė įrodyti, kad 3T galvos smegenų MRT tyrimas yra potencialiai jautresnis ir specifiskesnis nei 1,5T galvos smegenų MRT tyrimas, nustatant epileptogeninius židinius, ir gali turėti

įtakos planuojant refrakterinės epilepsijos chirurginį gydymą. Autoriai analizavo 25 pacientų galvos smegenų vaizdus (iš viso – 50 vaizdų), kurie atlikti 1,5T ir 3T stiprumo magnetinio rezonanso skaitytuvais pagal specialų epilepsijos protokolą, taikant 4 skenavimo sekas: *T2-weighted, coronal FLAIR, coronal fast multiplanar inversion recovery* ir *3D spoiled gradient-recalled echo*. Vaizdai vertinti pagal 4 parametrus: vaizdų iškraipymą, pažeidimo vizualizavimą, pilkosios ir baltosios medžiagų diferenciaciją ir judesio artefaktus. Nustatyta, kad 3T galvos smegenų MRT tyrimas visose 4 sekose statistiškai reikšmingai ( $p < 0,05$ ) geresnis už 1,5T galvos smegenų MRT tyrimą pagal visus parametrus, išskyrus judesio artefaktus. 3T galvos MRT tyrime patologiniai pakitimai buvo nustatyti 65 atvejais iš 74 (88 %), o 1,5T MRT tyrimo metu patologiniai pokyčiai aptikti tik 55 iš 74 atvejų (74 %) ( $p = 0,0794$ ). Patikimumo koeficientų skirtumas parodė, kad epileptogeninio židinio nustatymą 2,57 karto dažniau ir 2,66 karto tiksliau apibūdina 3T galvos MRT, lyginant su 1,5T MRT technologija. Šio tiriamojo darbo išvada patvirtina ir papildoma anksčiau atliktų tyrimų išvada: epilepsijos radiologinėje diagnostikoje 3T galvos smegenų MRT tyrimas yra patikimesnis nei 1,5T galvos smegenų MRT tyrimas pagal vaizdo kokybę, struktūrinių pažeidimų radiaciją ir pažeidimų apibūdinimą. Pacientams, sergantiems sunkiai gydoma epilepsija, neradus patologijos ar gavus nevienareikšmes 1,5T galvos MRT tyrimo išvadas, reikėtų pagalvoti apie didesnio magnetinio lauko stiprumo MRT tyrimą. Mes savo darbu taip pat statistiškai reikšmingai įrodėme 3T galvos smegenų MRT tyrimo pranašumą, nors, galimai dėl mažesnės tiriamųjų apimties, gavome ne tokį ryškų diagnostinį skirtumą.

Kitas panašios tematikos, metodikos ir mūsų darbo rezultatus didesnėje pacientų grupėje patvirtinantis tyrimas priklauso Gavin P. Winston ir bendraautoriams [8]. Jie atliko retrospektyvinę apžvalgą, kuria taip pat siekė palyginti skirtingo magnetinio lauko stiprumo (1,5T ir 3T) galvos smegenų MRT tyrimų patikimumą epilepsijos diagnostikoje. Jų tyrimo metu buvo vertinti kartotinių MRT tyrimų metu gauti vaizdai, didinant magnetinio lauko stiprumą nuo 1,5T iki 3T bei pritaikant patobulintas galvos rites tam, kad būtų aptiktos anksčiau nepastebėtos patologijos. Į tyrimą įtraukta didelė pacientų grupė ( $n = 804$ ), kuriems trečiame epilepsijos diagnostikos centre 1995–2004 m. buvo atlikti 1,5T galvos smegenų MRT tyrimai, o vėliau – 2004–2011 m. – 3T galvos smegenų MRT tyrimai su patobulintomis galvos ištyrimui pritaikytomis ritėmis. Židiniuose epilepsija sirgo 87 % tiriamųjų, generalizuota epilepsija – 8 %, o neklasifikuojama epilepsija – 5 % tiriamųjų. Atliekant 3T magnetinio lauko stiprumo galvos smegenų MRT tyrimus, 37 % atvejų nerasta patologijos, o 20 % diagnozuoti atsitiktiniai radiniai. Generalizuota epilepsija sergantys pacientai taip pat įtraukti į šią grupę. Dažniausiai nustatytos patologijos buvo: hipokampo sklerozė (13 %), žievės vystymosi malformacijos (8 %), kitos anomalijos (4 %) ir pooperaciniai galvos smegenų pakitimai (18 %). 3T MRT tyrimo vaizduose rasti 97 (12 %) nauji pažeidimai, kurių nebuvo pastebėta tiriant 1,5T magnetinio rezo-

nanso skaitytuvais. Didžioji dalis naujai diagnozuotų pakitimų buvo atsitiktiniai radiniai, bet vizualizuoti 37 (5 %) patologiniai židiniai, kurie nebuvo nustatyti atliekant 1,5T MRT tyrimus: hipokampo sklerozė, židininės žievės displazijos ir DNET.

## IŠVADOS IR PRAKTINĖS REKOMENDACIJOS

Mūsų atlikto tyrimo rezultatai rodo, kad gydytojų radiologų specializacija nelemia dažnesnio ir patikimesnio galvos smegenų pakitimų ir atskirų jų rūšių nustatymo; 3T galvos smegenų MRT dažniau ir patikimiau nustato patologinius su epilepsijos priepuoliais susijusius židinius, todėl ji turėtų būti atliekama visiems vaistams atsparia epilepsija sergantiems pacientams, kuriems prieš tai atliktų 1,5T galvos smegenų MRT tyrimų metu pakitimų nerasta ar pateikiamos nevienareikšmės išvados; 3T galvos smegenų MRT geriau atskleidžia hipokampo sklerozę, žievės vystymosi malformacijas ir kitus patologinius pakitimus, lyginant su 1,5T galvos smegenų MRT tyrimu, todėl sunkia epilepsijos forma sergantiems pacientams neurovizualiniai tyrimai turėtų būti atliekami didelės skiriamosios gebos magnetinio rezonanso tomografais, keliose plokštumose ir laikantis specialaus epilepsijos diagnostikos protokolo.

## Literatūra

1. International League Against Epilepsy 2018. [žiūrėta 2018-04-03]. Prieiga per: <https://www.ilae.org/about-ilae>
2. Bajorinaitė A, Laurinkienė J, Dementavičienė J. Epilepsijos vaizdinimas. Medicinos teorija ir praktika 2013; 19(3.1): 166–71.
3. Grant PE. Imaging the developing epileptic brain. Epilepsia 2005; 46(7): 7–14. <https://doi.org/10.1111/j.1528-1167.2005.00303.x>
4. Daghistani R, Widjaja E. Role of MRI in patient selection for surgical treatment of intractable epilepsy in infancy. Brain & Development 2013; 35(8): 697–705. <https://doi.org/10.1016/j.braindev.2013.03.009>
5. Blümcke I, Spreafico R, Haaker G, Coras R, et al. Histopathological findings in brain tissue obtained during epilepsy surgery. The New England Journal of Medicine 2017; 377: 1648–56. <https://doi.org/10.1056/NEJMoa1703784>
6. Von Oertzen J, Urbach H, Jungbluth S, et al. Standard magnetic resonance imaging is inadequate for patients with refractory focal epilepsy. Journal of Neurology, Neurosurgery,

and Psychiatry 2002; 73(6): 643–7. <https://doi.org/10.1136/jnnp.73.6.643>

7. Phal PM, Usmanov A, Nesbit GM, Anderson JC, et al. Qualitative comparison of 3-T and 1.5-T MRI in the evaluation of epilepsy. Neuroradiology 2008; 191: 890–5.
8. Winston GP, Micallef C, Kendell BE, et al. The value of repeat neuroimaging for epilepsy at a tertiary referral centre: 16 years of experience. Epilepsy Research 2013; 105: 349–55. <https://doi.org/10.1016/j.eplepsyres.2013.02.022>

**D. Runkauskaitė, T. Liakina, R. Mameniškienė**

## COMPARISON OF 3 T AND 1.5 T MRI IN THE EVALUATION OF EPILEPSY

### Summary

**Background.** Epilepsy is the fourth most common neurological disorder characterized by a long-term tendency to generate epileptic seizures due to excessive or synchronous activity in the neurons in brains. Most patients achieve adequate seizure control by taking antiepileptic drugs and have a good medication effect, however 20–30% of patients continue suffering from recurrent epileptic seizures. Magnetic resonance imaging (MRI) is the most basic and informative neurovisual approach for the diagnosis of epileptogenic foci and their types. A detailed neurovisual examination of the brain is particularly important in patients with refractory epilepsy who may be considered as option candidates for surgical treatment.

**Materials and methods.** 164 patients (99 women and 65 men) were enrolled in the study who underwent 1.5 T MRI and 3 T MRI at Radiology and Nuclear Medicine Centre of Vilnius University Hospital Santaros klinikos. The pathological findings and the frequency of their detection with different magnetic field strengths of MRI were evaluated.

**Results.** A statistically significant relationship ( $p < 0.001$ ) was found between magnetic field strength of MRI examination and the frequency of detecting pathological findings, but there was no statistically significant relationship ( $p = 0.183$ ) between magnetic field strength of MRI and the the frequency of determining the type of epileptogenic foci.

**Conclusions.** 3 T MRI more often and more accurately detects pathologies associated with epileptic seizures therefore it is recommended for patients with epilepsy or for those patients in whom the previous 1.5 T MRI could not identify pathology or showed mixed results.

**Keywords:** epilepsy, focal epilepsy, magnetic resonance imaging, 3 T magnetic resonance imaging.

Gauta:  
2018 08 26

Priimta spaudai:  
2018 09 20