

Dujų sankaupos stuburo kanale sukelta nervinės šaknelės kompresija. Klinikinio atvejo pristatymas

A. Daškevičiūtė*

R. Bunevičiūtė**

J. Sejonienė***

**Vilniaus universiteto Medicinos fakultetas, Klinikinės medicinos institutas, Neurologijos ir neurochirurgijos klinika; Vilniaus universiteto ligoninė Santaros klinikos, Neurologijos centras, Nervų ligų skyrius*

***Vilniaus universiteto ligoninė Santaros klinikos, Neurologijos centras, Nervų ligų skyrius*

****Vilniaus universiteto ligoninė Santaros klinikos, Radiologijos ir branduolinės medicinos centras, Branduolinės medicinos skyrius*

Santrauka. Vakuuminio disko fenomenas – tai dujų tarpai tarpslanksteliniuose diskuose, kurie dažniausiai atsiranda dėl degeneracinio tarpslankstelių diskų proceso. Retais atvejais dujų sankaupos iš disko gali patekti į stuburo kanalą ir sukelti nervinių struktūrų kompresiją. Straipsnyje pristatomas klinikinis atvejis, kai dujų sankaupa epiduriniame tarpe sukėlė S1 nervinės šaknelės kompresiją. Diagnozuoti ligą buvo sudėtinga, nes, atlikus stuburo juosmeninės dalies magnetinio rezonanso tomografiją, dujų sankaupa nebuvo matoma. Diagnozė patvirtinta atlikus juosmeninės dalies kompiuterinę tomografiją.

Raktažodžiai: vakuumo fenomenas, epidurinė dujų sankaupa, šaknelės kompresija.

ĮVADAS

Vakuomo fenomenas (VF) – tai dujų sankaupa sąnarių ertmėse arba tarpslanksteliniuose diskuose. Dažniausiai ši patologija yra besimptomė ir aptinkama degeneracinių sąnarių ligų metu [1]. Dujų sankaupų taip pat galima matyti kaulų lūžių, osteomielito, metastazių, abscesų vietose, dauginės mielomos atvejais ar po chirurginių intervencijų [1].

Dažniausiai VF aptinkamas tarpslankstelių diskų viduje [2]. Tarpslankstelinio disko VF medicininėje literatūroje dar vadinamas „vakuuminio disko fenomenu“ arba „fantominiu branduoliu“ [3, 4]. 1942 m. VF su tarpslankstelinio disko degeneraciniais procesais pirmą kartą susiejo ir aprašė F. Knutsson [5]. Įprastai dujos tarpslanksteliniuo-

se diskuose gerai izoliuojamos ir tik retais atvejais jos patenka į stuburo kanalą, sukeldamos nervinių struktūrų spaudimo simptomus. Patologinius dujų tarpus stuburo kanale ir jų atsiradimo mechanizmus pirmą kartą 1980 m. žurnale „Neuroradiology“ aprašė A. N. Gulati ir Z. R. Weinstein [6].

Toliau pristatysime retą klinikinį atvejį, kai dujų sankaupa stuburo kanale sukėlė nervinės šaknelės kompresiją.

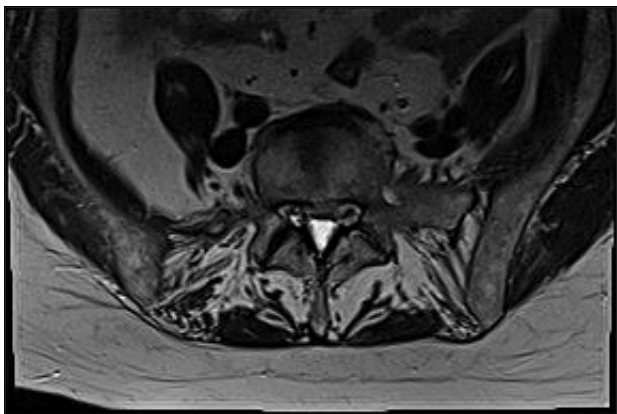
KLINIKINIO ATVEJO PRISTATYMAS

66 m. amžiaus moteris hospitalizuota į Nervų ligų skyrių dėl 7 mėnesius epizodiškai varginančio dešiniojo sėdmens ir šlaunies užpakalinio šoninio paviršiaus skausmo bei tirpimo, plintančio kojos užpakaliniu paviršiumi iki pėdos. Skausmas sustiprėdavo vertikaloje padėtyje, vaikstant ir

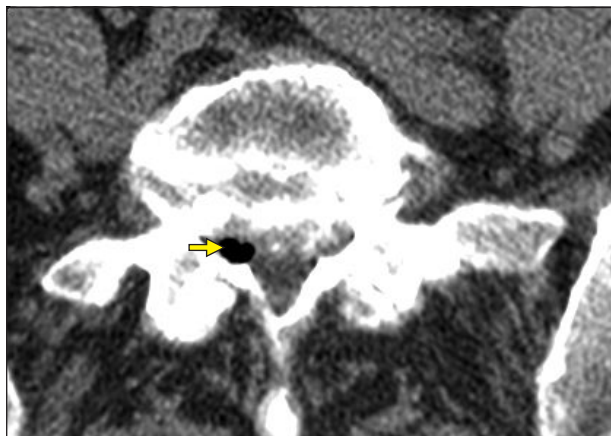Adresas:

El. paštas aurelijadaskeviciute@gmail.com

© Neurologijos seminarai, 2019. Open Access. This article is distributed under the terms of the Creative Commons Attribution 4.0 International License CC-BY 4.0 (<http://creativecommons.org/licenses/by/4.0/>), which permits unrestricted use, distribution, and reproduction in any medium, provided you give appropriate credit to the original author(s) and the source, provide a link to the Creative Commons license, and indicate if changes were made.



1 pav. L5/S1 MRT T2 TSE ašinis pjūvis.
Dujų sankaupos nematyti



3 pav. L5/S1 KT, minkštųjų audinių langas, ašinis pjūvis.
Matomas 7×5 mm dydžio 800 HV tankio dujų intarpas dešinėje lateralinėje kanalo kišenėje (rodyklė)

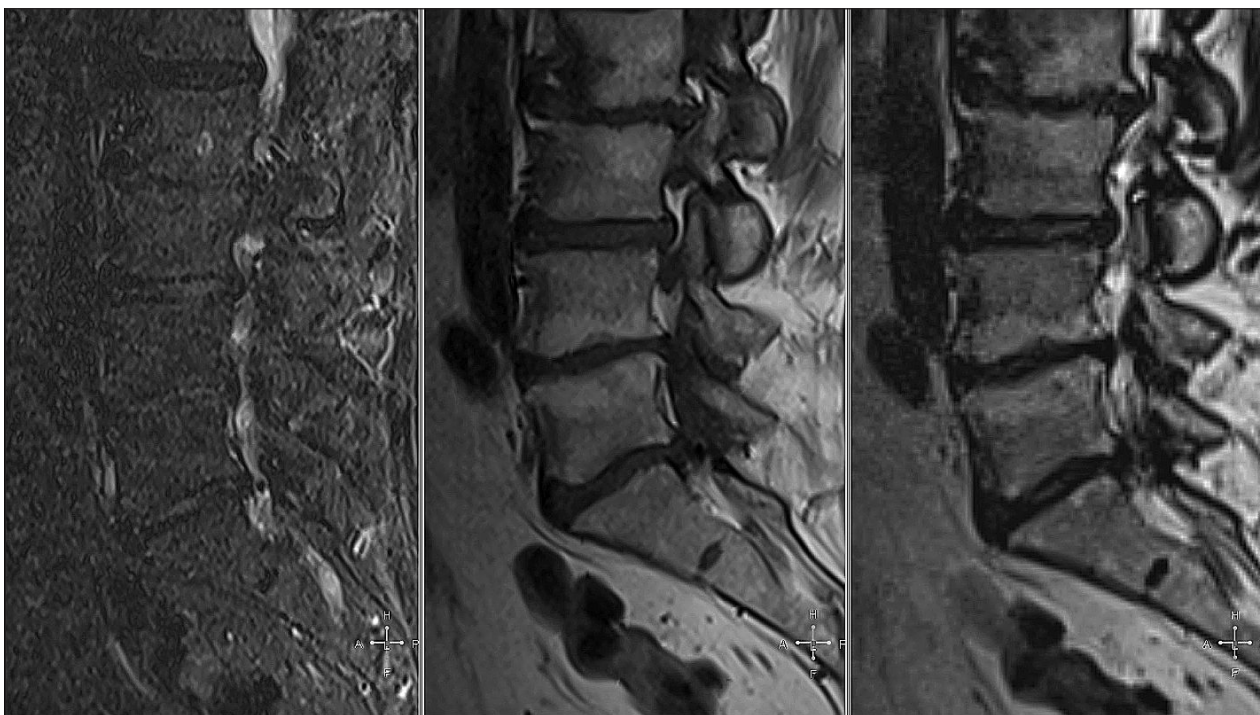
mažėdavo laikant dešinę koją sulenktą per kelio sąnarį ir palinkus į priekį.

Neurologinės apžiūros metu pacientė nurodė skausmo plitimą pagal dešinės pirmos kryžmeninės (S1) šaknelės eigą. Kojų jėga buvo normali, refleksai – simetriški. *Laseque* simptomas dešinėje – 70. Kriaušinio raumens dirginimo simptomai – neigiami. Klubo, sakroileinių sąnarių apkrova buvo neskausminga.

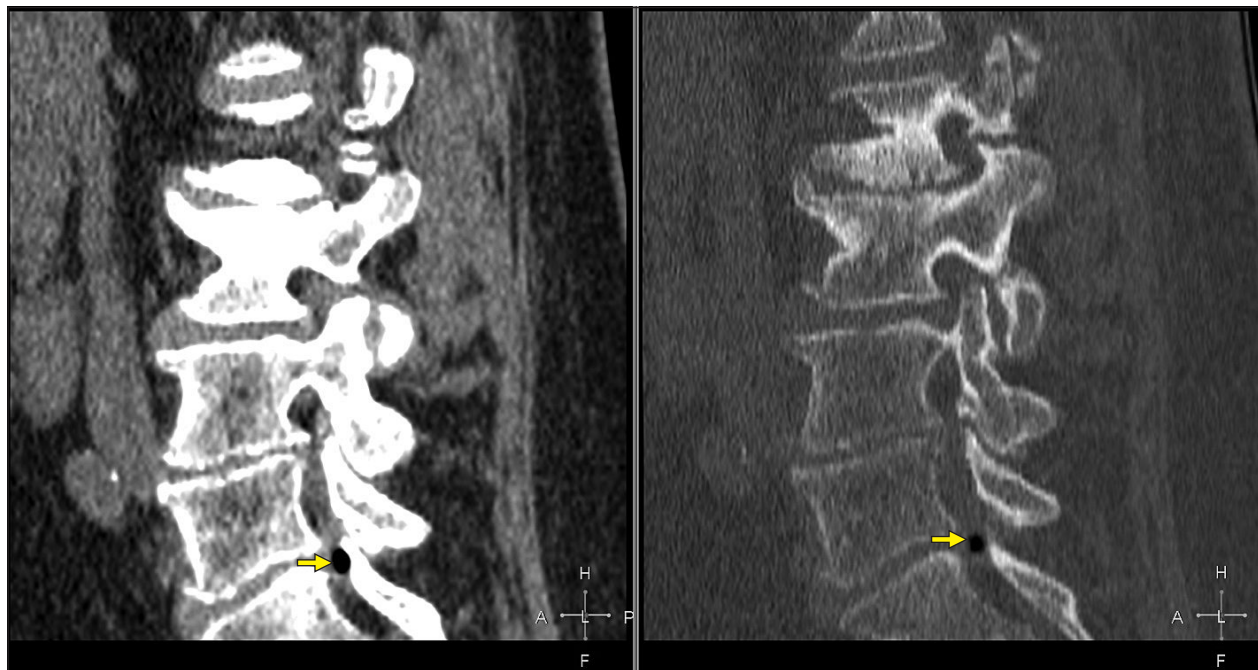
Prieš mėnesį atlikto stuburo juosmeninės dalies magnetinio rezonanso tyrimo (MRT) metu nustatyti degeneraciniai pakitimai, tačiau aiškios dešinės S1 nervinės šaknelės spaudimo priežasties nebuvo nustatyta (1, 2 pav.). Skirtas medikamentinis gydymas ir rehabilitacinės procedūros buvo neefektyvios. Mūsų klinikoje atlikti vidaus organų, dešinėsios kojos minkštųjų audinių ultragarsiniai tyrimai bei elektroneurografija kliniškai reikšmingų patologijų ne-

parodė. Toliau ieškant minėtų simptomų priežasties, buvo atliktas juosmeninės stuburo dalies kompiuterinės tomografijos (KT) tyrimas. Dešinėje šoninėje kišenėje nustatytas epidurinis 5×4×8 mm dydžio dujų intarpas, spaudžiantis ir deformuojantis dešiniąją S1 šaknelę (3, 4 pav.). Dujų sankaupų tarpšlanksteliniam diske nenustatyta.

Dėl tolimesnės gydymo taktikos pacientė konsultuota neurochirurgo, nuspręsta taikyti konservatyvų gydymą. Pacientei atliktos selektyvios transforaminalinės epidurinės steroidų injekcijos. Stacionare skirtas gydymas gabapentinu, amitriptilinu, baklofenu, nesteroidiniais vaistais nuo uždegimo ir B grupės vitaminais. Po skirto gydymo skausminis sindromas sumažėjo, pacientė nukreipta ambulatorinei reabilitacijai.



2 pav. MRT T2 TIRM, T1 TSE, T2 TSE sagitaliniai pjūviai.
Dujų artefakto aiškiai nematyti, matoma deformuota dešinioji S1 šaknelė.



4 pav. KT, minkštųjų audinių ir kaulų langas, sagitaliniai pjūviai. Matomas dujų intarpas.

ATVEJO APTARIMAS IR LITERATŪROS APŽVALGA

Vakuuminio disko fenomenas dažniausiai siejamas su tarpslankstelinio disko degeneracijos procesu. Manoma, kad, vykstant tarpslankstelinio disko degeneracijai, sumažėja jo elastingumas ir atsparumas išoriniam spaudimui. Dėl šio proceso disko branduolyje, vėliau – ir skaiduliniam žiede, susiformuoja įvairių formų ir dydžių įtrūkimai bei plyšiai [7]. Įvairūs stuburo judesiai sukuria neigiamą slėgį tarpslankstelinio disko įtrūkimuose, dėl to dujos iš aplinkinių audinių difunduoja į tarpslankstelinio disko plyšius, o iš jų per pažeistą fibrozinį žiedą retais atvejais gali patekti į epidurinį tarpą [8]. Taip pat dujos iš tarpslankstelinio disko per degeneruojančią dengiančiąją plokštelę gali nukeliauti į slankstelio kūną, o iš jo, atsiradus slankstelio užpakalinės sienelės defektui, – į epidurinį tarpą [9]. Manoma, kad dujoms patekus į epidurinį tarpą, dar labiau didinamas neigiamas slėgis tarpslankstelinio disko įtrūkimuose. Tai lemia tolimesnį dujų judėjimą iš aplinkinių audinių į diską, iš jo – į epidurinį tarpą, todėl šis procesas vadinamas vožtuvo–siurblio mechanizmu [6].

Galimos ir kitos retos spinalinės dujų sankaupos priežastys. Esant pneumomediastinumui, oras į stuburo kanalą gali patekti iš tarpuplaučio per tarpšonkaulinį perineurinį tarpą arba išilgai giliaios krūtinės laštos fascijos [10]. Masyvios žarnyno nekrozės atvejais vartų ir mezenterinėse venose gausiai susikaupusios dujos gali migruoti į stuburo vidinį veninį rezginį, iš ten – į epidurinį tarpą [11]. Dujos stuburo kanale taip pat gali kauptis po galvos ar stuburo traumų, esant stuburo infekcinėms ligoms, metastazėms, po stuburo chirurginių intervencijų ar diagnostinių invazinių procedūrų [5, 12].

Epiduriniame tarpe dujų intarpai išplinta į kelis stuburo lygius arba formuoja vieną pseudocistą, kuri gali turėti jungiamojo audinio kapsulę [8, 12, 13]. Dujų sankaupa taip pat gali būti randama ir tarpslankstelinio disko išvaržos fragmente [14]. Nustatyta, kad 90–92 % tarpslankstelinio disko dujų sudaro azotas, deguonis, anglies dioksidas ir kitos dujos [4].

Tarpslankstelinio disko VF dažniausiai yra besimptomis ir kliniškai nereikšmingas radinys, tačiau retais atvejais, dujoms patekus į stuburo kanalą, gali sukelti nervinės šaknelės kompresiją [15, 11]. Epidurinės dujų sankaupos sukeltos nervinės šaknelės kompresija pasireiškia skausmo sindromu, šaknelės dirginimo simptomais [15]. Skausmas paūmėja stovint, vaikstant, keliant daiktus, palengvėja atsigulus, sėdint ar pasilenkus į priekį [11, 12]. Simptomai regresuoja, kai dujos grįžta į tarpslankstelinį diską pakeitus kūno padėtį [9]. Skausmo ar neurologinių simptomų trukmė gali būti įvairi: remiantis atvejų aprašymais, laikas nuo simptomų atsiradimo iki diagnozės nustatymo buvo nuo 1 mėn. iki 3 metų [8, 11, 13].

VF yra dažnas atsitiktinis vaizdinių stuburo tyrimų radinys. Vakuuminis diskas nustatomas 1–20 % stuburo rentgenografijų [16, 17]. Geriausiai VF vizualizuojantis radiologinis tyrimo metodas yra kompiuterinė tomografija. Esant šiai patologijai, KT vaizduose matomi įvairaus dydžio hipodensiniai intarpai [1, 13, 18]. KT tyrimų metu VF nustatomas net 25–46 % atvejų [4, 5].

Svarbu paminėti, kad MRT nėra pakankamai jautrus ir specifiskas diagnostinis metodas, ieškant dujų sankaupos stuburo kanale. D. Konya su kolegomis aprašė 2 pacientus, kuriems nustatyta dujų intarpo stuburo kanale sukelta nervinės šaknelės kompresija. Šių dviejų atvejų, taip pat ir mūsų pacientės MRT tyrimų vaizduose dujos nebuvo ma-

tomos, šaknelės kompresijos priežastis nustatyta tik atlikus stuburo KT tyrimą [10]. Svarbu tai, kad MRT T1 bei T2 režimų vaizduose ir dujų intarpai, ir kalcifikacijos zonos yra hipointensinės, todėl, diferencijuojant dujų sankaupą nuo kalcifikuoto tarpslankstelinio disko išvaržos fragmento, MRT tyrimas yra mažai informatyvus [13]. Stuburo MRT yra pirmo pasirinkimo tyrimas tarpslankstelinio disko patologijoms vertinti, todėl simptomines stuburo kanalo dujų sankaupos gali būti nediagnozuojamos. Rekomenduojama, nustatčius hipointensinio signalo zonas stuburo kanale, papildomai atlikti ir KT tyrimą, kuris padėtų diferencijuoti dujų sankaupą nuo kalcifikuotų disko fragmentų [19].

Simptominių stuburo kanalo dujų tarpų gydymo taktika yra kontraversiška, tikslų rekomendacijų nėra. Epidurinė dujų sankaupa gali rezorbuotis savaime, todėl pirmiausia, daugelio autorių sutarimu, turi būti pradėtas konservatyvus gydymas [13, 15, 20, 21]. Aprašyta atveju, kai sėkmingai buvo taikytas gydymas steroidais, tačiau kai kurie autoriai teigia, kad gydymas steroidais dujų sankaupos reabsorbcijos greičiui nėra reikšmingas [10]. Jei konservatyvus gydymas neefektyvus, tikslingas intervencinis gydymas [21].

Pasaulyje gydant stuburo kanalo dujų sankaupą taikomos ir atviros operacijos, ir minimaliai invazyvūs gydymo metodai: endoskopinės procedūros, adatinė dujų aspiracija. B. Zhu su kolegomis 2017 m. publikavo sėkmingo epidurinės pseudocistos gydymo perkutanine transforaminaline endoskopine dekompresija atvejį. Procedūros metu cista buvo punktuota, o jos sienos – rezekuotos [22]. Kai kurių autorių nuomone, jei dujų sankaupą supa granuliacinis audinys, reikalingas operacinis gydymas [19]. Manoma, kad vien dujų aspiracija per pseudocistos sienelę yra nepakankamai efektyvus gydymo metodas, nes dėl anksčiau minėto vožtuvo–siurblio mechanizmo dujos vėl gali susikaupti kapsulėje [22–24].

Dujų sankaupos stuburo kanale gali atsirasti po intervencinių procedūrų ir taip pabloginti stuburo operacijų išėtis. C. W Lee su bendraautoriais aprašė 8 klinikinius atvejus, kai epidurinė dujų sankaupa atsirado po anksčiau taikyto tarpslankstelinio disko išvaržos chirurginio gydymo. Visiems pacientams pradėtas konservatyvus gydymas, keturiems jis buvo neveiksmingas, prireikė pakartotinės chirurginės intervencijos [21].

Šiame straipsnyje pristatytai pacientei atlikome išsamius diferencinės diagnostikos tyrimus, tačiau reikšmingų patologijų, galinčių sukelti pacientės simptomus, nenustatėme. Epidurinės dujų sankaupos lokalizacija anatomicškai atitinka pacientės skausminio sindromo vietą, todėl galime daryti išvadą, kad nustatyta dujų sankaupa sukėlė S1 nervinės šaknelės kompresiją.

Įdomu, kad mūsų pacientei stuburo juosmeninės dalies KT tyrimo vaizduose dujų sankaupų tarpslankstelinuose diskuose nerasta, todėl lieka neaiški dujų tarpų šoninėje kišenėje kilmė. Galbūt dujos migravo iš gretimų stuburo segmentų, kurie nebuvo tirti stuburo KT metu. Pacientei nenustatėme sunkių sisteminių patologijų, traumų, stuburo vaizdiniuose tyrimuose matomi tarpslankstelinio disko de-

generacijos požymiai, todėl nėra pagrindo manyti, kad dujų intarpas yra ne degeneracinės kilmės.

IŠVADOS

VF dažnai aptinkamas besimptomis radinys, tačiau retais atvejais gali sukelti nervinių struktūrų kompresiją. Dažnai, vertinant tarpslankstelinio disko patologiją, taikomas MRT tyrimas nėra pakankamai jautrus vizualizuojant dujų intarpus. Įtariant šią patologiją ar negalint identifikuoti šaknelės dirginimo simptomų priežasties, stuburo KT tyrimas gali suteikti papildomos naudingos klinikinės informacijos.

Literatūra

- Gohil I, Vilensky JA, Weber EC. Vacuum phenomenon: clinical relevance. *Clin Anat* 2014; 27(3): 455–62. <https://doi.org/10.1002/ca.22334>
- Yanagawa Y, Ohsaka H, Jitsuiki K. Vacuum phenomenon. *Emerg Radiol* 2016; 23: 377–82. <https://doi.org/10.1007/s10140-016-1401-6>
- Gershon-Cohen J, Schraer H, Sklaroff DM, et al. Dissolution of the intervertebral disk in the aged normal; the phantom nucleus pulposus. *Radiology* 1954; 62(3): 383–7. <https://doi.org/10.1148/62.3.383>
- Coulier B. The spectrum of vacuum phenomenon and gas in spine. *JBR-BTR* 2004; 87(1): 9–16.
- Knutsson F. The vacuum phenomenon in the intervertebral discs. *Acta Radiol* 1942; 23(2): 173–9. <https://doi.org/10.3109/00016924209134912>
- Gulati AN, Weinstein ZR. Gas in the spinal canal in association with the lumbosacral vacuum phenomenon: CT findings. *Neuroradiology* 1980; 20(4): 191–2. <https://doi.org/10.1007/BF00336681>
- Murata K, Akeda K, Takegami N, et al. Morphology of intervertebral disc ruptures evaluated by vacuum phenomenon using multi-detector computed tomography: association with lumbar disc degeneration and canal stenosis. *BMC Musculoskelet Disord* 2018; 19(1): 164. <https://doi.org/10.1186/s12891-018-2086-7>
- Impiombato FA, Lunghi V, Gambacorta D. Treatment of a symptomatic epidural gas cyst using an angiographic 5F catheter in the epidural space of the spinal cord through the sacral hiatus. *Neuroradiology J* 2011; 24(6): 914–8. <https://doi.org/10.1177/197140091102400615>
- Akhaddar A, Eljebbouri B, Naama O, et al. Sciatica due to lumbar intraspinal gas pseudocyst. *Intern Med* 2010; 49(23): 2647. <https://doi.org/10.2169/internalmedicine.49.4474>
- Konya D, Ozgen S, Sun IH, et al. Intraspinal gas. *J Clin Neurosci* 2007; 14(6): 569–72. <https://doi.org/10.1016/j.jocn.2005.11.022>
- Kakitsubata Y, Theodorou SJ, Theodorou DJ, et al. Symptomatic epidural gas cyst associated with discal vacuum phenomenon. *Spine* 2009; 34(21): 784–9. <https://doi.org/10.1097/BRS.0b013e3181b35301>
- El Beltagi AH, Swamy N, Dashti F. Vacuum epidural cyst with acute neurological presentation. A case report. *Neuroradiol J* 2013; 26(2): 213–7. <https://doi.org/10.1177/197140091302600212>

13. Yun SM, Suh BS, Park JS. Symptomatic epidural gas-containing cyst from intervertebral vacuum phenomenon. *Korean J Spine* 2012; 9(4): 365–8. <https://doi.org/10.14245/kjs.2012.9.4.365>
14. Hidalgo-Ovejero AM, García-Mata S, Gozzi-Vallejo S. Intradural disc herniation and epidural gas: something more than a casual association? *Spine* 2004; 29(20): E463–7. <https://doi.org/10.1097/01.brs.0000142433.21912.0d>
15. Giraud F, Fontana A, Mallet J. Sciatica caused by epidural gas: four case reports. *Joint Bone Spine* 2001; 68(5): 434–7. [https://doi.org/10.1016/S1297-319X\(01\)00301-3](https://doi.org/10.1016/S1297-319X(01)00301-3)
16. Mortensen WW, Thorne RP, Donaldson WF 3rd. Symptomatic gas-containing disc herniation. Report of four cases. *Spine* 1991; 16(2): 190–2. <https://doi.org/10.1097/00007632-199102000-00017>
17. Pierpaolo L, Luciano M, Fabrizio P, et al. Gas-containing lumbar disc herniation. A case report and review of the literature. *Spine* 1993; 18(16): 2533–6. <https://doi.org/10.1097/00007632-199312000-00027>
18. Belfquih H, El Mostarchid B, Akhaddar A, et al. Sciatica caused by lumbar epidural gas. *Pan Afr Med J* 2014; 18: 162. <https://doi.org/10.11604/pamj.2014.18.162.1354>
19. Ilica AT, Kocaoglu M, Bulakbasi N, et al. Symptomatic epidural gas after open discectomy: CT and MR imaging findings. *AJNR Am J Neuroradiol* 2006; 27(5): 998–9.
20. Raynor RB, Saint-Louis L. Postoperative gas bubble foot drop. A case report. *Spine* 1999; 24(3): 299–301. <https://doi.org/10.1097/00007632-199902010-00023>
21. Lee CW, Yoon KJ, Ha SS, et al. Radicular compression by intraspinal epidural gas bubble occurred in distant two levels after lumbar microdiscectomy. *J Korean Neurosurg Soc* 2014; 56(6): 521–6. <https://doi.org/10.3340/jkns.2014.56.6.521>
22. Zhu B, Jiang L, Liu XG. Transforaminal endoscopic decompression for a giant epidural gas-containing pseudocyst: a case report and literature review. *Pain Physician* 2017; 20(3): E445–9.
23. Bossier V, Dietemann JL, Warter JM, et al. L5 radicular pain related to lumbar extradural gas-containing pseudocyst. Role of CT-guided aspiration. *Neuroradiology* 1990; 31(6): 552–3. <https://doi.org/10.1007/BF00340142>
24. Righini A, Lucchi S, Reganati P, et al. Percutaneous treatment of gas-containing lumbar disc herniation. Report of two cases. *J Neurosurg* 1999; 91(1): 133–6. <https://doi.org/10.3171/spi.1999.91.1.0133>

A. Daškevičiūtė, R. Bunevičiūtė, J. Sejonienė

NERVE ROOT COMPRESSION CAUSED BY INTRASPINAL GAS ACCUMULATION. A CASE REPORT

Summary

Vacuum disc phenomenon is a condition frequently seen with degenerative disc disease and is characterized by the collection of gas in the disc space. In rare cases, gas accumulation can spread into the intraspinal canal. When it occurs, clinical symptoms may be observed. We present a case report of S1 nerve root compression caused by intraspinal gas accumulation.

Diagnosis of the disease was complicated by the fact that magnetic resonance imaging had not revealed intraspinal gas accumulation. The diagnosis was confirmed only by computed tomography findings.

Keywords: vacuum phenomenon, epidural gas, radicular compression.

Gauta:
2019 09 26

Priimta spaudai:
2019 10 30