

# Galvos smegenų nokardiozė: atvejo pristatymas ir literatūros apžvalga

L. Šalaševičius\*

R. Kvaščevičius\*\*

\*Vilniaus universiteto  
Medicinos fakultetas

\*\*Vilniaus universiteto  
Neurologijos ir neurochirurgijos  
klinika, Vilniaus universiteto  
ligoninės Santaros klinikos,  
Neurochirurgijos skyrius

**Santrauka.** *Įvadas.* Smegenų nokardiozė yra ypač reta, oportunistinė galvos smegenų infekcija, sudaranti iki 2 % visų galvos smegenų abscesų atvejų. Šia liga dažniau serga imunosupresuoti pacientai, tačiau yra aprašyta ligos atvejų pacientams su nesutrikusia imuninės sistemos funkcija. Diagnozuoti ligą sudėtinga, kadangi smegenų nokardiozė progresuoja lėtai, nėra tipinių laboratorinių ar klinikinių požymių, o galutinė diagnozė nustatoma tik pooperacinio mikrobiologinio pūlių tyrimo metu.

*Atvejo pristatymas.* Šiame straipsnyje pristatomas 80 m. vyro, sergančio smegenų nokardioze ir neturintio išreikštos imunosupresijos, atvejis. Nokardiozė nustatyta tik pooperaciniu periodu, atlikus pūlių mikrobiologinio pasėlio tyrimą.

*Išvados.* Smegenų nokardiozės diagnostika yra sudėtinga, o gydymas – agresyvus ir ilgalaikis. Šiuo atveju atlikta radikali pūlinio ekscizija, galimo pirminio odontogeninio židinio sanacija ir ilgalaikė (21 mėn.) antibiotikoterapija „Biseptoliu“ (trimetoprimu ir sulfametoksazoliu), dėl kurios pacientas visiškai pasveiko.

**Raktažodžiai:** smegenų nokardiozė, *Nocardia*, smegenų abscesas, smegenų pūlinys.

## ĮVADAS

Galvos smegenų abscesas – tai gerai ribota, židininė pūlių sanauja galvos smegenų parenchimoje, sudaranti apie 1–2 % visų intrakranijinių masių Vakarų pasaulio šalyse ir apie 8 % besivystančiose šalyse [1, 2]. *Nocardia* genties bakterijų sukeltos pūlinės galvos smegenų infekcijos yra ypač retos ir sudaro tik apie 1–2 % visų smegenų abscesų atvejų [3–6]. Dažniausiai galvos smegenų nokardiozė pasireiškia pacientams su sutrikusiu ląstelinio imunitetu, ypač sergantiems limfomomis, leukemija, cukriniu diabetu, lėtiniu alkoholizmu, ŽIV infekcijoje, vartojantiems imunosupresinius vaistus po širdies, inkstų, kepenų bei kitų organų transplantacijų [7–9]. Infekcija gali pasireikšti ir asmenims, neturintiems jokios gretutinės patologijos ir negaunantiems jokios imunosupresinės terapijos [5, 7]. *Nocardia* genties mikroorganizmų sukelti abscesai dažnai yra klaidingai diagnozuojami kaip galvos ir nugaros smegenų navikinės masės, o diagnozė galutinai patiks-

linama tik po operacijos. Taip yra todėl, kad šie abscesai dažniausiai neturi tipinių laboratorinių ar klinikinių požymių, būdingų bakteriniam uždegimui, o ligos progresavimas dažniausiai yra latentiškas ir išryškėja tik vėlyvose stadijose, jau susiformavus ribotai pūlinei masei [5]. Sergančiųjų smegenų nokardioze mirštamumas yra 3 kartus didesnis nei dėl kitų mikroorganizmų sukeltų smegenų abscesų [6, 10]. Šiame straipsnyje pristatomas smegenų nokardiozės atvejis 80 m. amžiaus vyrui, neturintiam išreikštos imunosupresijos ar sunkios gretutinės patologijos.

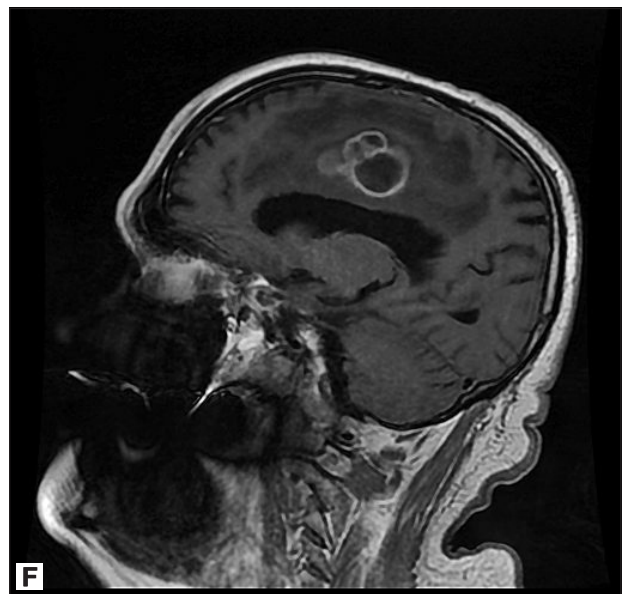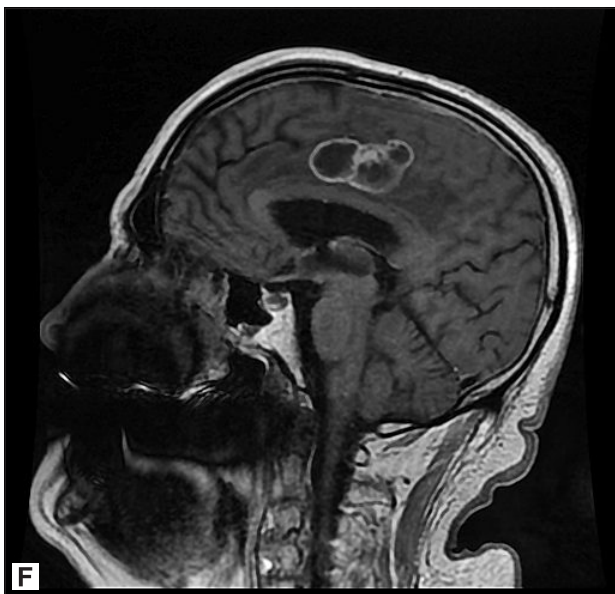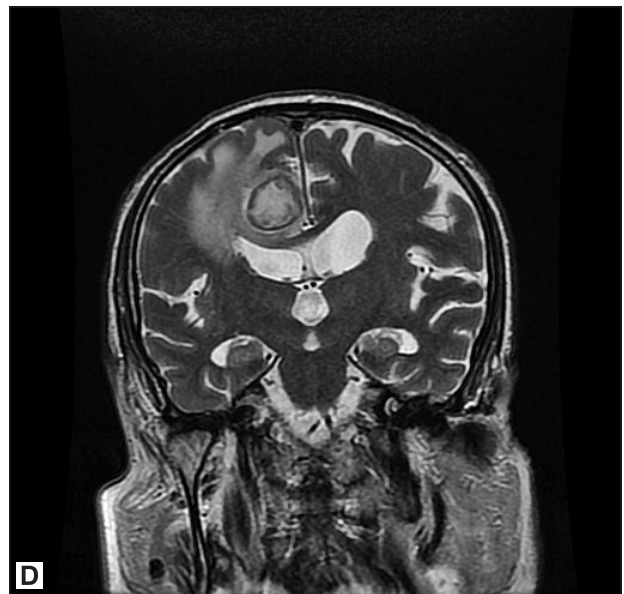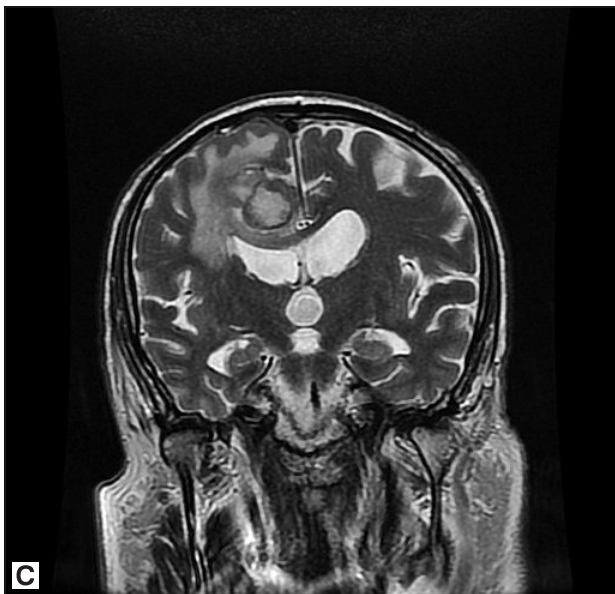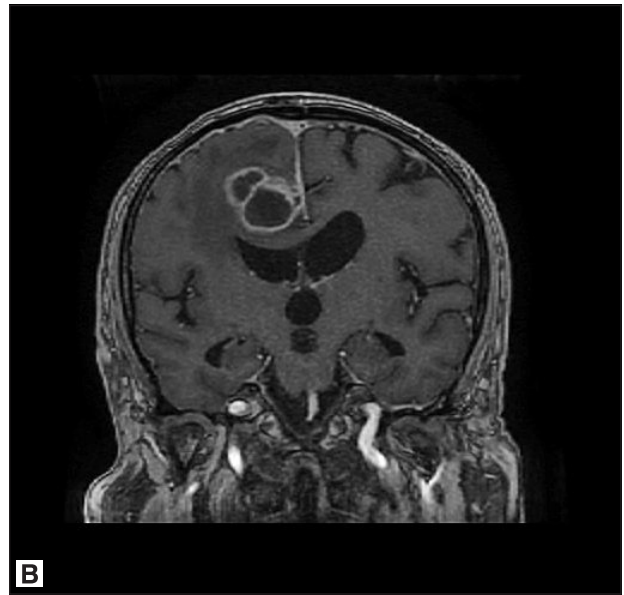
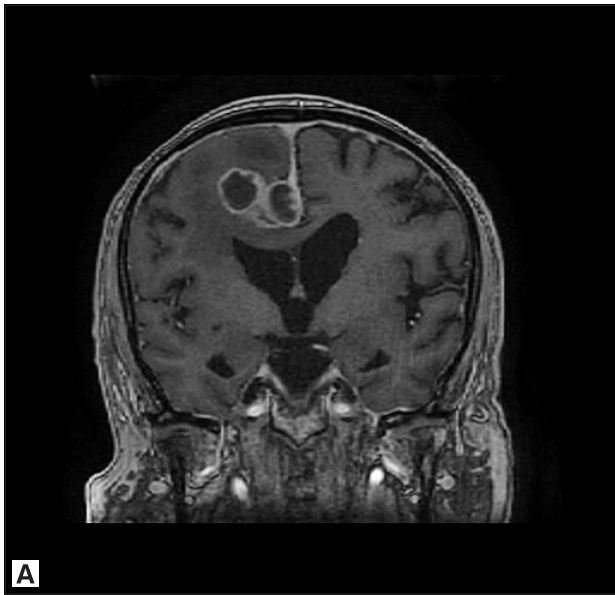## KLINIKINIS ATVEJIS

80 m. pacientą nuo 2016 m. sausio mėnesio vargino progresuojantis kairės rankos ir kairės kojos silpnumas, nevikrumas. Pacientas nekarščia, papildomų lėtinių ligų, išskyrus pirminę arterinę hipertenziją, koronarinę širdies ligą ir dislipidemiją, neturėjo. Tų pačių metų kovo mėnesį vyras buvo konsultuotas neurochirurgo, atlikta galvos smegenų magnetinio rezonanso tomografija (MRT). Tyrimo metu rasta aiškiai ribota struktūra, lokalizuota virš dešinio šoninio skilvelio parasagitaliai frontoparietalinėje galvos smegenų srityje. Struktūra sudaryta iš trijų apvalių, 11 × 16 mm, 20 × 23 mm, 20 × 15 mm dydžio inkapsuliuo-

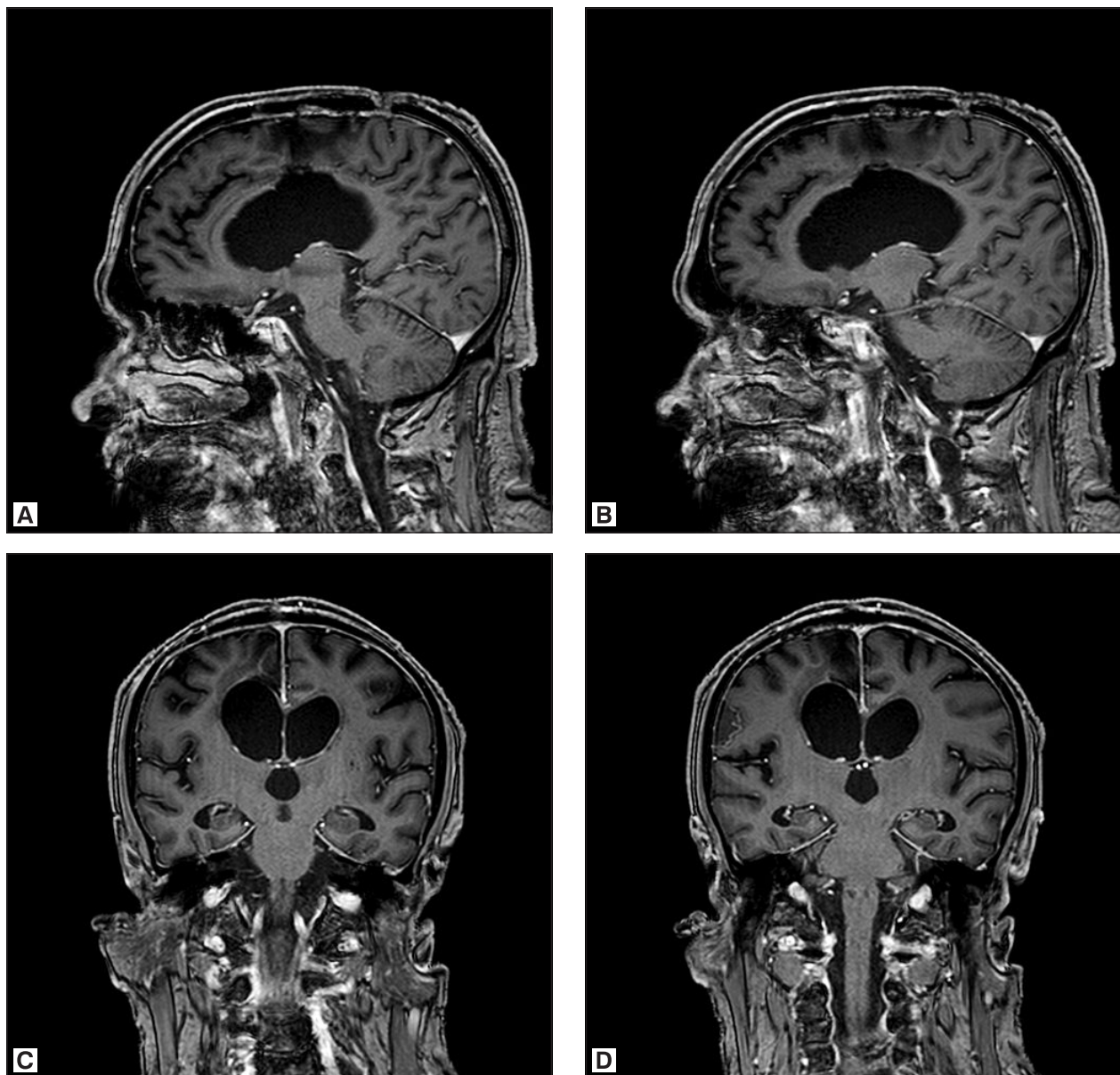
### Adresas:

Lukas Šalaševičius  
Vilniaus universiteto Medicinos fakultetas  
M. K. Čiurlionio g. 21, LT-03101 Vilnius  
El. paštas lukassalasevicius@gmail.com

© Neurologijos seminarai, 2018. Open Access. This article is distributed under the terms of the Creative Commons Attribution 4.0 International License CC-BY 4.0 (<http://creativecommons.org/licenses/by/4.0/>), which permits unrestricted use, distribution, and reproduction in any medium, provided you give appropriate credit to the original author(s) and the source, provide a link to the Creative Commons license, and indicate if changes were made.



1 pav. Galvos MRT (2016-05-04)



2 pav. Galvos MRT (2018-04-23)

tų darinių su didele perifokaline edema (1 C, D pav.). Po intraveninio kontrastavimo kontrastinė medžiaga (k/m) kaupėsi darinių kapsulėse (1 A, B, E, F pav.).

Remiantis vaizdais ir paciento amžiumi, įtartas galvos smegenų pūlinys, diferencijuotinas su nekrotiškai pakitusia glioblastoma ar metastaze. 2016 m. gegužės mėnesį pacientas planine tvarka hospitalizuotas į Vilniaus universiteto ligoninės Santaros klinikų Neurochirurgijos skyrių operaciniam gydymui. Hospitalizuojant pacientui nustatyta kairiųjų galūnių parėzė, vyraujanti kojoje. Ligoniu atlikta parasagitalinė frontoparietalinė kraniotomija su darinių ekscizija. Operacijos metu, atvėrus darinių kapsules, ištekėjo tirštas, pūlingas turinys. Atliktas skubus pašalintos medžiagos histologinis ištyrimas. Nustatytas abscesas smegenų audinyje, infekcijos sukėlėjų ar piktybinio proceso nerasta. Taip pat atliktas pūlių mikrobiologinis pasėlis, išauginta *Nocardia* genties bakterija. Masių spektrometrijos (Maldi-Tof) tyrimo metu tikslios mikroorganizmo rū-

šies identifikuoti nepavyko. Gentis nustatyta remiantis mikro ir makromorfologiniais požymiais: augimo ypatumais (augo 3–5 dienas aerobinėmis sąlygomis kraujo agarre), kolonijų morfologija (baltos, nedidelės, linkusios raukšlėtis, lyg pabarstytos kreida ar kalkėmis) ir mikroskopiniu vaizdu (lazdelės, sustojusios į besišakojančias grandinėles, iš dalies dažosi Cylio-Nilseno būdu).

Pooperaciniu periodu skirtas ceftriaksonas po 1 g 3 kartus per parą injekcijomis į veną 21 parą. Po to skirtas „Biseptolis“ (trimetoprimas (TMP) + sulfametoksazolis (SMX)) 960 mg 2 kartus per parą peroraliai. Pooperaciniu periodu aptikta daugybinių dantų pūlinių. Kadangi imunosupresijos požymių pacientas neturėjo, įtarta, kad infekcija yra odontogeninės kilmės, todėl buvo pašalinti du viršutiniai dantys, o kiti – sanuoti. Būklei pagerėjus, pacientas birželio mėnesį išrašytas reabilitaciniam gydymui. 2017 m. sausio mėnesį pacientą ištiko vienas generalizuotas toninių-kloninių traukulių priepuolis su sąmonės sutri-



kimu. Hospitalizacijos VUL SK Nervų ligų skyriuje metu diagnozuota struktūrinė epilepsija su sąmonės sutrikimu, kuri gydyta karbamazepinu. Traukulių priepuoliai nesikartojo. Praėjus 16 mėnesių nuo gydymo pradžios, „Biseptolio“ dozė sumažinta iki 960 mg 1 kartą per parą. 2018 m. balandžio mėnesį konsultuotas neurochirurgo: jėga galūnėse visiškai atsistatė, pacientas aktyvus, pilnai save apsitarnauja. Galvos smegenų MRT patulinio k/m kaupimo nematyti, pooperacinė dinamika – teigiama (2 A-D pav.). Praėjus 21 mėnesiui nuo gydymo pradžios, „Biseptolio“ vartojimas buvo visiškai nutrauktas.

## LITERATŪROS APŽVALGA

### Etiologija ir epidemiologija

*Nocardia* genties mikroorganizmai – oportunistinės aerobinės, gramteigiamos aktinomictės, paplitusios visame pasaulyje ir dažniausiai aptinkamos dirvožemyje, vandenyje, namų dulkėse ir pūvančiose daržovėse [3, 7, 11]. Lietuvoje, kaip ir daugelyje pasaulio šalių, nevykdoma šių bakterijų sukeltų infekcijų stebėseną nacionaliniu lygmeniu, kadangi mikroorganizmai, dėl savo retumo, nėra kliniškai ir epidemiologiškai svarbūs. Dažniausiai žmogui patogeniška – *Nocardia asteroides* rūšis, kuri sudaro apie 80 % visų sisteminių ir CNS pažeidžiančių nokardiozės atvejų [6, 7, 12]. *N. asteroides* laikyta viena *Nocardia* genties rūšimi, tačiau dabar žinoma, kad ši kompleksą sudaro kelios rūšys, besiskiriančios savo atsparumu antibiotikams: *Nocardia abscessus*, *Nocardia brevicatena-paucivorans* kompleksas, *Nocardia nova* kompleksas, *Nocardia transvalensis* kompleksas, *Nocardia farcinica* ir *Nocardia asteroides* [13]. Be *N. asteroides*, žmogui patogeniškos yra ir kitos *Nocardia* rūšys, iš kurių dažniausios – *N. brasiliensis* ir *N. caviae* [14].

*Nocardia* genties bakterijų sukeltos infekcijos yra ypač retos. Įvairių autorių duomenimis, šių bakterijų sukeltos pūlinės galvos smegenų infekcijos sudaro tik apie 1–2 % visų smegenų abscesų atvejų [3–6]. Nokardioze dažniausiai serga imunosupresuoti asmenys, tačiau net trečdaliui pacientų imuninės sistemos sutrikimo nėra [7–9, 13]. Svarbiausi rizikos veiksniai ir būklės, susijusios su nokardioze, yra: organų transplantacija (plaučių, plonojo žarnyno, širdies, inkstų, kepenų), sisteminės autoimuninės ligos (reumatoidinis artritas, autoimuninis hepatitas, sisteminė raudonoji vilkligė ir kt.) ir su jomis susijęs sisteminis gliukokortikosteroidų vartojimas, cukrinis diabetas, piktybiniai navikai bei su jais susijusi sisteminė chemoterapija, lėtinis alkoholizmas, virusinės infekcijos (ŽIV, citomegaloviruso ir kt.), lokalsios kvėpavimo sistemos ligos (lėtinė obstrukcinė plaučių liga ir kt.) [6, 12, 13].

### Patogeneizė

Oportunistiniai mikroorganizmai dažniausiai yra inhaliuojami ir kolonizuoja plaučius, vėliau hematogeninės diseminacijos būdu išplinta po visą organizmą [3, 7, 13]. Re-

čiau pasitaiko pirminių infekcijos židinių odoje ar poodyje, kai traumos metu bakterijos iš dirvožemio tiesiogiai patenka į žaizdą [3, 7]. Labai retais atvejais patogenas gali sukelti dantų ar dantenų infekciją, po kurios seka plaučių infekcija, bakterijai kraujui patekus į plaučių audinį arba aspiruojant mikroorganizmą į plaučius, valgant jais užkrėstų maisto produktų [7]. Diseminavusios bakterijos gali pažeisti bet kuri organą, tačiau centrinė nervų sistema (CNS) – dažniausia ekstrapulmoninės sisteminės nokardiozės pažeidžiama vieta, sudaranti apie 44 % atvejų [6, 13]. Kitos dažnos lokalizacijos: oda ir poodis, akys (ypač tinklainė), inkstai, kaulai ir sąnariai, širdis [7].

### Klinika

Kliniškai smegenų nokardiozė dažniausiai pasireiškia kartu su plaučių nokardioze, kuriai būdingas sausas ar produktyvus kosulys, kartais su kraujo priemaiša, dusulys, krūtinės skausmas, karščiavimas, naktinis prakaitavimas, svorio netekimas ir progresuojantis silpnumas [7, 13]. Izoliuotas CNS pažeidimas taip pat galimas, tačiau jis daug retesnis imunokompetentiškiems pacientams, kuriems smegenų nokardiozė gali būti panaši į smegenų naviką ar kraujagyslinį infarktą [14, 15]. Smegenų infekcijos klinikinė išraiška yra įvairialypė – nuo asimptomų židinių smegenų parenchimoje, atrandamų pomirtiniuose skrodimuose, iki klasikinių smegenų absceso klinikinių požymių, kartais lydimų meningito [7]. Galvos smegenų abscesai tipiškausiai pasireiškia karščiavimu, galvos skausmu, židinine neurologinė simptomatika, epilepsijos priepuoliais, taip pat bendrasmegeginė simptomatika, susijusia su padidėjusiu intrakranijiniu spaudimu: pykinimu, vėmimu, papildoma, psichikos pokyčiais [9, 10, 16, 17]. Nors smegenų nokardiozė gali pasireikšti kaip ūmi, greitai progresuojanti uždegiminė bakterinė infekcija, tačiau daug dažniau liga progresuoja lėtai, neurologinė simptomatika reiškiasi mėnesiais ar net metais, progresuoja lėtai, o bakterinės infekcijos požymių (karščiavimo ar leukocitozės) dažniausiai nėra [7].

### Diagnostika ir gydymas

Įtariant intrakranijinį abscesą, visiems pacientams turėtų būti atlikti vaizdiniai tyrimai – kompiuterinė tomografija (KT) ir (ar) MRT, naudojant kontrastines medžiagas, kurių metu matomas absceso dydis, lokalizacija ir abscesų skaičius [9, 17, 18]. MRT su difuzijos restrikcijos seka yra naudingas tyrimas, diferencijuojant intrakranijinius abscesus nuo kitų cistinių darinių (navikų su nekroze, cistinių metastazių), tačiau difuzijos restrikcija nėra patognomoninis absceso požymis, nes tiek navikai, tiek metastazės gali rodyti panašius signalus [18, 19]. Vaizdiniuose tyrimuose *Nocardia* genties bakterijų sukelti tūriniai procesai dažniausiai būna daugiakameriniai su satelitiniais antriniais abscesais, pažeidžiantys bet kurią galvos smegenų dalį ir žiedu kaupiantys kontrastinę medžiagą [7]. Laboratoriniai požymiai, tokie kaip C-reaktyvus baltymas (CRB), eritrocitų nusėdimo greitis (ENG), leukocitų skaičius, nokardio-

žės metu dažniausiai atitinka normą, kadangi infekcija reiškiasi be ryškaus uždegiminio atsako sindromo [7]. Svarbiausias diagnostinis tyrimas, norint nustatyti absceso etiologinį sukėlėją ir patvirtinti nokardiozės diagnozę, yra mikrobiologinis pūlių tyrimas [17]. Pūliai dažniausiai paaimami chirurginės intervencijos metu (atliekant kraniotomiją ar stereotaksinę aspiraciją KT kontrolėje). Infekciniai židiniai kitose organizmo srityse (dantyse, sinusuose, ausyje, odoje) taip pat turėtų būti mikrobiologiškai ištirti. Kadangi smegenų nokardiozė dažnai pasireiškia kartu su plaučių nokardioze, galima atlikti plaučių rentgenografiją. Tačiau svarbu tai, kad tuo metu, kai pacientui diagnozuojamas galvos smegenų abscesas, plaučiuose buvęs pirminis infekcijos židinis dažniausiai būna spontaniškai sugijęs ir diagnostškai neaptinkamas [7, 20].

Bendro susitarimo, kaip reikėtų gydyti smegenų nokardiozė, nėra, kadangi visa klinikinė informacija apie šią patologiją egzistuoja tik retrospektyviniuose tyrimuose, sudarytuose iš pavienių klinikinių atvejų [6]. Vis dėlto, daugelis autorių sutinka, kad smegenų nokardiozė gydyti reikėtų agresyvia chirurgine absceso ekscizija ir ilgalaikiu (bent 1 metus) peroralinio „Biseptolio“ (trimetoprimo (TMP) 5–10 mg/kg/p + sulfametoksazolio (SMX) 25–50 mg/kg/p) kursu, priklausomai nuo imuninės paciento būklės [2, 3, 9, 18]. Alternatyvūs vaistai: amikacinas, imipenemas, meropenemas, ceftriaksonas, cefotaksimas, minociklinas, moksifloksacinas, levofloksacinas, linezolidas, tigeciklinas ir amoksicilinas / klavulano rūgštis [11, 13]. Esant pirminei plaučių nokardiozei su sisteminė disseminacija, ypač į CNS, reikėtų pagalvoti apie kombinuotą terapiją (imipenemas ir cefotaksimas, amikacinas ir TMP-SMX, imipenemas ir TMP-SMX, amikacinas ir cefotaksimas arba amikacinas ir imipenemas) [11, 20].

## IŠVADOS

Įtarus smegenų abscesą, ypač imunosupresuotiems ar vyresnio amžiaus asmenims, ir esant kvėpavimo sistemos pažeidimo simptomatikai be ryškaus sisteminio uždegiminio atsako sindromo, reikėtų pagalvoti apie nokardiozė. Diagnozė patvirtinama tiriamosios medžiagos mikrobiologiniais tyrimais. Vaizdinių tyrimų metu smegenų nokardiozė dažniausiai pasireiškia kaip daugiakamerinis tūrinis procesas galvos smegenų parenchimoje, žiedu kaupiantis kontrastinę medžiagą. Abscesai turėtų būti radikaliai šalinami, atliekant kraniotomiją ir tūrinio proceso eksciziją. Gydytas turėtų būti skiriamas bent metus, dažniausiai taikant peroralinį TMP-SMX, o profilaktinis gydymas mažesne TMP-SMX tęsiamas iki 1,5 metų sveikiems ir visą likusį gyvenimą imunosupresuotiems asmenims. Mūsų aprašytu ligos atveju smegenų abscesas buvo galimai odontogeninės kilmės. Nors mikrobiologiniais metodais tai liko neįrodyta, tačiau klinikinė eiga leidžia taip galvoti. Dantų pūlinio sanacija ir hematogeninio nokardiozinio pūlinio ekscizija su ilgalaikiu „Biseptolio“ terapija lėmė visišką paciento pasveikimą ir gerą gyvenimo kokybę.

## Literatūra

1. Arlotti M, Grossi P, Pea F, et al. Consensus document on controversial issues for the treatment of infections of the central nervous system: bacterial brain abscesses. *Int J Infect Dis* 2010; 14: 79–92. <https://doi.org/10.1016/j.ijid.2010.05.010>
2. Muzumdar D, Jhavar S, Goel A. Brain abscess: an overview. *Int J Surg* 2011; 9: 136–44. <https://doi.org/10.1016/j.ijsu.2010.11.005>
3. Valarezo J, Cohen JE, Valarezo L, et al. Nocardial cerebral abscess: report of three cases and review of the current neurosurgical management. *Neurol Res* 2003; 25: 27–30. <https://doi.org/10.1179/016164103101201076>
4. Carpenter J, Stapleton S, Holliman R. Retrospective analysis of 49 cases of brain abscess and review of the literature. *Eur J Clin Microbiol Infect Dis* 2007; 26: 1–11. <https://doi.org/10.1007/s10096-006-0236-6>
5. Malincame L, Marroni M, Farina C, et al. Primary brain abscess with *Nocardia farcinica* in an immunocompetent patient. *Clin Neurol Neurosurg* 2002; 104: 132–5. [https://doi.org/10.1016/S0303-8467\(01\)00201-3](https://doi.org/10.1016/S0303-8467(01)00201-3)
6. Zheng Y-C, Wang T-L, Hsu J-C, et al. Clinical pathway in the treatment of Nocardial brain abscesses following systemic infections. *Case Rep Neurol Med* 2014; 2014: ID584934. <https://doi.org/10.1155/2014/584934>
7. Mahmoud AAF. Strongyloidiasis. *Clin Infect Dis* 1996; 23(5): 949–53. <https://doi.org/10.1093/clinids/23.5.949>
8. Xu Q, Zhan R, Feng Y, Chen J. Successful treatment of multifoci nocardial brain abscesses: a case report and literature review. *Medicine (Baltimore)* 2015; 94: e848. <https://doi.org/10.1097/MD.0000000000000848>
9. Honda H, Warren DK. Central nervous system infections: meningitis and brain abscess. *Infect Dis Clin North Am* 2009; 23: 609–23. <https://doi.org/10.1016/j.idc.2009.04.009>
10. Moorthy RK, Rajshekhar V. Management of brain abscess: an overview. *Neurosurg Focus* 2008; 24: E3. <https://doi.org/10.3171/FOC/2008/24/6/E3>
11. Patil SP, Nadkarni NJ, Sharma NR. Nocardiosis: clinical and pathological aspects. In: Martinez EP, ed. *Histopathology*. Rijeka: IntechOpen, 2012. <https://doi.org/10.5772/52376>
12. Anagnostou T, Arvanitis M, Kourkoumpetis TK, Desalermos A, Carneiro HA, Mylonakis E. Nocardiosis of the central nervous system: experience from a general hospital and review of 84 cases from the literature. *Medicine (Baltimore)* 2014; 93: 19–32. <https://doi.org/10.1097/MD.0000000000000012>
13. Wilson JW. Nocardiosis: updates and clinical overview. *Mayo Clin Proc* 2012; 87: 403–7. <https://doi.org/10.1016/j.mayocp.2011.11.016>
14. Menku A, Kurtsoy A, Tucer B, Yildiz O, Akdemir H. *Nocardia* brain abscess mimicking brain tumour in immunocompetent patients: report of two cases and review of the literature. *Acta Neurochir (Wien)* 2004; 146: 411–4; discussion 414. <https://doi.org/10.1007/s00701-004-0215-6>
15. Borm W, Gleixner M. *Nocardia* brain abscess misinterpreted as cerebral infarction. *J Clin Neurosci* 2003; 10(1): 130–2. [https://doi.org/10.1016/S0967-5868\(02\)00121-2](https://doi.org/10.1016/S0967-5868(02)00121-2)
16. Sims L, Lim M, Harsh IV GR. Review of brain abscesses. *Oper Tech Neurosurg* 2004; 7: 176–81. <https://doi.org/10.1053/j.otns.2005.06.002>
17. Hakan T. Management of bacterial brain abscesses. *Neurosurg Focus* 2008; 24: E4. <https://doi.org/10.3171/FOC/2008/24/6/E4>

18. Brouwer MC, Tunkel AR, McKhann GM, van de Beek D. Brain abscess. *N Engl J Med* 2014; 371: 447–56. <https://doi.org/10.1056/NEJMra1301635>
19. Lu CH, Chang WN, Lui CC. Strategies for the management of bacterial brain abscess. *J Clin Neurosci* 2006; 13: 979–85. <https://doi.org/10.1016/j.jocn.2006.01.048>
20. Martínez R, Reyes S, Menéndez R. Pulmonary nocardiosis: risk factors, clinical features, diagnosis and prognosis. *Curr Opin Pulm Med* 2008; 14: 219–27. <https://doi.org/10.1097/MCP.0b013e3282f85dd3>

L. Šalaševičius, R. Kvaščevičius

#### CEREBRAL NOCARDIOSIS: CASE REPORT AND LITERATURE REVIEW

##### Summary

*Background.* Cerebral nocardiosis is a very rare opportunistic infection of the brain, accounting for only up to 2% of all cerebral abscesses. Nocardial infections are most common among

immunocompromised patients, although there are reports of nocardiosis in immunocompetent patients as well. Diagnosis is difficult, because nocardiosis is insidious in its clinical course, there are no specific laboratory or clinical findings, and the complete diagnosis is often reached only after bacteriological culture tests of the pus obtained during surgical excision.

*Case report.* In this article we report a case of cerebral nocardiosis in 80-year old male with no immunodeficiency. Nocardiosis was diagnosed only with microbiological culture test after the surgical intervention.

*Conclusions.* Diagnosing cerebral nocardiosis is difficult and the treatment is long-term and aggressive. In this case, a radical surgical excision of the cerebral abscess was performed and the treatment of possible primary odontogenic site of infection and a long-term (21 months) antibiotic therapy with Bisseptol (Trimethoprim – Sulfamethoxazole) were initiated, resulting in complete recovery and return to good quality of life.

**Keywords:** cerebral nocardiosis, *Nocardia*, brain abscess.

Gauta:  
2018 11 22

Priimta spaudai:  
2018 11 29