

# Jauno amžiaus insultas ir atvira ovalioji anga: diagnostiniai ypatumai ir naujas požiūris į antrinę profilaktiką (klinikinio atvejo pristatymas ir literatūros apžvalga)

**I. Beržanskytė\***

**J. Valaikienė\*\***

**D. Jatužis\*\***

\**Vilniaus universiteto  
Medicinos fakultetas*

\*\**Vilniaus universiteto Medicinos  
fakultetas, Klinikinės medicinos  
institutas, Neurologijos ir  
neurochirurgijos klinika;  
Vilniaus universiteto ligoninės  
Santaros klinikos,  
Neurologijos centras*

**Santrauka.** Nors nustatyta, kad maždaug kas ketvirtas žmogus turi atvirą ovaliąją angą (AOA), ši dažniau aptinkama kriptogeninį insultą patyrusių pacientų grupėje nei tarp sveikų asmenų. Neretai AOA yra atsitiktinis radinys, neturėjęs įtakos galvos smegenų išemijai, bet kartais tai yra tiesioginis etiologinis insulto veiksnys. Įrodyti, kad būtent AOA yra ištikusio insulto priežastis, sudėtinga, todėl dažniausiai AOA lieka tik įtariama insulto priežastimi. Nors per pastaruosius 6 metus pasirodę randomizuoti tyrimai ir metaanalizės, nagrinėję tinkamiausias kriptogeninių insultų su AOA antrinės profilaktikos priemones, pateikia prieštaringas išvadas, naujausių randomizuotų tyrimų ir sisteminių apžvalgų duomenimis, AOA užvėrimas yra pranašesnis už medikamentinę terapiją. Didele problema klinikinėje praktikoje išlieka siekis identifikuoti pacientus, kuriems tokia antrinė insulto profilaktika būtų tinkamiausia, ir nustatyti tikslias indikacijas intervencijai atlikti. Šiame straipsnyje aprašome klinikinį atvejį ir apžvelgiame literatūrą kriptogeninių insultų su AOA diagnostikos ir profilaktikos tema.

**Raktažodžiai:** atvira ovalioji anga, kriptogeninis insultas, nežinomos kilmės embolinis insultas, paradoksinė embolizacija.

## ĮVADAS

Atvira ovalioji anga (AOA) nustatoma net 50 % nežinomos etiologijos (kriptogeninį) insultą patyrusių pacientų – apie du kartus dažniau nei tarp sveikų asmenų [1, 2]. Vis dėlto ne visais kriptogeninių insultų atvejais rasta AOA patvirtina veninės kilmės trombemboliją į smegenis ir dėl to įvykusį smegenų infarktą. Kai kurių autorių duomenimis, 30 % žmonių, patyrusių kriptogeninį insultą ir turinčių AOA, prieširdžių pertvaros defektas yra tik atsitiktinis radinys, neturėjęs įtakos smegenų infarktui [3]. Neretai, nesant kitų galimų insulto etiologinių veiksnių ir nepavykus

vizualizuoti trombo atviroje ovaliojoje angoje, AOA taip ir lieka tik numanoma insulto priežastimi. Tokie insultai vadinami kriptogeniniais insultais su AOA [4].

Šiuo metu trūksta tikslų gairių, kaip turėtų būti tiriami ir gydomi pacientai, patyrę kriptogeninį insultą su AOA [5]. Vis daugiau randomizuotų tyrimų, sisteminių apžvalgų, metaanalizių bando nustatyti efektyviausią kriptogeninių insultų su AOA antrinės profilaktikos priemonę. Daugėja įrodymų, kad tinkamiausia antrinės profilaktikos priemonė šiems pacientams yra AOA užvėrimas [6, 7].

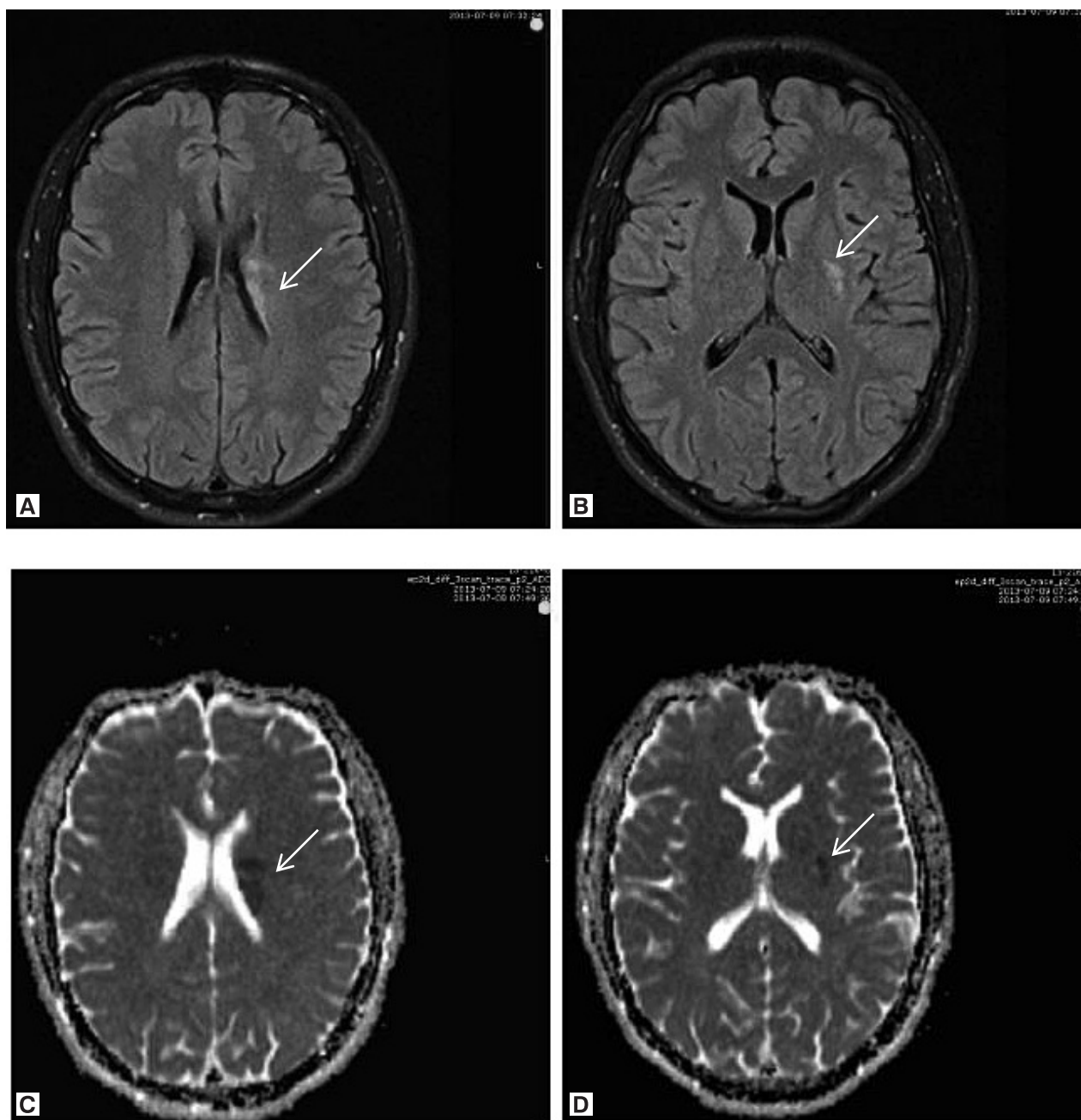
## ATVEJO APRAŠYMAS

23 m. vyras atvežtas į Vilniaus universiteto ligoninės Santaros klinikų (VUL SK) priėmimo skyrių dėl staiga sutriktos kalbos ir pasilpusių dešiniųjų galūnių. Iki tol intensyviai ruošėsi egzaminui, nervinosi, rūkė, sportavo. Pasak ligonio, aprašytas epizodas ištiko pirmą kartą gyvenime,

### Adresas:

*Jurgita Valaikienė  
Vilniaus universiteto ligoninės Santaros klinikos,  
Neurologijos centras  
Santariškių g. 2, LT-08611 Vilnius  
El. paštas jurgita.valaikiene@santa.lt*

© Neurologijos seminarai, 2018. Open Access. This article is distributed under the terms of the Creative Commons Attribution 4.0 International License CC-BY 4.0 (<http://creativecommons.org/licenses/by/4.0/>), which permits unrestricted use, distribution, and reproduction in any medium, provided you give appropriate credit to the original author(s) and the source, provide a link to the Creative Commons license, and indicate if changes were made.

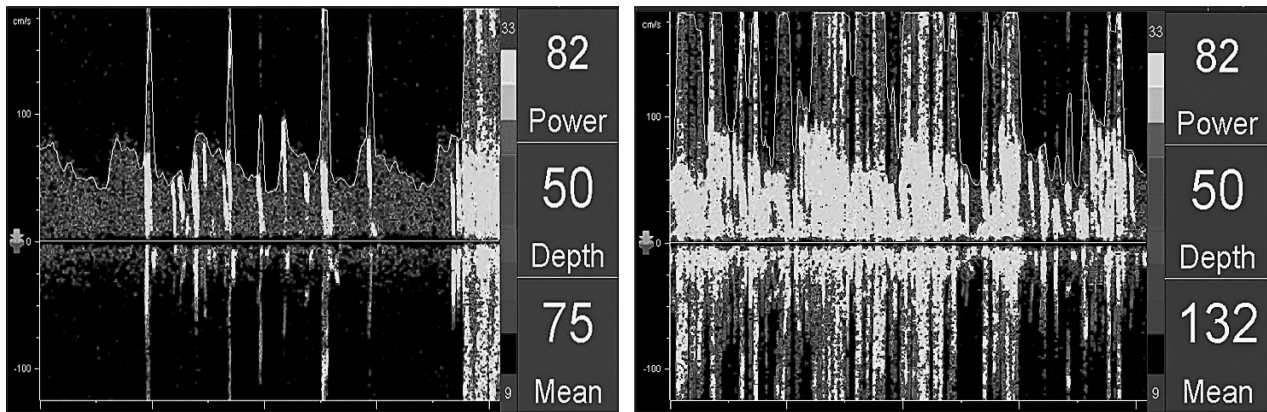


1 pav. Galvos MRT, T2 (A, B) ir DWI (C, D) režimai: išeminiai židiniai kairiosios pusės pamato branduoliuose. Rodyklėmis pažymėti *nucleus lentiforme* (B, D) ir *nucleus caudatus* (A, C) dorsalinėse dalyse stebimi išemijos židiniai su išreikšta DWI restrikcija.

iki tol buvęs visiškai sveikas. Neurologinės apžiūros metu židininės simptomatikos nenustatyta, dešiniųjų galūnių parėzė buvo regresavusi per penkias minutes. Belaukiant atliktų tyrimų atsakymų, pacientas pasiskundė, kad vėl ima silpti dešinioji ranka ir koja. Atliekant pakartotinį neurologinį ištyrimą, nustatyta dešinioji hemiparezė ir hemiataksija. Galvos smegenų kompiuterinės tomografijos (KT) natyviuose vaizduose pakitimų nedidino. Po kelių minučių neurologiniai simptomai dar kartą išnyko, tačiau greitai vėl atsinaujino. Apžiūrint ligonį, arterinis kraujo spaudimas buvo 140/70 mmHg, širdies susitraukimų dažnis – 67 kartai per min., širdies veikla – ritmiška. Vertinant neurologinę ligonio būklę, konstatuota seklesnė dešinioji

nazolabialinė raukšlė, hemihipestezija dešinėje, dešiniųjų galūnių hemiparezė (jėga – 4 balai) ir hemiataksija. Pacientas skubos tvarka hospitalizuotas į VUL SK Neurologijos skyrių. Diferencijuotas ūminis galvos smegenų kraujotakos sutrikimas, arterijų disekacija, demielinizuojantis CNS susirgimas ir neuroinfekcija.

Bendrajame ir biocheminiuose kraujo tyrimuose patologiškų pakitimų nenustatyta, D-dimerai ir lipidograma atitiko normą. Atlikus juosmeninę punkciją, smegenų skysčio tyrimai taip pat atitiko normą, IgG ir albumino santykis – normalus, oligokloninės juostos – neišsiskyrė. Ekstrakranijinės ir transkranijinės spalvinės duplexsonografijos metu arterijų stenozei ir disekacijai būdingų požymių



2 pav. Atviros ovaliosios angos diagnostika kontrastinės transkranijinės doplerografijos metodu

Kairėje – pradėjus švirkšti kontrastinį tirpalą, po 10 sek. vidurinėje smegenų arterijoje pasirodo pirmieji mikroemboliniai signalai; dešinėje – po 13 sek. registruojami į „užuolaidą“ susiliejęs daugybiniai mikroemboliniai signalai, didelis šuntas.

nenustatyta. Pakartojus galvos smegenų KT angiografiniu režimu, patologijos nediagnozuota. Atlikus magnetinio rezonanso tomografiją (MRT), nustatyti ūminės išemijos židiniai kairiosios pusės pamato branduoliuose (1 pav.). MR angiografiniu režimu slankstelinės arterijos disekacijos nediagnozuota. Smulkūs išeminiai židiniai MRT leido įtarti kardioembolinę jų kilmę.

Elektrokardiogramoje pakitimų nerasta. Transtorakalinės echokardioskopijos (TTE) metu buvo nustatyta gera širdies kairiojo skilvelio inotropija, išmetimo frakcija – 55 %. Širdies ertmės neišplėstos, mitralinio vožtuvo (MV) burė kiek sustorėjusi. Hemodinamiškai reikšmingų nesandarumų per vožtuvus nestebėta. Patikslinimui atlikus transezofaginę echokardioskopiją (TEE), šuntinių srovių ar kitokios patologijos diagnozuota nebuvo. Atlikus kojų venų dvigubą skenavimą, patologijos nenustatyta. Išliekant paradoksinės embolizacijos įtarimui, nuspręsta atlikti kontrastinę transkranijinę doplerografiją (k-TKD). Tyrimo metu kairiojoje vidurinėje smegenų arterijoje (VSA) registruoti mikroemboliniai signalai (MES), nustatytas šuntinis nuosrūvis iš dešinėsios širdies pusės į kairiąją (trumpiau vadinamas nuosrūviu iš dešinės į kairę), ypač išryškėjęs Valsavės mėginio metu, – registruoti gausūs, > 25 MES, tarpais susiliejęs į vadinamąjį „dušą“ (2 pav.). Taigi, k-TKD metodu diagnozuotas didelis šuntas.

Kadangi TEE metodu prieširdžių pertvaros nesandarumas buvo paneigtas, o k-TKD registruotas nuosrūvis iš dešinės į kairę, buvo įtarta, kad gali vykti ekstrakardinė paradoksinė embolizacija per arterioveninę malformaciją (AVM) plaučiuose. Atlikus krūtinės KT angiografiniu režimu, plaučių AVM ekskliuduota. Nuosrūvio lokalizacijai nustatyti atlikta pakartotinė TEE, jos metu nustatyta AOA. Nesant kitų insulto rizikos veiksnių ir siekiant išvengti pasikartojančių insultų, nuspręsta AOA užverti, atliekant perkaterinę angos korekciją Amplatzer kamštuku. Išmatuotas angos dydis buvo 9 mm. Komplikacijų procedūros metu ir po jos nestebėta. Gydymui skirta klopido gregolio 75 mg 1 kartą per dieną 3 mėn., aspirino 100 mg 1 kartą per dieną 6 mėn.

Kontrolinės k-TKD duomenimis, nuosrūvio iš dešinės į kairę neregistruota. TTE duomenimis, tarprieširdinė

pertvara – sandari, kamštuko padėtis – gera. Praėjus dar 1,5 metų, reikšmingų pokyčių nestebėta.

Dėl ankstyvame amžiuje patirto insulto, rekomenduota hematologo ir genetiko konsultacija, siekiant ligonį ištirti dėl trombofilijos ir paveldimų medžiagų apykaitos sutrikimų. Nustatyta lengvo laipsnio hiperhomocisteinemia, koreguota folinės rūgšties ir B grupės vitaminų preparatais. Ligonis stebėtas neurologų, kardiologų ir genetikų penkerius metus (2013–2018 m.). Kardiovaskuliniai įvykiai nesikartojo.

## DIAGNOSTIKA

Paradoksinės embolizacijos sukeltas insultas dėl prieširdžių pertvaros defektų turi būti įtariamas pacientams

60 metų, atmetus kitas galimas insulto priežastis ir išsiaiškinus, kad, prieš atsirandant židininei neurologinei simptomatikai, asmuo stanginosi: kėlė ar stūmė sunkius daiktus, smarkiai kosėjo [4, 8]. Kai įtariama paradoksinė embolizacija (trombų patekimas į smegenų kraujagysles iš kojų giliųjų venų arba dubens venų), šuntas iš dešinės į kairę gali būti diagnozuotas atliekant TTE, TEE ir k-TKD. TEE yra jautresnis tyrimo metodas nei TTE, siekiant aptikti embolų širdyje [4, 9, 10], ir jautresnis bei specifiskesnis tyrimas, siekiant geriau vizualizuoti širdies struktūras, ypač esančias dorsalinėje pusėje (pavyzdžiui, prieširdžių pertvarą) [11]. Nors šuntas iš dešinės į kairę gali būti aptiktas ir ramybės metu, tyrimo sėkmė padidėja 3–4 kartus [11], jei atliekamas Valsavės mėginys. K-TKD yra didelio jautrumo ir specifiskumo tyrimas (atitinkamai 92 ir 95 %) [12], kuris, kai kurių autorių duomenimis, esant pakankamam kauliniam pralaidumui, yra jautresnis nei TEE, siekiant aptikti AOA [11]. Antra vertus, TEE leidžia diferencijuoti nuosrūvio lokalizaciją [8]: patvirtinti intrakardinį šuntą dėl širdies pertvaros defektų, o jei nerandama patologinių pokyčių širdyje – įtarti ekstrakardinį nuosrūvį, pvz., dėl AVM plaučiuose. K-TKD yra neinvazyvus ir nebrangus ultragarsinis tyrimas, todėl rekomenduojamas kaip pirmo pasirinkimo tyrimas stebėti pacientus po AOA užvėrimo [8, 13].



Kadangi manoma, kad trečdaliu atvejų AOA yra atsitiktinis radinys kriptogeninį insultą patyrusių žmonių grupėje, siekiant atskirti nereikšmingą AOA ir reikšmingą AOA insulto patogenezės požiūriu, buvo sukurta RoPE (*Risk of Paradoxical Embolism*) vertinimo sistema. RoPE balas rodo tikimybę, kad jau įvykęs insultas arba PSIP buvo susijęs su AOA [4, 14, 15]. Kuo didesnis RoPE balas, tuo didesnė tikimybė, kad kriptogeninis insultas įvyko dėl AOA. Kuo mažesnis RoPE balas, tuo didesnė tikimybė, kad insultas įvyko dėl kardiovaskulinių ir kitų rizikos veiksnių.

Retrospektyviai įvertinę aprašyto ligonio būklę pagal RoPE skalę, gavome 8 balus (5 balus – už amžių, 1 balą – už hipertenzijos nebuvimą, 1 balą – už diabeto nebuvimą, 1 balą – už ankstesnių insultų ir PSIP nebuvimą). 8 balai atitinka 84 % tikimybę, kad insultas buvo susijęs su AOA, ir 6 % pakartotinio insulto tikimybę per ateinančius dvejus metus [14].

## PROFILAKTIKA

Mohan ir kt. sisteminės apžvalgos ir metaanalizės duomenys parodė, kad pasikartojančio bet kokios kilmės insulto rizika po 1 metų nuo pirmo insulto yra 11,1 % (95 % pasikartojantieji intervalai (PI), 9,0–13,3), o suminė rizika po 5 metų – 26,4 % (95 % PI, 20,1–32,8), po 10 metų – 39,2 % (95 % PI, 27,2–51,2) [16]. Nors kriptogeninių insultų su AOA metinė pasikartojimo rizika yra apie 2 %, reikia atsižvelgti į tai, kad kriptogeninį insultą su AOA dažniau patiria jauni žmonės, todėl svarbu įvertinti suminę riziką per visus paciento gyvenimo metus [17]. Kriptogeninių insultų su AOA antrinei profilaktikai šiuo metu taikoma medikamentinė terapija (antiagregantai ar antikoaguliantai) arba AOA užvėrimas [18].

Iki šiol yra atlikti 5 randomizuoti kontroliuojami tyrimai (CLOSURE-1 2012, PC *trial* 2013, RESPECT 2013/2017, CLOSE 2017, REDUCE 2017)\*, kuriais siekiama išaiškinti efektyviausią pakartotinio insulto prevencijos priemonę kriptogeninį insultą su AOA patyrusiems pacientams. Šių tyrimų rezultatai yra prieštaringi ir turi būti vertinami atsižvelgiant į tam tikrus veiksnius, galinčius iškreipti rezultatus. CLOSURE I, PC *trial* ir RESPECT (2013) paneigė AOA užvėrimo pranašumą prieš medikamentinę terapiją, bet RESPECT (2017), CLOSE, REDUCE tyrimų duomenys verčia suabejoti anksčiau atliktų tyrimų rezultatais.

Kadangi insulto su AOA metinė pasikartojimo rizika yra maža, siekiant reikšmingų rezultatų, reikia didelės ti-

riamųjų grupės ir ilgesnio nei 5 metai stebėjimo po gydymo laiko [11]. Stebėjimo po gydymo trukmės svarba atskleidė atliekant RESPECT tyrimą. Nors 2013 m. (stebėjimo laikas – 2,1 metų) paskelbti RESPECT rezultatai neparodė AOA užvėrimo pranašumo prieš medikamentinę terapiją, 2017 m. RESPECT (stebėjimo laikas – 5,9 metų) tyrimo rezultatai parodė, kad AOA užvėrimas reikšmingai sumažina pasikartojančių insultų dažnį, lyginant su medikamentinę terapiją gaunančiais pacientais. Ne mažiau svarbu atsižvelgti ir į tyrimo naudotą AOA užvėrimo prietaisą. Įrodyta, kad CLOSURE I tyrimo naudotas *CardioSEAL-STARFlex* kamštukas yra trombogeniškesnis, nei kiti rinkoje esantys AOA užvėrimo prietaisai (pvz., *Amplatzer*). Po šio prietaiso implantavimo dažniau aptinkama liekamųjų šuntų, padidėja prieširdžių virpėjimo rizika [11, 19]. Visi išvardinti veiksniai didina insulto pasikartojimo riziką intervencijos grupėje ir iškreipia tyrimo rezultatus. PC *trial* ir RESPECT tyrimuose naudotas *Amplatzer* prietaisas neturi anksčiau išvardintų neigiamų *CardioSEAL-STARFlex* savybių. Šiuo metu pacientams, patyrusiems kriptogeninį insultą su AOA, pakartotinio insulto prevencijai JAV FDA (*Food and Drug Administration*) yra patvirtinusi tik *Amplatzer* prietaisą [20]. Mūsų aprašytu atveju ligoniui AOA uždarymas buvo atliktas būtent *Amplatzer* kamštuku, ir komplikacijų intervencinės procedūros metu bei po jos neregistruota. Ligonis yra stebimas kardiologų, neurologų ir genetikų, iki šiol kardiovaskulinių įvykių neregistruota.

Didelės reikšmės minėtų penkių randomizuotų tyrimų rezultatams turėjo pacientų atrankos kriterijai. Nevienodi atrankos kriterijai ir nevienodas tiriamųjų ištyrimas prieš įtraukimą į tyrimą galėjo iškreipti rezultatus. Pavyzdžiui, CLOSE tyrimo buvo atrankami tik tie pacientai, kurie turėjo didelį nuosrūvį per AOA ir (arba) prieširdžių pertvaros aneurizmą – abu veiksniai didina tikimybę, kad insultas buvo susijęs su AOA, todėl tokiems pacientams AOA užvėrimas bus akivaizdžiai naudingesnis, nei pacientams, neturintiems minėtų pertvaros defektų. Nepakankamas pacientų ištyrimas prieš įtraukimą į tyrimą lemia pacientų su žinomos, bet nediagnozuotos kilmės insultais įtraukimą. Pavyzdžiui, CLOSURE I tyrimo net 80 % pasikartojusių insultų galėjo būti paaiškinami prieširdžių virpėjimu, aortos ateromomis ir kitomis priežastimis, kurios dažniausiai buvo neaptiktos pradinio ištyrimo metu (palyginimui RESPECT tyrimo tik 28 % pasikartojusių insultų turėjo alternatyvią priežastį) [20]. Svarbu atsižvelgti ir į tai, kad AOA galėjo būti užveriamas įvairiais FDA patvirtintais prietaisais, skirtais užverti kitus prieširdžių pertvaros defektus, todėl atsirado savęs pasirinkimo šališkumas (*self-selection bias*). Tai reiškia, kad pacientai, patyrę kriptoge-

\***CLOSURE-1** – Evaluation of the STARFlex Septal Closure System in Patients With a Stroke and/or Transient Ischemic Attack due to Presumed Paradoxical Embolism Through a Patent Foramen Ovale; **PC trial** – Clinical Trial Comparing Percutaneous Closure of Patent Foramen Ovale Using the Amplatzer PFO Occluder with Medical Treatment in Patients With Cryptogenic Embolism; **RESPECT** – Randomized Evaluation of Recurrent Stroke Comparing PFO Closure to Established Current Standard of Care Treatment; **CLOSE** – Patent Foramen Ovale Closure or Anticoagulants Versus Antiplatelet Therapy to Prevent Stroke Recurrence; **Gore-REDUCE** – GORE® HELEX® Septal Occluder/GORE® CARDIOFORM Septal Occluder and Antiplatelet Medical Management for Reduction of Recurrent Stroke or Imaging-Confirmed TIA in Patients With Patent Foramen Ovale.

nių insultą su AOA ir turintys didesnę insulto pasikartojimo riziką, galėjo rinktis iškart užverti AOA ir nedalyvauti randomizuotame tyrime, todėl tyrimuose galimai dalyvavo pacientai su mažesne pakartotinio insulto tikimybe [11].

Rezultatams įtakos galėjo turėti ir skirtingas medikamentinės terapijos standartizavimas tarp tyrimų. CLOSURE I, PC *trial* ir RESPECT tyrimų metu kontrolinei grupei buvo skiriama antiagregacinė arba antikoaguliacinė terapija, priklausomai nuo tyrėjo pasirinkimo. REDUCE tyrime kontrolinei grupei buvo skiriama tik antiagregacinė terapija, o CLOSE tyrime buvo išskirtos dvi medikamentinės terapijos grupės: antiagregacinė ir antikoaguliacinė.

Profilaktinė medikamentinė terapija po kriptogeninio insulto su AOA vis dar nėra standartizuota. Antikoaguliacinė terapija turi pranašumą prieš kitas prevencijos priemones tais atvejais, kai numanoma kriptogeninio insulto su AOA priežastis yra trombozės formavimasis širdyje arba giliausiose kojų venose. 2014 m. AHA/ASA\* insulto prevencijos rekomendacijose teigiama, kad antikoaguliacinė terapija turi būti skiriama pacientams, patyrusiems išeminių insultų ir turintiems AOA bei embolų šaltinį veninėje kraujotakoje (I klasės, A įrodymų lygmuo). Tose pačiose rekomendacijose tvirtinama, kad antiagregacinė terapija yra efektyvi antrinės kriptogeninio insulto su AOA profilaktikos priemonė (I klasė, B įrodymų lygmuo), bet vis dar trūksta duomenų, ar antiagregacinė ir antikoaguliacinė terapijos yra vienodai efektyvios (IIIb klasė, B įrodymų lygmuo). AOA užvėrimas yra reikšmingas pakartotinių insultų profilaktikai tik tiems pacientams, kuriems AOA yra tikrai asocijuota su išemija smegenyse. Ši ryšį klinikinėje praktikoje įrodyti sunku. 2014 m. rekomendacijose AOA užvėrimas rekomenduojamas tik pacientams, patyrusiems kriptogeninį insultą su AOA, kartu nustatčius giliųjų venų trombozę ir atsižvelgiant į pakartotinės giliųjų venų trombozės riziką (IIIb klasė, C įrodymų lygmuo) [21]. Vis dėlto pasirodžius naujiems randomizuotų tyrimų rezultatams 2017 m. (RESPECT, REDUCE, CLOSE) ir šių tyrimų metaanalizėms, AHA/ASA rekomendacijos turėtų būti peržiūrėtos ir atnaujintos.

2018 m. sausio mėnesį pasirodžiusios metaanalizės parodė, kad AOA užvėrimas reikšmingai sumažina insulto pasikartojimo dažnį, lyginant su medikamentine terapija (dažniausiai turint omenyje antiagregacinę terapiją) [20, 22]. Taip pat nustatyta, kad intervencijos grupėje dažniau pasitaiko prieširdžių virpėjimas, kuris gali būti pasikartojančio insulto priežastimi. 56,6 % pacientų, kuriems buvo užverta AOA ir po procedūros atsirado prieširdžių virpėjimas, širdies ritmo sutrikimas buvo laikinas ir 72 % praėjo per 30–45 dienas po intervencijos [22]. Naudojant PC *trial*, RESPECT, REDUCE ir CLOSE tyrimų duomenis, buvo išvesta Kaplan-Meier kreivė ir nustatyta, kad AOA užvėrimas sumažina išeminio insulto pasikartojimo riziką daugiau nei 80 %, lyginant su medikamentine terapija gaunančių pacientų grupe [23].

## IŠVADOS

1. Nors transezofaginė echokardioskopija yra specifiskiausias tyrimas atvirai ovaliajai angai diagnozuoti ir laikoma „auksiniu standartu“, pasitaiko ir klaidingai neigiamų diagnostinių atvejų.
2. Įtariant paradoksinę embolizaciją insulto atveju, rekomenduojama atlikti kontrastinę transkranijinę doplerografiją šuntui iš dešinėsios širdies į kairiąją nustatyti.
3. Diagnozavus paradoksinę embolizaciją, reikia nustatyti šuntinio nuosrūvio lokalizaciją (intrakardinė ar ekstrakardinė).
4. Naujausių randomizuotų tyrimų, sisteminių apžvalgų ir metaanalizių duomenimis, jauno amžiaus ligoniams, patyrusiems kriptogeninį insultą, atviros ovaliosios angos užvėrimas yra tinkamesnė antrinės insulto profilaktikos priemonė negu medikamentinės terapijos taikymas.

## Literatūra

1. Webster MW, Smith HJ, Sharpe DN, et al. Patent foramen ovale in young stroke patients. *The Lancet* 1988; 332: 11–2. [https://doi.org/10.1016/S0140-6736\(88\)92944-3](https://doi.org/10.1016/S0140-6736(88)92944-3)
2. Lechat PH, Mas JL, Lascault G, et al. Prevalence of patent foramen ovale in patients with stroke. *New England Journal of Medicine* 1988; 318: 1148–52. <https://doi.org/10.1056/NEJM198805053181802>
3. Alsheikh-Ali AA, Thaler DE, Kent DM. Patent foramen ovale in cryptogenic stroke: incidental or pathogenic. *Stroke* 2009; 40: 2349–55. <https://doi.org/10.1161/STROKEAHA.109.547828>
4. Melkumova E, Thaler DE. Cryptogenic stroke and patent foramen ovale risk assessment. *Interventional Cardiology Clinics* 2017; 6: 487–93. <https://doi.org/10.1016/j.iccl.2017.05.005>
5. Von Klemperer K, Kmpny A, Pavitt WC, et al. Device closure for patent foramen ovale following cryptogenic stroke: a survey of current practice in the UK. *Open Heart* 2017; 4: e000636. <https://doi.org/10.1136/openhrt-2017-000636>
6. Saver JL, Carroll JD, Thaler DE, et al. Long-term outcomes of patent foramen ovale closure or medical therapy after stroke. *New England Journal of Medicine* 2017; 377: 1022–32. <https://doi.org/10.1056/NEJMoa1610057>
7. Kitsios GD, Dahabreh IJ, Abu Dabrh AM, et al. Patent foramen ovale closure and medical treatments for secondary stroke prevention: a systematic review of observational and randomized evidence. *Stroke* 2011; 43: 422–31. <https://doi.org/10.1161/STROKEAHA.111.631648>
8. Messé SR, Ammash NM. Atrial septal abnormalities (PFO, ASD, and ASA) and risk of cerebral emboli in adults. *UpToDate* 2017. <https://www.uptodate.com/contents/atrial-septal-abnormalities-pfo-asd-and-asa-and-risk-of-cerebral-emboli-in-adults>
9. De Bruijn SF, Agema WR, Lammers GJ. Transesophageal echocardiography is superior to transthoracic echocardiography in management of patients of any age with transient

\*AHA – American Heart Association; ASA – American Stroke Association

- ischemic attack or stroke. *Stroke* 2006; 37: 2531–4. <https://doi.org/10.1161/01.STR.0000241064.46659.69>
10. Blum A, Reisner S, Farbstein Y. Transesophageal echocardiography (TEE) vs. transthoracic echocardiography (TTE) in assessing cardio-vascular sources of emboli in patients with acute ischemic stroke. *Medical Science Monitor* 2004; 10: CR521–3.
  11. Tobis J, Sphenoda M. Percutaneous treatment of patent foramen ovale and atrial septal defects. *Journal of the American College of Cardiology* 2012; 60: 1722–32. <https://doi.org/10.1016/j.jacc.2012.01.086>
  12. Homma S, Sacco RL. Patent foramen ovale and stroke. *Circulation* 2005; 112: 1063–72. <https://doi.org/10.1161/CIRCULATIONAHA.104.524371>
  13. Komar M, Olszowska M, Przewłocki T, et al. Transcranial doppler ultrasonography should it be the first choice for persistent foramen ovale screening. *Cardiovascular Ultrasound* 2014; 12: 16. <https://doi.org/10.1186/1476-7120-12-16>
  14. Kent MD, Ruthazer R, Weimar C, et al. An index to identify stroke-related vs incidental patent foramen ovale in cryptogenic stroke. *Neurology* 2013; 81: 619–25. <https://doi.org/10.1212/WNL.0b013e3182a08d59>
  15. Mončytė M, Ulytė A, Ryliskienė K. Kriptogeninis insultas ir paradoksinės embolijos rizika: RoPE skalė. *Neurologijos seminarai* 2017; 21: 131–5.
  16. Mohan KM, Wolfe CDA, Rudd AG, et al. Risk and cumulative risk of stroke recurrence: a systematic review and meta-analysis. *Stroke* 2011; 42(5): 1489–94. <https://doi.org/10.1161/STROKEAHA.110.602615>
  17. Mas JL, Arquizan C, Lamy C, et al. Recurrent cerebrovascular events associated with patent foramen ovale, atrial septal aneurysm, or both. *New England Journal of Medicine* 2001; 345: 1740–6. <https://doi.org/10.1056/NEJMoa011503>
  18. Mas JL, Derumeaux G, Amarenco P, et al. CLOSE: Closure of patent foramen ovale, oral anticoagulants or antiplatelet therapy to prevent stroke recurrence: study design. *International Journal of Stroke* 2016; 11: 724–32. <https://doi.org/10.1177/1747493016643551>
  19. Tobis J. Patent foramen ovale and the risk of cryptogenic stroke. *Cleveland Clinic Journal of Medicine* 2014; 81: 425–6. <https://doi.org/10.3949/ccjm.81a.14066>
  20. Abo-Salem E, Chaitman B, Helmy T, et al. Patent foramen ovale closure versus medical therapy in cases with cryptogenic stroke, meta-analysis of randomized controlled trials. *Journal of Neurology* 2018; 265(3): 578–85. <https://doi.org/10.1007/s00415-018-8750-x>
  21. Kernan WN, Ovbiagele B, Black HR, et al. Guidelines for the prevention of stroke in patients with stroke and transient ischemic attack: a guideline for healthcare professionals from the American Heart Association/American Stroke Association. *Stroke* 2014; 45: 2160–236. <https://doi.org/10.1161/STR.0000000000000024>
  22. Ntaios G, Papavasileiou V, Sagris D, et al. Closure of patent foramen ovale versus medical therapy in patients with cryptogenic stroke or transient ischemic attack: updated systematic review and meta-analysis. *Stroke* 2018; 49: 412–8. <https://doi.org/10.1161/STROKEAHA.117.020030>
  23. Piccolo R, Franzone A, Siontis GC, et al. Patent foramen ovale closure vs. medical therapy for recurrent stroke prevention: evolution of treatment effect during follow-up. *International Journal of Cardiology* 2018; 255: 29–31. <https://doi.org/10.1016/j.ijcard.2018.01.001>
  24. Venturini JM, Retzer EM, Estrada JR, et al. Practical scoring system to select optimally sized devices for percutaneous patent foramen ovale closure. *Journal of Structural Heart Disease* 2016; 2(5): 217–23. <https://doi.org/10.12945/j.jshd.2016.009.15>
- I. Beržanskytė, J. Valaikienė, D. Jatužis**
- PATENT FORAMEN OVALE IN YOUNG STROKE PATIENTS: DIAGNOSTIC CHALLENGE AND A NEW APPROACH TO THE SECONDARY PREVENTION (A CASE REPORT AND REVIEW OF LITERATURE)**
- Summary**
- Patent foramen ovale (PFO) occurs in about 25% of healthy adults, however, it is significantly more common among patients with cryptogenic stroke. Although PFO might be a direct cause of ischemia, it is often an accidental finding in stroke patients. In most cases, cryptogenic stroke with PFO is just a presumed diagnosis as it is difficult to prove PFO as etiological factor. Randomized trials and meta-analysis have showed controversial results in searching for the most effective prevention of cryptogenic stroke with PFO recurrence in the last six years. Nevertheless, currently available data suggests that PFO closure is superior to medical therapy. Two problems remain in clinical settings: identification of patients who would benefit from PFO closure most and the exact indications for intervention. In this article we present a clinical case and review literature examining diagnostic and secondary prevention of cryptogenic stroke with PFO.
- Keywords:** patent foramen ovale, cryptogenic stroke, embolic stroke of undetermined source, paradoxical embolization.
- Gauta: 2018 05 01  
Primta spaudai: 2018 06 14