

Miastenija kaip vienas iš paraneoplazinių neurologinių sindromų, susijusių su smulkialąstelinio plaučių vėžiu.

Klinikinis atvejis

R. Bunevičiūtė*

R. Masaitienė*

A. Klimašauskienė**

**Vilniaus universiteto ligoninės
Santaros klinikų
Neurologijos centras*

***Vilniaus universitetas,
Medicinos fakultetas,
Vilniaus universiteto ligoninės
Santaros klinikų
Neurologijos centras*

Santrauka. Miastenija, asocijuota su ne užkrūčio liaukos onkologiniais susirgimais, yra retai nustatoma patologija. Šiame straipsnyje pristatysime klinikinį atvejį, kai buvo histologiškai nustatyta smulkių ląstelių plaučių karcinoma, susijusi su 3 skirtingais paraneoplaziniais neurologiniais sindromais: sensomotorine polineuropatija, limbinio encefalitu ir seronegatyvia miastenija, patvirtinta ritminės nervo stimuliacijos tyrimo metu.

Priežastinis ryšys tarp miastenijos, kaip paraneoplazinio sindromo, sukkelto smulkių ląstelių plaučių karcinomos, iki šiol nėra oficialiai patvirtintas. Tačiau literatūroje vis daugėja įrodymų, kad miastenija galėtų būti susijusi ne tik su užkrūčio liaukos, bet ir su kitų lokalizacijų onkologiniais procesais.

Raktažodžiai: paraneoplazinis sindromas, miasteninis sindromas, plaučių karcinoma.

ĮVADAS

Paraneoplaziniai neurologiniai sindromai (PNS) – su onkologinėmis ligomis susijusi heterogeninė neurologinių susirgimų grupė, kuri nėra sukelta tiesioginės vėžio invazijos, metastazių ar susijusi su gydymo priešvėžiniais preparatais pasekmėmis [1].

Ši patologija gali paliesti bet kurią nervų sistemos sritį: nuo smegenų žievės iki neuroraumeninės jungties. Įvairių paraneoplazinių neurologinių susirgimų dažnis ir pasireiškimas varijuoja ir priklauso nuo onkologinės ligos tipo. Vienas ar daugiau PNS pasireiškia 3–9 % pacientų, sergančių smulkių ląstelių plaučių karcinoma (SLPK), 15–20 % sergančių timoma ir 3–10 % pacientų, kuriems nustatyti B limfocitų piktybiniai susirgimai [1, 2]. Visų kitų onkologinių susirgimų atvejais PNS nustatomas vos 1 % pacientų [2].

Nors ir etiopatogenetiniai PNS veiksniai nėra iki galo išaiškinti, manoma, kad imunologiniai mechanizmai yra

viena iš pagrindinių šių susirgimų atsiradimo priežasčių. Antikūnų, nukreiptų prieš nervų sistemos antigenus, įtaka yra pastebėta etiopatogenetinių PNS tyrimų metu [3–5]. Antineuroniniai antikūnai, susiję su PNS, skirstomi į dvi grupes. Vienai grupei priklauso antikūnai, nukreipti prieš intraląstelinis neuronų baltymus (dar vadinami paraneoplaziniais ar onkoneuroniniais, pvz., anti-Hu, anti-Ri). Jų nustatymas beveik visada rodo onkologinį procesą organizme. Antrajai grupei priklauso antikūnai, nukreipti prieš neuronų paviršiaus ir sinapsės baltymus, pvz., N-metil-D-aspartato (NMDA) receptorius. Šie antikūnai aptinkami tiek onkologinių ligų metu, tiek idiopatinė, autoimuninių susirgimų atvejais [6]. Tačiau antineuroninių antikūnų nustatymas nebūtinai patvirtina PNS diagnozę, kaip ir jų nebuvimas neatmeta šios ligos galimybės [7].

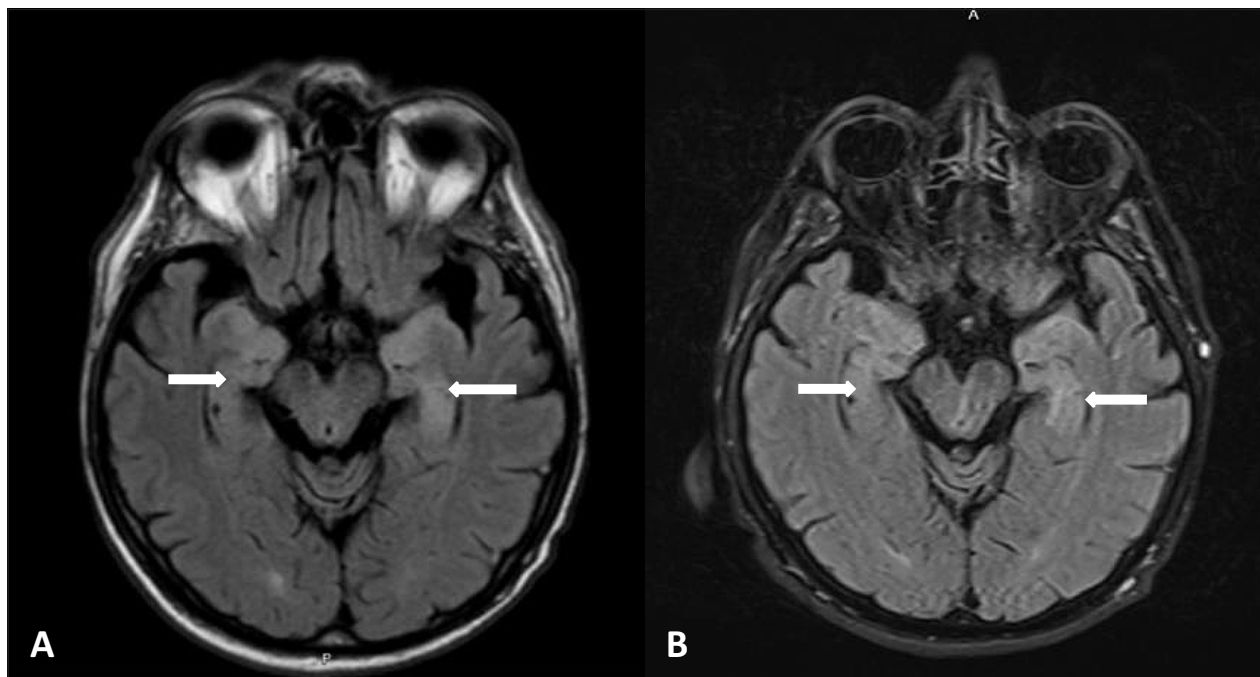
Gerėjant paraneoplazinių sindromų diagnostikai ir plečiantis gydymo galimybėms, ši patologija tampa vis aktualesnė šiandienėje medicinos praktikoje.

Toliau straipsnyje pristatysime klinikinį atvejį, kai smulkių ląstelių plaučių karcinoma buvo asocijuota su išplitusiu paraneoplaziniu nervų sistemos pažeidimu, kuris manifestavo miastenijai būdingais simptomais.

Adresas:

Ramunė Bunevičiūtė

El. paštas ramune.buneviciute@gmail.com



1 pav. Galvos smegenų magnetinio rezonanso tomografija.

A – T2 tamsaus skysčio seka, hiperintensinis signalas medialinėse smilkininių skilčių dalyse ir hipokampuose.

B – T2 tamsaus skysčio seka. Kontrolinis tyrimas po 6 mėnesių – išlieka signalo hiperintensyvumas.

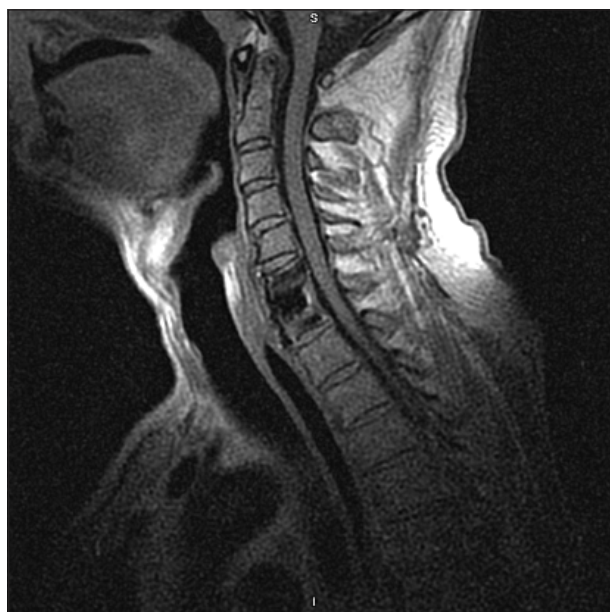KLINIKINIS ATVEJIS

Pacientas, 62 metų vyras, hospitalizuotas į Nervų ligų skyrių dėl progresuojančio rankų ir kojų silpnumo, pamažu blogėjančios atminties, skonio ir kvapo jutimų sutrikimo, epilepsijos priepuolių ir krentančio svorio. Pacientas apie 40 metų rūkė cigaretes ir kelerius metus dirbo asfaltinių kelių tiesimo darbus. Lėtinių ligų anksčiau nediagnozuota.

Pirmieji simptomai pasireiškė prieš metus: atsirado kojų silpnumas po sunkesnio fizinio krūvio, galvos svaigimas, sutriko skonio ir kvapo jutimai. Atliktas galvos magnetinio rezonanso tomografijos (MRT) tyrimas, kurio vaizduose T2 ir tamsaus skysčio sekose buvo matomos hiperintensinės zonos abipus hipokampuose ir vidinėse smilkininių skilčių dalyse, be difuzijos restrikcijos (1A pav.). Kojų silpnumas toliau progresavo, atsirado rankų proksimalinių dalių silpnumas, todėl, praėjus 2 mėnesiams nuo ligos simptomų pradžios, pacientas hospitalizuotas į Nervų ligų skyrių. Stuburo kaklinės dalies MRT tyrimo metu C6/7 lygyje nustatyta 6 mm disko išvarža, kuri siaurino stuburo kanalą. Hospitalizavus taip pat stebėti priepuoliai, kurių metu įsitempdavo paciento rankos, jis skleisdavo neaiškius, gerklinius garsus, sutrikdavo sąmonė. Priepuolis tęsdavosi iki poros minučių. Elektroencefalografinio tyrimo metu kairėje frontalinėje skiltyje fiksuotos lėtos 1 Hz dažnio bifazinės-polifazinės bangos ir keli panašaus pobūdžio bangų paroksizmai abipus smilkininėse ir kaktinėse derivacijose. Nustatyta kaklinės mielopatijos ir struktūrinės epilepsijos diagnozė ir pradėtas gydymas karbamazepino tabletėmis 200 mg 3 kartus per dieną. Priepuoliai liovėsi, tačiau, nutraukus vaisto vartojimą, vėl atsinaujino. Po mėnesio atlikta stuburo kaklinės dalies dis-

ko išvaržos pašalinimo operacija (2 pav.). Tačiau būklė vis blogėjo, galūnių silpnumas toliau progresavo, atsirado atminties, nuotaikos sutrikimų. Nustačius depresiją, pradėtas gydymas escitalopramu 20 mg 1 kartą per dieną. Pacientas hospitalizuotas į Vilniaus universiteto Santaros klinikų Nervų ligų skyrių.

Neurologinės apžiūros metu pacientas galėjo pats atsistoti lovoje, tačiau be pagalbos nepaeidavo dėl proksimali-



2 pav. Kaklo magnetinio rezonanso tomografija po išvaržos pašalinimo operacijos.

Stuburo kaklinės dalies MRT po išvaržos pašalinimo operacijos. Mielopatijos požymių nematyti.

1 lentelė. Ritminė nervo stimuliacija su tetanizacija

Nervas / raumuo	Pusė D/K	M atsako amplitudė mV	Dekrementas I serija %	Dekrementas IV serija %	Dekrementas po tetanizacijos %	Dekrementas 2 min. po tetanizacijos %
<i>N. accessorius / m. trapezius</i>	D	7,5	9,9	10,7	11,8	10,4
<i>N. medianus / m. abductor pollicis brevis</i>	D	3,7	23,9	25,8	-27,1	21,4
<i>N. peroneus / m. tibialis anterior</i>	D	2,0	20,0		-46,9	

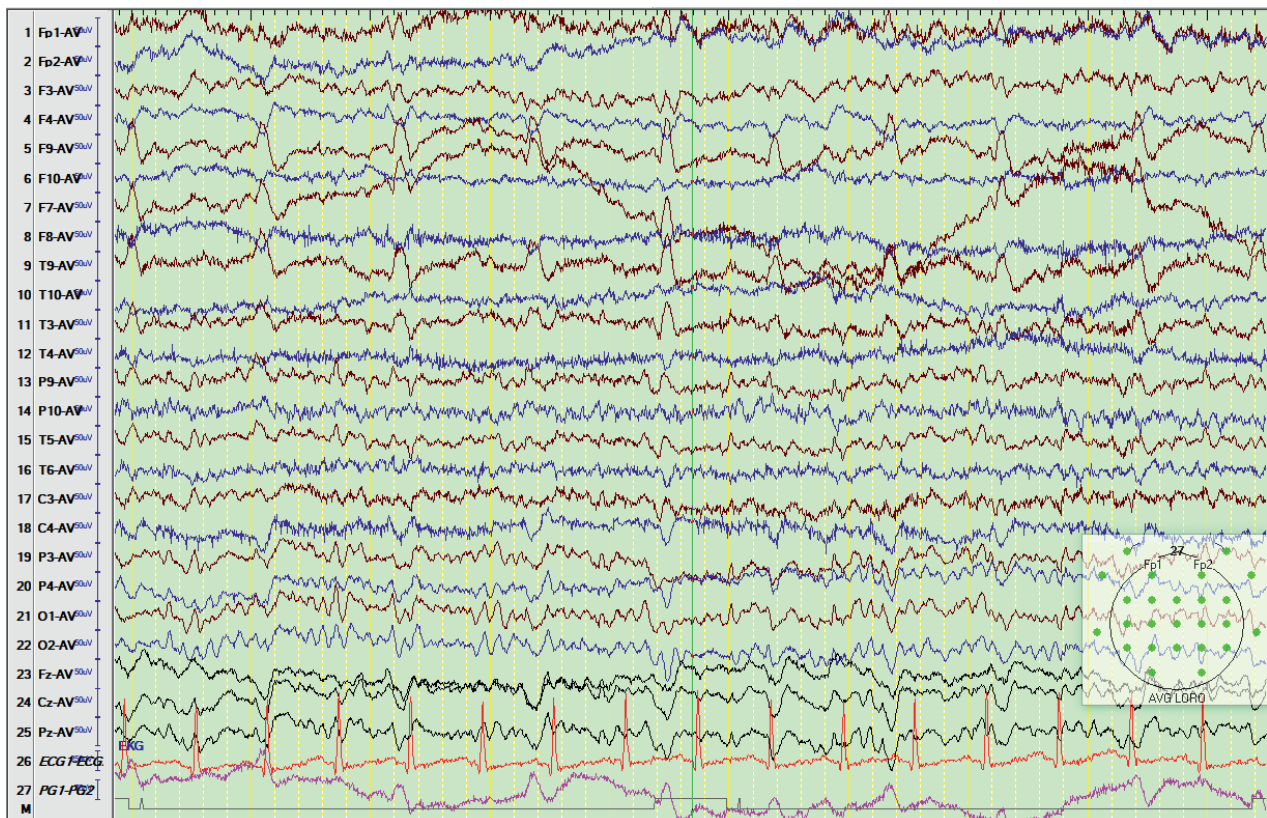
Paaškinimas. Ženklas „-“ reiškia atsako padidėjimą.

nių kojų raumenų silpnumo. Pacientas buvo orientuotas laike ir vietoje. Kalba ir psichomotorinė veikla – sulėtinta, veidas – hipomimiškas. Raumenų jėga rankose, pagal Medicininį tyrimų tarnybos skalę (angl. *Medical Research Council*, MRC.): proksimaliai – 4 balai, distaliai – 4+ balai. Kairės kojos jėga – 3 balai, dešinės – 4 balai. Raumenys – hipotoniški. Sausgyslių refleksai rankose – simetriški, distaliai žemesni. Kojose neišgautas Achilo refleksas abipus. Patologinių refleksų negauta. Pacientas nurodė dizesteziją abiejose kojose žemiau čiurnų. Krūvio mėginiai buvo neigiami. Ataksijos požymių ir meningito simptomų nebuvo nustatyta. Trumpasis protinės būklės klausimyno (angl. *Mini-Mental State Examination*, MMSE) įvertis siekė 21 balą. Vyravo trumpalaikės atminties ir dėmesio sutrikimai.

Atlikti bendrieji klinikiniai kraujo tyrimai, eritrocitų nusėdimo greitis, gliukozės, kalio, natrio ir chloro koncentracija kraujo serume, ištirti kepenų ir inkstų funkcijos rodikliai, tirotrolino koncentracija kliniškai reikšmingų patologinių pakitimų neparodė. Antikūnų prieš ŽIV (žmo-

gaus imunodeficitu virusas) ir Laimo ligos sukėlėjų neaptikta. Rasta nedaug padidinta kreatinkinazės koncentracija – 199 veikimo vienetai/l (norma – 25–195) ir sumažėjusi bendro baltymo koncentracija kraujyje – 62,6 g/l (norma – 66–68). Atlikta juosmeninė punkcija. Bendras leukocitų skaičius smegenų skystyje buvo 8 l, iš kurių 100 % sudarė monomorfonuklearai. Nustatyta nedaug padidinta baltymo koncentracija smegenų skystyje – 0,535 g/l (norma – 0,15–0,45).

Įtariant polineuropatiją, atliktas elektroneurografijos tyrimas, kurio metu rasta dešinės rankos motorinių ir sensorinių nervų aksonopatija ir mišraus tipo kojų nervų pažeidimas, vyraujant aksonopatijai. Ritminės nervo stimuliacijos metu stebėtas miastenijai būdingas M (suminis raumens veikimo potencialas) atsako amplitudės ir ploto dekrementas. Stimuliuojant 3 Hz dažniu, M atsako dekrementas siekė 23,9 % ir laipsniškai didėjo, kartojant stimuliacijų serijas. Po tetanizacijos gautas didžiausias M atsako inkrementas – 46,9 % (1 lentelė). Elektroencefalografi-



3 pav. Elektroencefalografijos tyrimas.

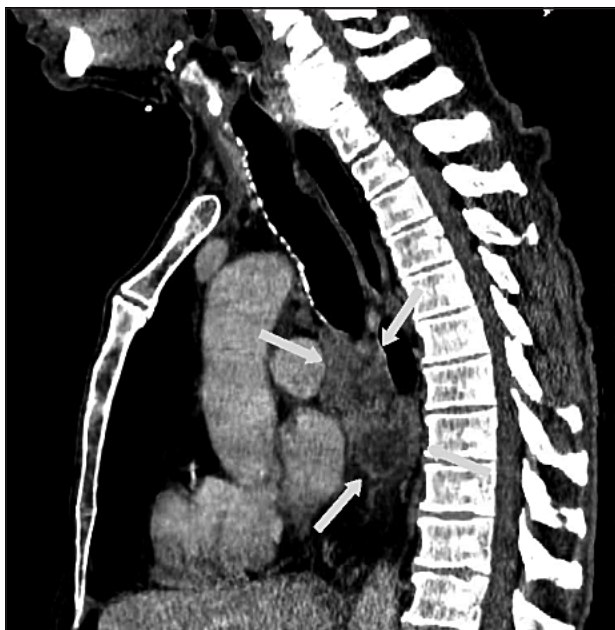
Patologinės polifazinės smailios bangos kairėje kaktinėje ir smilkininėje skiltyse, plintančios į kairį pusrutulį

jos tyrimo metu nustatytos patologinės polifazinės smailios bangos kairėje kaktinėje ir smilkininėje skiltyse, kurios plito į visą kairį pusrutulį (3 pav.). Pakartotas galvos MRT tyrimas. Rasti patologiniai pakitimai temporalinėse skiltyse nesiskyrė lyginant su anksčiau atliktu tyrimu (1B pav.).

Taigi, įvertinus klinikinio neurologinio ištyrimo ir paraklinikinių tyrimų rezultatus, nustatyti 3 skirtingi neurologiniai sindromai: limbino encefalito (depresija, kognityvinis sutrikimas, epilepsija, patvirtinta pakitimais MRT tyrime ir EEG), sensomotorinės aksoninio tipo polineuropatijos (jutimų sutrikimai kojose distaliai, žemesni sausgyslių refleksai rankose ir išnykę Achilo sausgyslės refleksai, patvirtinta elektroneurografijos tyrimu) ir miasteninis sindromas (vyraujantis proksimalinis raumenų silpnumas, kurio nebuvo galima paaiškinti polineuropatija dėl jos santykinai nedidelio išreikštumo. Tačiau ritminės stimuliacijos metu nustatyti laidumo sutrikimai neuroraumeninėje jungtyje buvo pakankami, siekiant patvirtinti miasteninį sindromą kaip šio silpnumo priežastį).

Tokių poūmiai išsivysčiusių, progresuojančių neurologinių sindromų derinys leido įtarti paraneoplazinį sindromą. Tirti onkoneuroninių antikūnų, taip pat antikūnų prieš neuronų paviršiaus antigenus ir acetilcholino receptorių titrai buvo neigiami (2 lentelė).

Nepaisant neigiamo imunologinio tyrimo rezultato, pradėta onkologinės ligos paieška. Atlikus pilvo organų echoskopiją, onkologinių pakitimų vidaus organuose ir pilvaplėvės ertmėje nebuvo nustatyta, rasti pilvo aortos ateroskleroziniai pakitimai su priesieniniais trompais. Plaučių rentgenograma taip pat buvo normali, tačiau, atlikus krūtinės ląstos kompiuterinę tomografiją su intraveniniu kontrastavimu, rastas 36×38 mm dydžio, netolygiai kaupiantis kontrastą darinys užpakaliniame tarpuplaučyje ir padidinti dešinės plaučių šaknies bei bifurkaciniai limf-



4 pav. Krūtinės ląstos KT rekonstrukcija. Darinys užpakaliniame tarpuplaučyje

2 lentelė. Pacientui ištirti antineuroniniai antikūnai

Antikūnai	Rezultatas
Anti-amfifizinas	Neigiamas
Anti-CV2 (CRMP-5)	Neigiamas
Anti-PNMA (Ma2/Ta)	Neigiamas
Anti-Ri (ANNA-2)	Neigiamas
Anti-Yo (PCA-1)	Neigiamas
Anti-Hu (ANNA-1)	Neigiamas
Anti-NMDR	Neigiamas
Anti-AMPA1	Neigiamas
Anti-AMPA2	Neigiamas
Anti-CASPR2	Neigiamas
Anti-LGI1	Neigiamas
Anti-GABAR (B1/B2)	Neigiamas
Anti-AchR	Neigiamas

Anti-Hu (ANNA-1) – I tipo antikūnai prieš neuronų branduolius, Anti-Ri (ANNA-2) – II tipo antikūnai prieš neuronų branduolius, Anti-Yo (PCA-1) – Purkinjė ląstelių antikūnai 1, Anti-PNMA (Ma2/Ta) – paraneoplazinis Ma antigenas 2, Anti-CV2 (CRMP-5) – šoko mediatoriaus baltymas 5, Anti-NMDAR – N-metil-D-aspartato receptorius, Anti-LGI1 – leucinų turtinga, inaktyvuota glioma 1, Anti-CASPR2 – su kontaktiniu asocijuotas baltymas 2, Anti-AMPA1 – -aminohidroksimetil-isoksazolio propioninės rūgšties receptorius, Anti-GABAR (B1/B2) – gama-amino sviesto rūgšties receptorius.

mazgiai (4 pav.). Tarpuplaučio darinio bioptato histologinio tyrimo metu nustatyta blogai diferencijuota (G3) neuroendokrininė smulkių ląstelių karcinoma.

Įvertinus visus turimus duomenis, suformuluota klinikinė diagnozė – smulkių ląstelių plaučių karcinoma: paraneoplazinis miasteninis sindromas, paraneoplazinis limbino encefalitas ir sensomotorinė polineuropatija.

Pacientas gydytas piridostigminu 60 mg 4 kartus per dieną, karbamazepinu 200 mg 3 kartus per dieną, prednizolonu 30 mg 2 kartus per dieną, escitalopramu 20 mg 1 kartą per dieną, profilaktinėmis fraksiparino dozėmis 0,3 ml 2 kartus per dieną. Atliktos 4 pakaitinės aferezės (iš viso pakeista 9,4 l plazmos). Gastroprotekcijai skirtas omeprazolis 20 mg 1 kartą per dieną. Nei gydant vaistais, nei gydymosiomis aferezėmis, teigiamo klinikinio efekto nebuvo. Pacientas tolimesniam gydymui išsiųstas į Nacionalinį vėžio institutą.

APTARIMAS

Remiantis literatūros duomenimis, net 80 % atvejų PNS manifestuoja pirmiau nei onkologinė liga [7]. Dažniausiai nustatomi PNS, susiję su SLPK, yra: Lambert-Eaton miasteninis sindromas – 3,8 %, sensorinė neuronopatija – 1,9 % ir limbinis encefalitas – 1,5 % [1]. Remiantis M. Raspotnig ir bendraautorių publikuota 31 paciento su PNS analize, keli vienu metu pasireiškiantys PNS nėra retas reiškinys.

Dažniausiai kartu su kitais PNS diagnozuojama sensomotorinė polineuropatija. Mūsų pacientui nustatyti du būdingi SLPK paraneoplaziniai susirgimai: sensomotorinė polineuropatija ir limbinis encefalitas. Tačiau labiausiai išreikštas klinikinis požymis buvo proksimalinių galūnių raumenų silpnumas, kurį lėmė neuroraumeninės jungties pažeidimas. Mūsų pacientui ritminės nervo stimuliacijos metu stebėtas miastenijai būdingas M atsako amplitudės ir ploto dekrementas. Po tetanizacijos gautas inkrementas siekė 46,9 %. Žinoma, kad M atsako inkrementas po tetanizacijos būdingas presinapsinėms mioneuralinės jungties ligoms, pvz., Lambert-Eaton miasteniniam sindromui. Tačiau nedidelis inkrementas gali būti nustatomas ir miastenijai sergantiems pacientams dėl poaktivacinės potenciacijos fenomeno [8]. Lambert-Eaton miasteniniam sindromui būdingas inkrementas paprastai siekia daugiau nei 100 % ir tik retais atvejais būna mažesnis. Kai kurių autorių nuomone, Lambert-Eaton miasteninį sindromą turėtume įtarti tuomet, kai bent poros raumenų inkrementas yra didesnis nei 50 % [9]. Taigi, mūsų paciento atveju elektrofiziologinių tyrimų radiniai daugiau būdingi miastenijai (posinapsiniam pažeidimui), nei presinapsinėms neuroraumeninės jungties ligoms.

Myasthenia gravis, susijusi su plaučių vėžiu, pasireiškia ypač retai. Publikuoti keli atvejai, kai onkologinis plaučių susirgimas nustatytas jau prieš tai daug metų miastenijai sergantiems pacientams [10, 11]. Dar rečiau *myasthenia gravis* pasireiškia kartu su plaučių vėžiu. Tuomet šis susirgimas traktuojamas kaip galimas PNS [10, 12–14]. Visgi *myasthenia gravis*, kaip plaučių vėžio sukeltas PNS, iki šiol dar nėra oficialiai patvirtinta ir remiasi tik kelių klininių atvejų aprašymais [10, 12–14].

Onkoneuroninių antikūnų nustatymas kartu su jiems būdingu neurologiniu sindromu yra labai specifiški PNS radiniai [5]. Mūsų pacientui tiek onkoneuroninių, tiek dažniausių antikūnų prieš neuronų paviršiaus antigenus titrai buvo neigiami. Miastenijai būdingų antikūnų prieš acetilcholino receptorių taip pat neaptikome. Tai galėjo lemti per siauras tirtų antineuroninių antikūnų spektras. Beje, kitų su miastenija asocijuotų antikūnų: antikūnų prieš skersaruožius raumenis (angl. *anti-SM*, *anti-striated muscle*), raumenims specifinės kinazės antikūnų (angl. *anti-MuSK*, *anti-muscle-specific kinase*), su 4-uju lipoproteinu asocijuoto baltymo antikūnų (angl. *anti-LRP4*, *anti-lipoprotein-related protein 4*) ir antikūnų prieš įtampos valdomus kalcio kanalus (angl. *anti-VGCC*, *anti-voltage-gated calcium channels*), būdingų Lambert-Eaton miasteniniam sindromui, iširti neturėjome galimybės. Remiantis atliktų tyrimų duomenimis, 20–50 % pacientų, kuriems diagnozuotas PNS, onkoneuroninių antikūnų neaptinkama [5, 15, 16]. Nustatyta, kad 14 % atvejų, kai serumo antineuroninių antikūnų tyrimas buvo neigiamas, tiriant smegenų skystį aptinkama antineuroninių antikūnų [17]. Manoma, kad ateietyje seronegatyvių pacientų skaičius mažės, nes atrandama vis daugiau naujų su PNS asocijuotų antikūnų [5].

PNS gydyti dažniausiai taikomas imunomoduliuojantis gydymas gliukokortikoidais, intraveniniais imunoglo-

buliniais, plazmaferezėmis, tačiau šie gydymo metodai retai būna efektyvūs. Manoma, kad tai susiję su negrįžtamu imuniniu neuronų pažeidimu [15]. Geriausias būdas stabilizuoti PNS – ankstyva onkologinio proceso diagnostika ir gydymas [15].

IŠVADOS

PNS yra reta ir diagnostškai paini nervų sistemos patologija. Nors ir nėra oficialiai pripažinta, tačiau *myasthenia gravis*, kaip PNS pasireiškimas, galėtų būti susijusi su smulkių ląstelių plaučių karcinoma. Kito mūsų paciento miasteninio sindromo etiologijos paaiškinti negalėjome. Svarbu paminėti, kad imunomoduliuojantis PNS gydymas, kuris plačiai taikomas pasaulyje, retai būna efektyvus. Ankstyva tiek onkologinio proceso, tiek PNS diagnostika ir gydymas gali sumažinti paciento negalią ir pagerinti išėtis [15].

Literatūra

1. Gozzard P, Woodhall M, Chapman C, et al. Paraneoplastic neurologic disorders in small cell lung carcinoma: A prospective study. *Neurology* 2015; 85(3): 235–9. <https://doi.org/10.1212/WNL.0000000000001721>
2. Dalmau J, Rosenfeld MR. Paraneoplastic syndromes of the CNS. *Lancet Neurol* 2008; 7(4): 327–40. [https://doi.org/10.1016/S1474-4422\(08\)70060-7](https://doi.org/10.1016/S1474-4422(08)70060-7)
3. Dalmau J, Gultekin HS, Posner JB. Paraneoplastic neurologic syndromes: pathogenesis and physiopathology. *Brain Pathol* 1999; 9: 275–84. <https://doi.org/10.1111/j.1750-3639.1999.tb00226.x>
4. Voltz R. Paraneoplastic neurological syndromes: an update on diagnosis, pathogenesis, and therapy. *Lancet Neurol* 2002; 1(5): 294–305. [https://doi.org/10.1016/S1474-4422\(02\)00135-7](https://doi.org/10.1016/S1474-4422(02)00135-7)
5. Leypoldt F, Wandinger KP. Paraneoplastic neurological syndromes. *Clin Exp Immunol* 2014; 175: 336–48. <https://doi.org/10.1111/cei.12185>
6. Lancaster E, Dalmau J. Neuronal autoantigens – pathogenesis, associated disorders and antibody testing. *Nat Rev Neurol* 2012; 8: 380–90. <https://doi.org/10.1038/nrneuro.2012.99>
7. Rasputnig M, Vedeler C, Storstein A. Paraneoplastic neurological syndromes in lung cancer patients with or without onconeural antibodies. *J Neurol Sci* 2015; 348(1–2): 41–5. <https://doi.org/10.1016/j.jns.2014.10.040>
8. Cherian A, Baheti NN, Iype T. Electrophysiological study in neuromuscular junction disorders. *Ann Indian Acad Neurol* 2013; 16: 34–41. <https://doi.org/10.4103/0972-2327.107690>
9. Titulaer MJ, Lang B, Verschuuren JJGM. Lambert-Eaton myasthenic syndrome: from clinical characteristics to therapeutic strategies. *Lancet Neurol* 2011; 10: 1098–107. [https://doi.org/10.1016/S1474-4422\(11\)70245-9](https://doi.org/10.1016/S1474-4422(11)70245-9)
10. Shaygannejada V, Ghasemi M, Rajaei Z. Myasthenia gravis as a presenting feature in a patient with lung cancer: A case report. *J Res Med Sci* 2011; 16(2): 229–32.
11. Sakamaki Y, Yoon HE, Oda N. Non-small-cell lung cancer associated with non-thymomatous myasthenia gravis.

- Jpn J Thorac Cardiovasc Surg 2006; 54(5): 207–11. <https://doi.org/10.1007/BF02670314>
12. Peltier AC, Black BK, Raj SR, et al. Coexistent autoimmune autonomic ganglionopathy and myasthenia gravis associated with non-small-cell lung cancer. *Muscle Nerve* 2010; 41: 416–9. <https://doi.org/10.1002/mus.21528>
 13. Eivaz-Mohammadi S, Gonzalez-Ibarra F, Hekmatjou H, et al. Myasthenia gravis-like syndrome presenting as a component of the paraneoplastic syndrome of lung adenocarcinoma in a nonsmoker. *Case Reports in Oncological Medicine* 2014; 2014: 703828. <https://doi.org/10.1155/2014/703828>
 14. Kataoka K, Fujiwara T, Matsuura M, et al. A case of simultaneously operated primary multiple lung cancers with non-thymomatous myasthenia gravis. *Japanese Journal of Lung Cancer* 2009; 49(3): 273–7. <https://doi.org/10.2482/haigan.49.273>
 15. Honnorat J, Antoine JC. Paraneoplastic neurological syndromes. *Orphanet J Rare Dis* 2007; 2: 22. <https://doi.org/10.1186/1750-1172-2-22>
 16. Zoccarato M, Gastaldi M, Zuliani L, et al. Diagnostics of paraneoplastic neurological syndromes. *Neurol Sci* 2017; 38: 237–42. <https://doi.org/10.1007/s10072-017-3031-5>
 17. Zuliani L, Zoccarato M, Gastaldi M, et al. Diagnostics of autoimmune encephalitis associated with antibodies against neuronal surface antigens. *Neurol Sci* 2017; 38: 225–9. <https://doi.org/10.1007/s10072-017-3032-4>

R. Bunevičiūtė, R. Masaitienė, A. Klimašauskienė

MYASTHENIA GRAVIS AS ONE OF PARANEOPLASTIC NEUROLOGICAL SYNDROMES ASSOCIATED WITH SMALL CELL LUNG CANCER. CASE REPORT

Summary

Myasthenia gravis associated with extrathymic malignancies is a rarely diagnosed pathology in clinical practice. We report a case of myasthenia gravis-like syndrome associated with small cell lung cancer. A male patient has been diagnosed with 3 different paraneoplastic neurological syndromes: sensorimotor polyneuropathy, limbic encephalitis and myasthenia gravis-like syndrome which was confirmed by positive repetitive nerve stimulation test.

The causal association between small cell lung cancer and myasthenia gravis as a paraneoplastic neurological syndrome (PNS) has not been officially confirmed yet. However, there is increasing evidence in the literature, that myasthenia gravis could be one of the PNS phenotypes of non-thymomatous malignancies.

Keywords: paraneoplastic syndrome, myasthenic syndrome, lung carcinoma.

Gauta:
2018 01 02

Priimta spaudai:
2018 01 26