

Lewis-Sumner sindromas, pasireiškęs poūmiu abipusiu peties rezginio pažeidimu

V. Regelskytė
A. Klimašauskienė
G. Kaubrys

Vilniaus universiteto Medicinos fakulteto Klinikinės medicinos instituto Neurologijos ir neurochirurgijos klinika

Santrauka. Lewis-Sumner sindromas (L-SS) – tai daugiažidininė įgyta demielinizuojanti sensorinė ir motorinė neuropatija, asimetrinis lėtinės uždegiminės demielinizuojančios poli-neuropatijos (LUDP) variantas, kai pažeidžiamos viršutinės ir (ar) apatinės galūnės. Sindromo dažniausios klinikinės išraiškos yra asimetrinis ar daugiažidininis jutimų sutrikimas bei jėgos sumažėjimas ir elektrofiziologiškai nustatomi motorinių nervų laidumo blokai. Straipsnyje aprašomas pacientas, kuriam L-SS pasireiškė tik viršutinių galūnių pažeidimu, nei laboratoriniuose, nei elektrofiziologiniuose tyrimuose pakitimų nebuvo rasta. Lewis-Sumner sindromo diagnozė patvirtinta atlikus peties rezginio magnetinio rezonanso tyrimą. L-SS – retas sindromas, jo diagnostika ir gydymas yra sudėtingi, nes tyrimai atlikti su nedideliu pacientų skaičiumi ir rezultatai neretai yra priešaringi.

Raktažodžiai: Lewis-Sumner sindromas, daugiažidininė įgyta demielinizuojanti sensorinė ir motorinė neuropatija, MADSAM.

ĮVADAS

Abipusis peties rezginio pažeidimas – itin retas klinikinis sindromas, kadangi dažniausios peties rezginio pažeidimo priežastys yra susijusios su lokaliu procesu [1]. Susirgimo aplinkybės ir ligos eiga padeda išsiaiškinti dažniausius etiologinius veiksnius – traumas, navikinio proceso ar radiacinio gydymo sukeltą peties rezginio pažeidimą, tačiau galimos ir kitos retesnės priežastys: uždegiminis autoimuninis procesas, išemija, metaboliniai, genetiniai veiksniai [1, 2]. Šiame straipsnyje pristatomas klinikinis atvejis pasireiškė abipusiu peties rezginio pažeidimu, o imuninio uždegimo etiologiją patvirtino magnetinio rezonanso tomografijos (MRT) radiniai, kitos priežasties nebuvimas ir atsakas į imunomoduliuojantį gydymą.

Imuninės neuropatijos – tai gana retų, bet diagnostiškai svarbių neuropatijų grupė, kadangi galima taikyti efektyvų gydymą [3]. Pagal klinikinę eigą imuninės neu-

ropatijos skirstomos į ūmias, iš jų dažniausias Guillain-Barre sindromas, ir lėtines: lėtinę uždegiminę demielinizuojančią neuropatiją (LUDP) ir jos retesnius atipinius variantus, daugiažidininę (multifokalinę) motorinę neuropatiją (angl. *multifocal motor neuropathy*, MMN) bei kitas retesnes neuropatijas (POEMS sindromą, neuropatijas, susijusias su mielino asociuotu glikoproteinu (anti-MAG neuropatijas)) [4]. Imuninių neuropatijų patogenezė nėra iki galo aiški, manoma, kad jas sukelia imuninių ląstelių ir (ar) antikūnų poveikis periferiniams nervams, nulemiantis jo disfunkciją: nervo mielino pažeidimą (demyelinizaciją) ir (ar) aksono pažeidimą (aksonopatiją) [4, 5]. Imuninės neuropatijos skiriasi savo klinicine išraiška, elektrodiagnostinių, laboratorinių tyrimų rezultatais. Reikalingas visų šių duomenų kompleksinis vertinimas, nustatant tikslią diagnozę ir pasirenkant tinkamiausią gydymą [3, 4].

Lėtinė uždegiminė demielinizuojanti polineuropatija (LUDP) yra imuninė neuropatija, kurios tipinei formai būdingas simetrinis motorinių ir sensorinių visų keturių galūnių nervų skaidulų pažeidimas dėl uždegimo ir jo sąlygojamos demielinizacijos [6, 7]. Yra daug fenotipinių LUDP variantų, todėl manoma, kad LUDP reikėtų vadinti ne atskira liga, bet ligų grupe ar sindromu, apimančiu jos visus variantus [6, 8]. Tipinė LUDP pasireiškia tik 51 % visų atvejų, dažniausias atipinis LUDP variantas yra sensorinė

Adresas:

*Vaiva Regelskytė
Vilniaus universiteto ligoninės Santaros klinikos,
Neurologijos centras
Santariškių g. 2, LT-08661 Vilnius
El. paštas v.regelskyte@gmail.com*

© Neurologijos seminarai, 2018. Open Access. This article is distributed under the terms of the Creative Commons Attribution 4.0 International License CC-BY 4.0 (<http://creativecommons.org/licenses/by/4.0/>), which permits unrestricted use, distribution, and reproduction in any medium, provided you give appropriate credit to the original author(s) and the source, provide a link to the Creative Commons license, and indicate if changes were made.

LUDP (iki 35 % visų LUDP atvejų). Kitų variantų dažnis, skirtingų studijų duomenimis, varijuoja nuo kelių iki keliolikos procentų (2–17 % visų LUDP atvejų): daugiažidininė įgyta demielinizuojanti sensorinė ir motorinė polineuropatija (angl. *multifocal acquired demyelinating sensory and motor neuropathy*, MADSAM), distalinė įgyta demielinizuojanti simetrinė (angl. *distal acquired demyelinating symmetric neuropathy*, DADS) neuropatija, ūmios pradžios LUDP, motorinė LUDP, lėtinė imuninė sensorinė poliradikulopatija ir rečiausias LUDP variantas (iki 1 % atvejų) – židininė LUDP [6, 9].

Šiame straipsnyje nagrinėjamas atipinis LUDP variantas – MADSAM, jį aprašiusių autorių dar vadinamas Lewis-Sumner sindromu (L-SS). L-SS – tai daugiažidininė įgyta demielinizuojanti sensorinė ir motorinė neuropatija, asimetrinis LUDP variantas, kai pažeidžiamos viršutinės ir (ar) apatinės galūnės [7, 10]. L-SS paplitimas nurodomas 1–9 atvejais 1 000 000 gyventojų ir yra apie dešimt kartų rečiau diagnozuojamas nei LUDP (jos paplitimas – 0,8–8,9 atvejo 100 000 gyventojų) [6, 14]. Pirmą kartą Lewis-Sumner sindromas buvo aprašytas 1982 m. R. A. Lewis ir kolegų kaip lėtinė uždegiminė demielinizuojanti poliradikuloneuropatija [11]. Pirmajame šio sindromo aprašyme minimas išskirtinai tik rankų pažeidimas, rasti daugiažidininiai laidumo blokai elektroneurografijoje, taip pat buvo būdingas geras atsakas į gydymą gliukokortikoidais [11]. Ši publikacija buvo laikoma pirmuoju daugiažidininės motorinės neuropatijos (MMN) aprašymu, tačiau visiems aprašytiems pacientams pasireiškė ir objektyvūs sensoriniai simptomai. S. J. Oh ir bendraautorė 1997 m. publikuotoje studijoje pirmą kartą buvo apibūdinti L-SS (MADSAM) ir MMN skirtumai [12]. Joje pateikiami svarbiausi bruožai, būdingi L-SS ir padedantys atskirti nuo MMN: trumpesnė ligos eiga, sensorinis deficitas ir sensorinių nervų laidumo pokyčiai elektroneurografijoje, daugumai nerandama antikūnų prieš monosialotetraheksosilgangliozidus (GM1) (anti-GM1 antikūnų), geras atsakas į gydymą gliukokortikoidais. L-SS buvo priskirta LUDP atipiniam variantui ir tapo tarpine grandimi tarp LUDP ir MMN [12, 13].

Pateikiamas atvejo aprašymas, kurio klinikinė išraiška, tyrimų rezultatai ir atsakas į gydymą, autorių nuomone, turėtų būti priskirti Lewis-Sumner sindromui (MADSAM).

KLINIKINIS ATVEJIS

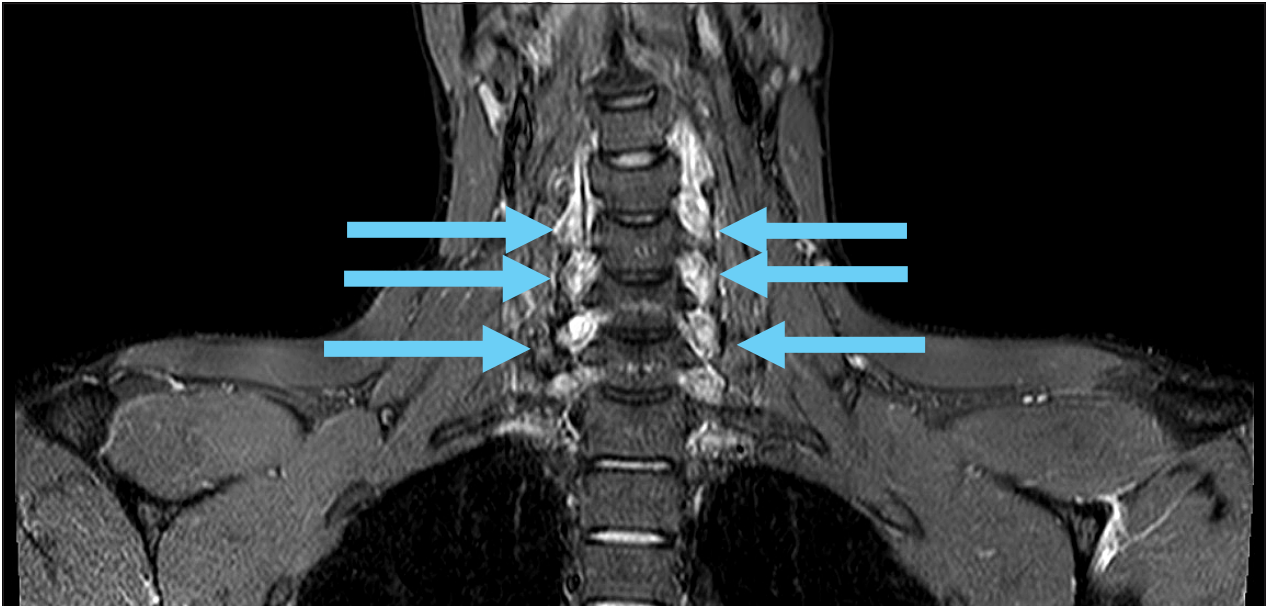
27 metų vyras, atvykęs į Vilniaus universiteto ligoninę Santaros klinikas (VUL SK), skundėsi rankų užtarpimu ir silpnumu (rankas šiek tiek galėjo pajudinti per pečius), taip pat prakaitavimu, dažnu širdies plakimu. Minėti simptomai prasidėjo prieš mėnesį ir pamažu progresavo: iš pradžių pradėjo skaudėti abi rankos dilbių srityje, atsirado rankų tirpimas distaliai nuo alkūnių. Pacientas siejo minėtus simptomus su rankų nuovargiu ir skausmu dėl ilgo darbo kompiuteriu. Taip pat pastebėjo, kad kartais stip-

riau prakaitavo, bet nekarščiaavo. Kelis kartus matavo arterinį kraujospūdį, kuris buvo normalus, tačiau pastebėjo, kad kartais padažnėdavo pulsas. Dėl dažno pulso lankėsi ambulatoriškai poliklinikoje, elektrokardiogramoje fiksuotas širdies susitraukimų dažnis – 176 kartai per minutę. Atlikta širdies echoskopija – be pakitimų. Prieš 2 savaites pastebėjo, kad pamažu nusilpo rankos, buvo sunku nulaukyti daiktus. 2017 m. spalio mėnesį rankos dar labiau nusilpo: negalėjo vairuoti, atidaryti durų, rengtis. Kojos visą tą laiką išliko stiprios. Kreipėsi į VUL SK Priėmimo skyrių ir buvo hospitalizuotas į Nervų ligų skyrių tolimesniam ištyrimui bei gydymui, įtariant Guillain-Barre sindromą.

Gyvenimo anamnezėje pažymima, kad nenurodė neseniai persirgtų infekcijų. Traumų nebuvo. Kitomis lėtinėmis ligomis nesirgo. Pernai kelis kartus pasiskiepijo nuo erkinio encefalito. Erkių įkandimų nepastebėjo. Rūkė po 1–1,5 pakelio per dieną.

Objektyvios apžiūros metu paciento arterinis spaudimas siekė 110/80 mmHg, pulsas – 70 kartų per minutę. Pacientas nekarščiaavo. Buvo sąmoningas, kontaktuojantis, orientuotas laike, vietoje ir savyje. Kalbėjo aiškiai. Galviniai nervai – be pakitimų. Vertinant rankų jėgą, abiejų žastų jėga buvo apie 2–3 balus pagal MRC skalę (angl. *Medical Research Council*), abiejų dilbių jėga – apie 2 balus, plaštakų – 1–2 balai, pirštų – 1 balas (minimalūs judesiai). Raumenų tonusas rankose buvo žemas. Sausgyslių refleksai rankose: dvigalvio žasto raumens ir stipinkaulio antkaulio refleksai neišgauti abipus, trigalvio raumens – labai žemas abipus. Kojų jėga buvo normali – 5 balai pagal MRC skalę, raumenų tonusas – normalus. Refleksai kojoje – kiek gyvesni, simetriški, Achilo sausgyslių refleksai neišnykę. Jutimai (skausmo, lietimio, gilieji, temperatūros) galūnėse nesutrikę, jutimų pasikeitimo lygio pacientas nenurodė. Meninginiai simptomai – neigiami. Rombergo pozėje šiek tiek svyravo. Dubens organų funkcijų sutrikimo nebuvo.

Pacientas buvo skubiai tirtas įtariant Guillain-Barre sindromą. Atlikti bendrasis kraujo tyrimas ir eritrocitų nusėdimo greitis, gliukozės, elektrolitų, kreatinino, CRB tyrimai – be pakitimų, kreatininezės kiekis kraujyje – normalus (109 TV/l). Atlikus juosmeninę punkciją, smegenų skysčio rezultatai atitiko normą: citozė – 1 ląstelė/ l, bendra baltymo koncentracija smegenų skystyje – 0,279 g/l. Atlikta elektroneuromiografija (ENMG) – elektroneurografiškai tirtuose rankų ir kojų nervuose, elektromiografiškai dešinės rankos žasto dvigalviame raumenyje pakitimų nestebėta (neregistruoti spontaninio aktyvumo potencialai, motorinių vienetų veikimo potencialų iširta nedaug, nes pacientas beveik neįtempė raumens, tačiau registruoti buvo normalūs). Pateikta išvada, kad tokie radiniai prieštariauja ūminės demielinizuojančios polineuropatijos (t. y. Guillain-Barre sindromo) diagnozei, ypač atsižvelgiant į tai, kad pacientas serga jau 1 mėnesį. Atliktas stuburo kaklinės dalies magnetinio rezonanso tomografijos (MRT) tyrimas, jo išvada: nedidelio laipsnio stuburo degeneraciniai pokyčiai, nugaros smegenys – be matomų patologinių pakitimų.



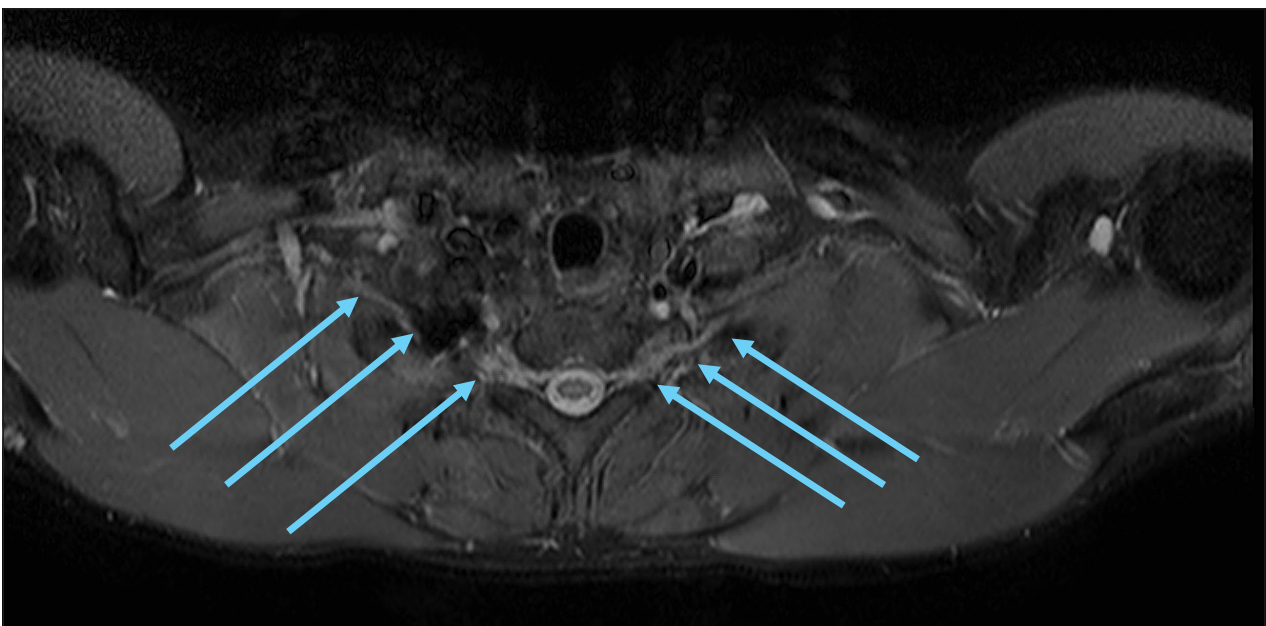
1 pav. Peties rezginio MRT. STIR SHORT TE seka, koronarinis pjūvis.

C4-C8 šaknelių dorzalių ganglijų ir šaknelių proksimalinių dalių saiki edema - nedideli abipusio brachialinio pleksito požymiai. C5/6 abipus ir C6/7 kairiosios intervertebrinės angos perineuralinės cistos (atsitiktiniai radiniai).

Pacientas aptartas konsiliume, kadangi kliniškai vyravo vangios rankų paraparezė, neišgaunami sausgyslių refleksai rankose, objektyvaus jutimų sutrikimo nestebėta, diferencijuota su daugiažidinine motorine neuropatija su laidumo blokais. Diagnozei patikslinti rekomenduoti papildomi tyrimai. Struktūriniais pakitimams atmesti atliktoje galvos MRT smegenų pusrutuliuose, smegenėlėse, kamiene darinių, pataloginio signalo zonų ar kontrastinės medžiagos kaupimo nebuvo matoma. Serume antikūnų prieš *B. burgdorferi*, erkinio encefalito virusą (nors pacientas teigė, kad skiepįsosi nuo erkinio encefalito), antikūnų prieš dvispiralę DNR, prieš branduolio antige-

nus (ANA), prieš neutrofilų citoplazmą (ANCA) nenustatyta.

Kadangi pacientui poūmiai išsivystė abipusė rankų gili paraparezė, esant atmestiems infekciniams susirgimams (normalūs smegenų skysčio tyrimas ir antikūnų tyrimai) ir kakliniam nugaros smegenų pažeidimui, nuspręsta, kad daugiausia duomenų yra už imuninę uždegiminę abipusio peties rezginio pažeidimo etiologiją, todėl paskirtas gydymas gliukokortikoidais. Trečią hospitalizacijos dieną pacientui paskirtas gydymas prednizolonu 1 mg/kg (suminė dozė - 70 mg per parą). Teigiamas klinikinis efektas gautas trečią gliukokortikoidų vartojimo parą: žastų jėga pagerėjo



2 pav. Peties rezginio MRT. STIR SHORT TE seka, aksialinis pjūvis.

Peties rezginių proksimalinių dalių saiki edema - saikūs abipusio brachialinio pleksito požymiai.

iki 3 balų, pamažu pradėjo gerėti dilbių judesiai (apie 2 balus), atsirado dvigalvio raumens sausgyslės refleksai. Pacientas nurodė, kad kartais jaučia raumenų trūkčiojimus žastuose.

Praėjus savaitei po pirmo elektroneurografijos (ENG) tyrimo, jis pakartotas dinamikoje (4-ą kortikosteroidų vartojimo parą). ENG tyrimas atliktas išplečiant jo apimtį, motoriniai nervai stimuliuoti keliuose taškuose ir tirti proksimaliai segmentai, ieškant laidumo blokų. Rankų motoriniuose ir sensoriniuose nervuose pakitimų nenustatyta, laidumo blokų negauta, F bangų latencijos buvo normalios.

Aptarus su gydytojais radiologais, nesant pakitimų atliktuose tyrimuose, nuspręsta atlikti peties rezginio MRT, siekiant įrodyti peties rezginio pažeidimą paraklinikiniais tyrimais. 12-ą hospitalizacijos parą pacientui atliktas peties rezginio MRT (1 ir 2 pav.), kuriame stebėta C4–C8 šaknelių dorzalinų ganglijų ir šaknelių proksimalinių dalių saiki edema – nedideli abipusio brachialinio pleksito požymiai. Taip pat aprašytos C5/6 abipus ir C6/7 kairiosios intervertebrinės angos perineuralinės cistos (atsitiktiniai radiniai). MRT tyrimo metu nustatytas šaknelių patinimas patvirtino uždegiminę jų pažeidimo etiologiją, o geras atsakas į gydymą gliukokortikoidais – disimuninę uždegimo kilmę. Suformuluota galutinė klinikinė diagnozė – ūmi abipusė brachialinė pleksopatija: vangi rankų parėzė. Pagal klinikinius ir paraklinikinius duomenis bei gerėjimą, skiriant gliukokortikoidus, susirgimas priskirtas atipiniam LUDP variantui, Lewis-Sumner sindromui.

Gydant paciento būklę pagerėjo, sustiprėjo rankų raumenų jėga. Išrašant pacientą į namus 16-ą hospitalizacijos parą rankų jėga pagerėjo iki 3 balų, pacientas pakėlė rankas į viršų, tačiau nepasipriešino, sustiprėjo plaštakų jėga iki 3 balų. Epizodiškai naktį jautė rankų tirpimą, sustingimą.

Rekomenduotas tolesnis reabilitacinis gydymas ir tęsti gydymą prednizolonu 70 mg per dieną 3 savaites, vaistais skrandžio gleivinės protekcijai ir B grupės vitaminais.

Po 3 savaičių gydymo pacientas konsultuotas VUL SK Konsultacinėje poliklinikoje, paciento būklė buvo gerėjanti, rankų jėga proksimaliai – 5 balai, distaliai fleksija – 4 balai, ekstenzija – 5 balai, kojų jėga – 5 balai. Jutimų sutrikimo nenustatyta. Sausgyslių refleksai rankose – žemi, kojų – gyvoki, be asimetrijos. Rekomenduota mažinti prednizolono dozę kas 1 savaitę po 5 mg, neurologo konsultacija – po 2 mėnesių. Kol kas duomenų apie paciento tolesnę ligos eigą nėra.

APTARIMAS

Lewis-Sumner sindromas arba MADSAM (angl. *multifocal acquired demyelinating sensory and motor neuropathy*) – asimetrinis arba daugiažidininis LUDP variantas, kai pažeidžiamos viršutinės ir (ar) apatinės galūnės [3, 6, 7].

Klinikinis pasireiškimas

Lewis-Sumner sindromas – tai daugiažidininė įgyta demielinizuojanti sensorinė ir motorinė neuropatija, kurios dažniausios klinikinės išraiškos yra jutimų sutrikimas ir jėgos sumažėjimas. Kaip jau minėta, pirmajame šios ligos aprašyme minimas tik rankų pažeidimas, vėlesnėse apžvalgose nurodoma, kad gerokai rečiau L-SS gali pasireikšti kojų pažeidimu. L-SS, kai pažeidžiamos tik rankos, plačiai apžvelgtas Y. A. Rajabally ir bendraautorių 2008 m. apžvalgoje. Joje pateikiami 8 L-SS sindromo su viršutinių galūnių pažeidimu atvejų aprašymai ir apžvelgtos 25 studijos, publikuotos iki 2008 m. (82 anksčiau literatūroje aprašyti atvejai) [7]. Vidutinis ligos pasireiškimo amžius buvo 43,1 metų (nuo 9 iki 74 m.), vidutinė ligos trukmė – 5,1 m. Kaip ir daugumoje ankstesnių studijų, išskyrus pirmąjį šio sindromo aprašymą, L-SS su viršutinių galūnių pažeidimu dažniau pasireiškė vyrams (vyrų ir moterų santykis – 1,87:1) [7, 11, 12]. L-SS pirmiausia pasireiškė sensoriniais 32,1 % (25 iš 78), rečiau – motoriniais 17,9 % (14 iš 78), o 50 % atvejų (39 iš 78) – sensomotoriniais simptomais. Pradžioje ryškiai vyravo distalinis rankų pažeidimas, dažniausiai buvo pažeidžiami alkūninis nervas (lot. *n. ulnaris*) (75,6 %, 34 iš 45) ir vidurinis nervas (lot. *n. medianus*) (60 %, 27 iš 45), kiek rečiau – stipininis nervas (lot. *n. radialis*) (31,1 %, 14 iš 45). Raumeninis odos nervas (lot. *n. musculocutaneus*) (8,9 %, 4 iš 45) ir pažastinis nervas (lot. *n. axillaris*) (13,3 %, 6 iš 45) buvo pažeidžiami retai. Galvinių nervų pažeidimas pasitaikė 17,3 % (13 iš 75) pacientų, beveik 50 % atvejų tai buvo optinis nervas [7]. K. Viala ir bendraautorių 2004 m. publikuotoje studijoje aprašyta daugiausia L-SS pacientų iš Y. A. Rajabally bei kolegų nagrinėtų studijų. Joje pateikta 16 L-SS sindromo atvejų su vyraujančiu viršutinių galūnių pažeidimu, tai sudarė 70 % (16 iš 23) visų toje studijoje nagrinėtų L-SS pacientų. Joje dažniau, nei platesnėje Y. A. Rajabally studijoje, L-SS pasireiškė sensomotoriniais simptomais – 65 % atvejų (15 iš 23), taip pat buvo dažniau pažeidžiami kiti galviniai nervai: akies judinamasis (lot. *n. oculomotorius*), skridininis (lot. *n. trochlearis*), trišakis (lot. *n. trigeminus*) ir veidinis (lot. *n. facialis*) [10]. Y. A. Rajabally studijoje skausmas, kaip vyraujantis simptomas, esant rankų pažeidimui, buvo nurodomas 21,7 % atvejų (18 iš 83), nors pirmajame L-SS aprašyme jis buvo minimas kaip vienas iš esminių simptomų [7, 11]. Sausgyslių refleksai dažniausiai žemesni ar sunkiai išgaunami, o progresuojant ir vėlyvose ligos stadijose refleksai išnyksta [13]. Ligos išplitimo dažnis į apatines galūnes varijuoja skirtingose studijose, Y. A. Rajabally studijoje – 38 % (27 iš 71) atvejų galiausiai pasireiškė ir kojų simptomai, o M. M. Dimachkie ir bendraautoriai nurodo išplitimą į kojas iki 50 % atvejų [7, 13]. Lyginant su kitomis L-SS formomis, patikimai dažniau L-SS su viršutinių galūnių pažeidimu neplinta į kojas [7, 10, 13].

Šiame straipsnyje pristatomo atvejo klinikinė išraiška yra būdinga L-SS: atvykus buvo išgaunami labai žemi *m. triceps* sausgyslių refleksai, kitų refleksų rankose neišgauta, todėl galimai ryškesnis buvo alkūninio ir vidurinio

nervų pažeidimas. Pacientui pasireiškė rankų paraparezė, vyraujant distaliniam viršutinių galūnių pažeidimui, nebuvo kojų jėgos sumažėjimo. Galimai tai lokalizuota L-SS forma, todėl turi būti atskiriama nuo kitų asimetrinių LUDP variantų [7, 10, 13]. Taip pat pacientas skundėsi alkūnių ir dilbių skausmais, tačiau objektyvaus jutimų sutrikimo tuo metu nestebėta. Kaip jau minėta klinikinių simptomų apžvalgoje, pažeidimas dažnai yra mišrus (ir sensorinis, ir motorinis), tačiau liga tik 50 % atvejų prasideda kartu ir sensoriniais, ir motoriniais simptomais [7]. Galimai hospitalizacijos metu vyravo motoriniai simptomai, objektyvaus jutimų sutrikimo nenustatyta. Kadangi sensorinių simptomų buvimas padeda atskirti L-SS nuo MMN, siekiami išvengti įtraukti į analizę ne L-SS pacientus, Y. A. Rajabally ir bendraautoriai savo pateikiamoje apžvalgoje L-SS atvejų aprašymų atranką atliko pagal esamus sensorinius simptomus. Buvo reikalingi bent du iš trijų kriterijų: jutiminiai simptomai, objektyvus jutimų sutrikimas ar elektrofiziologiškai patvirtintas jutiminių nervų pažeidimas [7]. Remiantis šiais kriterijais, nagrinėjamas klinikinis atvejis jų neatitiko, tačiau MRT tyrimo metu nustatyti uždegiminiai pakitimai užpakaliniame mazge patvirtino sensorinių nervų pažeidimą. Elektroneurografinio tyrimo metu esant neilgai sirgimo trukmei, jutiminių nervų pažeidimas, kuris prasideda patologiniu procesu užpakaliniuose mazguose (gangliopatija ar kitaip neuropatija), neįrodomas, nes juntamųjų nervų atsakų amplitudės sumažėja tik vystantis nervo aksoninei degeneracijai, šiam procesui reikia laiko [5–7, 15, 16].

Šiuo klinikiu atveju, pacientas išsakė simptomus, kurie galėtų būti priskirti autonominės nervų sistemos pažeidimui – tai prakaitavimas ir tachikardijos epizodai. Autonominės nervų sistemos pažeidimas galimas sergant ūmine uždegimine demielinizuojančia polineuropatija, tačiau duomenų apie jos pažeidimą, sergant L-SS, literatūroje nepavyko aptikti [3–14, 18]. Galimai šie simptomai neaprašyti, nes sindromas yra retas, apžvalgų autoriai analizavo nedidelį kiekį pacientų, studijos dažniausiai buvo retrospektyvinės, vidutinė ligos trukmė gerokai ilgesnė, nei šio klinikinio atvejo. Taigi, neaišku, ar mūsų pacientui minėti simptomai atsirado dėl autonominės nervų sistemos pažeidimo dėl L-SS, ar tai buvo atsitiktiniai, su liga nesusiję nusiskundimai.

Elektrodiagnostiniai tyrimai

Daugiausia L-SS atvejų su viršutinių galūnių pažeidimu apžvelgiančioje Y. A. Rajabally ir bendraautorių studijoje rankų motorinių nervų laidumo blokai bent viename iš jų nustatomi apie 90 % (60 iš 67) atvejų, rečiau – kiti demielinizaciją rodantys motorinių nervų pakitimai. Motorinių nervų laidumo blokai – tai pagrindinis elektrodiagnostinių tyrimų radinys, esant L-SS, lyginant su kitais demielinizaciją rodančiais pakitimais ($p < 0,001$) [7]. Dažniau laidumo blokai aptinkami proksimalinėse nervų dalyse nei distalinėse, todėl reikalinga techniškai teisingai atlikti tyrimą: reikalinga maksimali stimuliacija Erbo taške [7, 10]. Kiti demielinizaciją rodantys pakitimai: distalinio latentinio

periodo prailgėjimas, motorinių nervų laidumo greičio sulėtėjimas, F bangų latencijos prailgėjimas ar jos nebuvimas, nustatomi apie 50 % atvejų [7, 10]. Sensorinių nervų veikimo potencialų amplitudės Y. A. Rajabally studijoje buvo sumažėjusios arba jie negauti viename ar daugiau sensorinių rankų nervų 83,6 % (46 iš 55) atvejų, taip pat ir daugumoje K. Viala studijos pacientų [7, 10]. Vis daugėja studijų, kad, diagnozuojant LUDP ir jos retesnius variantus, kai nerandama pakitimų atliekant elektroneurografiją, galima atlikti somatosensorinių sukeltųjų potencialų tyrimą [15, 16]. Tai padėtų gavus normalius sensorinių nervų elektrodiagnostinio tyrimo rezultatus, esant proksimaliniams sensoriniams laidumo blokams [15, 16]. Kojų motorinių nervų laidumo blokai, kai L-SS pasireiškia rankų pažeidimu, buvo randami retai – mažiau nei trečdaliu atvejų (28,3 %, 12 iš 46), o sensorinių kojų nervų pakitimai – 34,4 % (11 iš 32) atvejų [7]. Retrospektyvinėse studijose pabrėžiama, kad nemažai atvejų aprašymų pateikiama tik dalis elektrofiziologinių tyrimų rezultatų ir dažnai randami pakitimai neatitinka demielinizacijai patvirtinti reikalingų kriterijų, remiantis galiojančiais kriterijais [7, 10, 17]. Šis klinikinis atvejis taip pat neatitiko šių kriterijų. Tai galime paaikškinti neilga sirgimo trukme ir MRT įrodytais pakitimais proksimalinėse nervų dalyse – šaknelėse ir užpakaliniuose mazguose.

Laboratoriniai tyrimai

D. S. Saperstein ir bendraautorių 1999 m. studijoje buvo nustatyta, kad pacientams, sergantiems L-SS, padidėjęs baltymo kiekis smegenų skystyje aptinkamas iki 82 % atvejų [18]. Vėlesnėse studijose baltymo kiekio padidėjimas smegenų skystyje L-SS sergantiems pacientams nurodomas apie 40 % atvejų ir dažniausiai yra vidutinis [10]. Lyginant su kitais L-SS variantais, L-SS formai su vyraujančiu rankų pažeidimu rečiau randamas padidėjęs baltymo kiekis smegenų skystyje, nei kitais atvejais [7]. Aptariamo paciento atveju pakitimų smegenų skystyje nebuvo.

Vienas iš laboratorinių tyrimų, padedantis atskirti MMN ir L-SS neuropatijas, yra antikūnų prieš monosialotetraheksozilgangliozidus (GM1) (anti-GM1) tyrimas, šie antikūnai nebūdingi L-SS [7, 10, 19]. Anti-GM1 antikūnai A. Pestronk ir kolegų 1988 m. buvo susieti su tais pačiais metais aprašytais grynos motorinės neuropatijos su laidumo blokais (MMN) klinikiniais atvejais [19]. Y. A. Rajabally ir bendraautorių analizėje pateikiama, kad pacientams su L-SS retai galima aptikti nedaug padidėjusių anti-GM1 antikūnų titrą (< 5 % atvejų), tačiau labai didelių titrų ($1:6400$) nebuvo rasta [7].

Radiologiniai tyrimai

MRT tyrimas vis dažniau naudojamas, tiriant pacientus, kuriems įtariama imuninė neuropatija, ir yra vienas iš papildomų kriterijų, diagnozuojant LUDP [19, 20]. Y. A. Rajabally ir bendraautorių 2014 metų publikacijoje aptariami 5 atvejai, kai MRT padėjo nustatyti ar patvirtino L-SS diagnozę ir pagreitino imunoterapijos pradėjimą. Reko-

menduojuama MRT atlikta su T2 STIR (angl. *Short Tau Inversion recovery*) seka be kontrasto, joje buvo stebimas hiperintensyvus signalas nervinių šaknelių ir (ar) peties rezginio srityje [20]. Šių pokyčių radimas pagreitino pradėti imunomoduliuojantį gydymą, kai, kaip ir mūsų straipsnyje pateiktame klinikiniam atvejuje, kituose tyrimuose (pvz., elektroneuromiografijoje) pakitimų nerandama arba jie yra nežymūs. B. A. Jonbloed ir bendraautorų 2016 m. publikuotame tyrime lyginti pacientų, kuriems diagnozuota MMN, L-SS ar LUDP, MRT tyrimai. Asimetrinis pažeidimas buvo patikimai būdingesnis MMN ir L-SS nei LUDP, tačiau nebuvo rasta ryšio tarp pakitimų peties rezginio MRT tyrime ir specifinės klinikinės išraiškos, ligos prognozės ir atsako į gydymą, todėl kol kas, autorių nuomone, tikslingi tolesni tyrimai, įvertinant MRT tyrimo reikšmę imuninių neuropatijų diagnostikai [21].

Patologiniai radiniai

Kaip ir LUDP atveju, nervo biopsijos tikslingumas yra diskusijų objektas. Ji atliekama tada, kai kituose tyrimuose (ypač elektrodagnostiniuose) pakitimų nerandama [22]. Atliekant sensorinio odos nervo biopsiją, randama pakitimų, panašių į pacientų, sergančių LUDP. Aprašomi demielinizacijai būdingi pakitimai: suplonėjęs mielino sluoksnis, išsisklaidžiusios demielinizuotos skaidulos, „svogūno galvą“ (angl. „onion bulb“) primenantys pakitimai, skaidulų asimetrinė demielinizacija ar remielinizacija pluošteluose [11, 13, 22]. Aptariamo paciento atveju nervo biopsija įprastinėje vietoje greičiausiai būtų neinformatyvi dėl neilgos ligos trukmės ir proksimalinio pažeidimo – distalinėje nervo dalyje pakitimų nenustatyta.

Gydymas

Prieš skiriant gydymą, labai svarbu įsitikinti, kad diagnozė yra teisinga, atskiriant L-SS nuo MMN, nes L-SS atsako į gydymą gliukokortikoidais, o MMN steroidai neefektyvūs arba gali pabloginti ligos eigą [3, 7, 13]. Daugumoje studijų pabrėžiama, kad suformuluoti gydymo rekomendacijas LUDP, ypač jos atipiniams variantams, yra labai sunku dėl nagrinėjamų atvejų nedetalaus aprašymo, neaiškios gydymo trukmės ar dozių ir nepateiktų atsako į gydymą kriterijų [7, 13, 17]. 2010 m. EFNS/PNS (angl. *European Federation of Neurological Societies/Peripheral Nerve Society*) pateikiamos atnaujintos LUDP gydymo rekomendacijos, kuriose sensorinei ir motorinei LUDP gydyti rekomenduojami intraveniniai imunoglobulinai (IVIg) (A lygio rekomendacija) ar gliukokortikoidai (C lygio rekomendacija). Jei LUDP grynai motorinė – IVIg yra pirmo pasirinkimo gydymo metodas (GPR – geros praktikos rekomendacija, angl. *Good Practice Point*, GPP). Esant neefektyviam gydymui IVIg ir gliukokortikoidais, rekomenduojama taikyti gydymą gydomosiomis aferezėmis (A lygio rekomendacija) [17]. Y. A. Rajabally ir bendraautorų 2009 metų apžvalgoje, kurioje nagrinėti L-SS atvejai su vyraujančiu viršutinių galūnių pažeidimu, pateikiama, kad per 80 % gydytų pacientų atsako į gydymą intraveniniais imunoglobuli-

nais, kurie galimai efektyvesni nei gliukokortikoidai, tačiau patikimo skirtumo negauta ($p = 0,075$). 7,4 % (2 iš 27) steroidus vartojusių pacientų būklė pablogėjo, vartojusių IVIg pablogėjimo nestebėta. Įvertinti gydymo efektyvumą taip pat apsunkinta tai, kad ligos prognozė yra palanki apie 40 % pacientų, kurie galiausiai stabilizuojasi be gydymo [7]. K. Viala studijoje pacientams su L-SS gydymas IVIg buvo efektyvus pusei pacientų, o gliukokortikoidais – trečdaliui [10].

Pagal EFNS/PNS 2010 metų rekomendacijas, IVIg turėtų būti skiriamas esant vidutinio sunkumo ar sunkiam ligos pasireiškimui. Pradinė dozė – 2,0 g/kg, padalinant dozę per 2–5 dienas. Pagerėjimas trunka 2–6 savaites, todėl pakartotinės dozės turi būti vartojamos sprendžiant individualiai. Aiškių gliukokortikoidų skyrimo rekomendacijų nėra, dažniausiai skiriama 60 mg per dieną (arba 1 mg/kg per parą), dozė palaikoma, o vėliau lėtai mažinama. Dozės mažinimas gali trukti ilgai – vienerius ar kelerius metus. Gydymų aferezijų vartojimą riboja nepageidaujamos reakcijos, tačiau jos priskiriamos pirmos eilės gydymui. Jei pirmos eilės gydymas neefektyvus ar palaikomosios dozės sukelia nepageidaujamų reiškinių, rekomenduojama pereiti prie kito pirmos eilės gydymo ir tik vėliau taikyti kelis gydymo būdus kartu ar pridėti imunosupresantą. Dėl imunosupresantų skyrimo rekomendacijų reikalingi tolesni tyrimai [17]. K. Viala ir kolegų pateikta rekomendacija pirmiausia gydyti IVIg 2 g/kg kursu. Jei nėra atsako į gydymą po 2–3 gydymo kursų, reikėtų skirti prednizoloną 1 mg/kg per dieną 4–6 savaites, vėliau pamažu mažinant [10]. Labai sunku vertinti ilgalaikį gydymo efektą dėl mažo tiriamųjų skaičiaus studijose. S. Attarian ir bendraautorų 2010 metų tyrime buvo vertintas ilgalaikis gydymo efektyvumas 15 L-SS pacientų. Visiems pacientams, kaip pirmo pasirinkimo gydymas, buvo skirti IVIg kursai. Po vienerių metų stebėjimo 46,7 % (7 iš 15) gydymas buvo efektyvus, 40 % (6 iš 15) būklė buvo stabili, 13,3 % (2 iš 15) būklė pablogėjo. Po penkerių metų iš 10 stebimų pacientų 50 % (5 iš 10) būklė pagerėjo, 40 % liko stabili, vieno paciento būklė pablogėjo. Pacientams, kuriems kartu su IVIg buvo skirta gliukokortikoidų, 50 % (2/4) atvejų pasireiškė pablogėjimas [23]. Aptariamo klinikinio atvejo atsakas į gydymą gliukokortikoidais buvo labai geras, jau trečią steroidų skyrimo parą gautas teigiamas klinikinis efektas ir paciento būklė dinamikoje gerėjo. Jei nebūtų pagerėjimo, taikant šį gydymą, pacientui skirtume IVIg, tačiau tam reikalingas Ligonių kasų leidimas. Antra vertus, nors gydymas IVIg dažniau būna efektyvus, tačiau, jei būna atsakas į gydymą gliukokortikoidais, jis tęsiasi ilgiau [24].

APIBENDRINIMAS

Pateikiamas klinikinis atvejis patvirtina, kad imuninių neuropatijų diagnostika yra sudėtinga dėl panašios klinikinės išraiškos, gali nebūti pakitimų įprastiniuose elektrodagnostiniuose, laboratoriniuose tyrimuose. Reikia kompleksiskai vertinti visus šiuos duomenis, atlikti rečiau

diagnostikai naudojamus tyrimus (pvz., peties rezginio MRT) ir stebėti pacientą, nustatant tikslią diagnozę bei pasirenkant tinkamiausią gydymą.

Literatūra

- Ferrante MA. Brachial plexopathies. *Continuum (Minneapolis)* 2014; 20(5): 1323–42. https://doi.org/10.1007/978-1-4614-6567-6_46
- Bromberg MB. Brachial plexus syndromes. UpToDate. Waltham, MA: UpToDate Inc. <http://www.uptodate.com> (Accessed on December 15, 2017).
- Eldar AH, Chapman J. Guillain Barré syndrome and other immune mediated neuropathies: diagnosis and classification. *Autoimmun Rev* 2014; 13(4–5): 525–30. <https://doi.org/10.1016/j.autrev.2014.01.033>
- Lange D, Robinson-Papp J. Immune-mediated neuropathies. Shefner JM, Dashe JF, eds. UpToDate. Waltham, MA: UpToDate Inc. <http://www.uptodate.com> (Accessed on December 20, 2017).
- Dalakasab MC. Pathogenesis of immune-mediated neuropathies. *Biochim Biophys Acta* 2015; 1852(4): 658–66. <https://doi.org/10.1016/j.bbdis.2014.06.013>
- Mathey EK, Park SB, Hughes RAC, Pollard JD, Armati PJ, Barnett MH, et al. Chronic inflammatory demyelinating polyradiculoneuropathy: from pathology to phenotype. *J Neurol Neurosurg Psychiatry* 2015; 86: 973–85. <https://doi.org/10.1136/jnnp-2014-309697>
- Rajabally YA, Chavada G. Lewis-sumner syndrome of pure upper-limb onset: diagnostic, prognostic, and therapeutic features. *Muscle Nerve* 2009; 39(2): 206–20. <https://doi.org/10.1002/mus.21199>
- Lewis RA. Chronic inflammatory demyelinating polyneuropathy: Etiology, clinical features, and diagnosis. Shefner JM, Dashe JF, eds. UpToDate. Waltham, MA: UpToDate Inc. <http://www.uptodate.com> (Accessed on December 18, 2017).
- Viala K, Maisonobe T, Stojkovic T, Koutlidis R, Aygnac X, Musset L, et al. A current view of the diagnosis, clinical variants, response to treatment and prognosis of chronic inflammatory demyelinating polyradiculoneuropathy. *J Peripher Nerv Syst* 2010; 15(1): 50–6. <https://doi.org/10.1111/j.1529-8027.2010.00251.x>
- Viala K, Renie L, Maisonobe T, Behin A, Neil J, Leger JM, et al. Follow-up study and response to treatment in 23 patients with Lewis–Sumner syndrome. *Brain* 2004; 127(9): 2010–17. <https://doi.org/10.1093/brain/awh222>
- Lewis RA, Sumner AJ, Brown MJ, Asbury AK. Multifocal demyelinating neuropathy with persistent conduction block. *Neurology* 1982; 32: 958–64. <https://doi.org/10.1212/WNL.32.9.958>
- Oh SJ, Claussen GC, Dae SK. Motor and sensory demyelinating mononeuropathy multiplex (multifocal motor and sensory demyelinating neuropathy): a separate variant of chronic inflammatory demyelinating polyneuropathy. *J Peripher Nerv Syst* 1997; 2: 362–9.
- Dimachkie MM, Barohn RJ, Katz J. Multifocal motor neuropathy, multifocal acquired demyelinating sensory and motor neuropathy and other chronic acquired demyelinating polyneuropathy variants. *Neurologic Clinics* 2013; 31(2): 533–55. <https://doi.org/10.1016/j.ncl.2013.01.001>
- Vallat JM. Chronic inflammatory demyelinating polyneuropathy. *Orphanet*; December 2010; <http://www.orpha.net> (Accessed on January 3, 2018).
- Devic P, Petiot P, Manguiere F. Diagnostic utility of somatosensory evoked potentials in chronic polyradiculopathy without electrodiagnostic signs of peripheral demyelination. *Muscle Nerve* 2016; 53: 78–83. <https://doi.org/10.1002/mus.24693>
- Clerici AM, Nobile-Orazio E, Mauri M, Squellati FS, Bono GG. Utility of somatosensory evoked potentials in the assessment of response to IVIG in a long-lasting case of chronic immune sensory polyradiculopathy. *BMC Neurology* 2017; 17: 127. <https://doi.org/10.1186/s12883-017-0906-2>
- Van den Bergh PY, Hadden RD, Bouche P, Cornblath DR, Hahn A, Illa I, et al. European Federation of Neurological Societies/Peripheral Nerve Society Guideline on management of chronic inflammatory demyelinating polyradiculoneuropathy: report of a joint task force of the European Federation of Neurological Societies and the Peripheral Nerve Society-First Revision. *J Peripher Nerv Syst* 2010; 15(1): 1–9. <https://doi.org/10.1111/j.1529-8027.2010.00245.x>
- Saperstein DS, Amato AA, Wolfe GI, Katz JS, Nations SP, Jackson CE, et al. Multifocal acquired demyelinating sensory and motor neuropathy: the Lewis-Sumner syndrome. *Muscle Nerve* 1999; 22: 560–6. [https://doi.org/10.1002/\(SICI\)1097-4598\(199905\)22:5<560::AID-MUS2>3.0.CO;2-Q](https://doi.org/10.1002/(SICI)1097-4598(199905)22:5<560::AID-MUS2>3.0.CO;2-Q)
- Pestronk A, Cornblath DR, Ilyas AA, Baba H, Quarles RH, Griffin JW, et al. A treatable multifocal motor neuropathy with antibodies to GM1 ganglioside. *Ann Neurol* 1988; 24: 73–8. <https://doi.org/10.1002/ana.410240113>
- Rajabally YA, Knopp MJ, Martin-Lamb D, Morlese J. Diagnostic value of MR imaging in the Lewis-Sumner syndrome: a case series. *J Neurol Sci* 2014; 342(1–2): 182–5. <https://doi.org/10.1016/j.jns.2014.04.033>
- Jongbloed BA, Bos JW, Rutgers D, van der Pol WL, van den Berg LH. Brachial plexus magnetic resonance imaging differentiates between inflammatory neuropathies and does not predict disease course. *Brain and Behavior* 2017; 7(5): 632–7. <https://doi.org/10.1002/brb3.632>
- Vallat JM, Tabaraud F, Magy L, Tornay F, Bernet-Bernady P, Macian F, et al. Diagnostic value of nerve biopsy for atypical chronic inflammatory demyelinating polyneuropathy: evaluation of eight cases. *Muscle Nerve* 2003; 27: 478. <https://doi.org/10.1002/mus.10348>
- Attarian S, Verschuere A, Franques J, Salort-Campana E, Jouve E, Pouget J. Response to treatment in patients with Lewis–Sumner syndrome. *Muscle Nerve* 2011; 44: 179–84. <https://doi.org/10.1002/mus.22024>
- Nobile-Orazio E, Gallia F, Terenghi F, Bianco M. Comparing treatment options for chronic inflammatory neuropathies and choosing the right treatment plan. *Expert Review of Neurotherapeutics* 2017; 17(8): 755–65. <https://doi.org/10.1080/14737175.2017.1340832>

V. Regelskytė, A. Klimašauskienė, G. Kaubrys

LEWIS-SUMNER SYNDROME: SUBACUTE BILATERAL LESION OF BRACHIAL PLEXUS

Summary

Lewis-Sumner syndrome (LSS) is a multifocal acquired demyelinating sensory and motor neuropathy considered as an asymmetric variant of chronic inflammatory demyelinating polyneuropathy affecting the upper and/or lower extremities.

The most common clinical presentations of Lewis-Sumner syndrome are asymmetrical or multifocal sensory disturbances and weakness, electrophysiologically characterized by the presence of motor conduction blocks. In the case report, L-SS affected only the upper limbs, laboratory and electrophysiological testing was normal. Lewis-Sumner syndrome was diagnosed after brachial plexus magnetic resonance imaging. Since Lewis-Sumner syndrome is a rare disorder,

its diagnosis and treatment are complicated as studies with a small number of patients and the results are often controversial.

Keywords: Lewis-Sumner syndrome, multifocal acquired demyelinating sensory and motor neuropathy, MADSAM.

Gauta:
2018 01 02

Primta spaudai:
2018 01 26