

Piopneumotorakso ir bronchopleurinės jungties gydymas laikina broncho okliuzija

Pastarųjų dešimties metų duomenys

Temporary bronchus occlusion in the treatment of pyopneumothorax and bronchopleural fistula

Data of the last 10 years

Vytautas Jovaišas, Vyngantas Gruslys, Žygimantas Jagelavičius, Gintautas Kiškis, Ričardas Janilionis

Vilniaus universiteto ligoninės Santariškių klinikų Centro filialo Krūtinės chirurgijos centras, Žygimantų g. 3, Vilnius
El. paštas: vytautas.jovaisas@santa.lt

Vilnius University Hospital „Santariškių klinikos“ General Thoracic Surgery Centre, Žygimantų str. 3, Vilnius, Lithuania
E-mail: vytautas.jovaisas@santa.lt

Per praėjusius dešimt metų (1997–2006) skyriuje gydyti 59 ligoniai, kuriems teko užkimšti skiltinį bronchą dėl bronchopleurinės jungties. Naudojome putų poliuretano (porolono) kamščius. Sėkmingai gydyti 42 (71%) ligoniai. Bronchopleurinė jungtis ir piopneumotoraksas likviduoti pleuros ertmės drenavimu, skiltinio broncho okliuzija ir nuolatiniu siurbimu iš pleuros ertmės 20 (34%) ligonių. Užkimšus bronchą 19 (32%) ligonių, teko atlikti pleurostomijos operaciją dėl likusios piopneumotorakso ertmės (17 ligonių) ar krūtinės flegmonos (2 ligoniai). Šešiolikai (27%) ligonių buvo padaryta pleurostomija ir tik vėliau užkimštas bronchas. Šiuo atveju procedūra daryta, kad pleuros ertmės turinys nepatektų į kvėpavimo takus. Grėsmingų komplikacijų atliekant broncho okliuziją standžiuoju bronchoskopu bendrinės nejaunos sąlygomis neįvyko. Mirė 17 (29%) visų gydytų ligonių, dažniausiai dėl kito plaučio pneumonijos, išsekimo ir sunkių gretutinių ligų.

Išvados

Broncho okliuzija narkozės sąlygomis yra saugi procedūra, padedanti be didelės chirurginės operacijos pagydyti dalį ligonių, kuriems yra piopneumotoraksas ir bronchopleurinė jungtis. Kai kuriems ligoniams, kuriuos tenka operuoti dėl nekrozių plaučių ligų, laikina broncho okliuzija naudinga siekiant išvengti kraujavimo į kvėpavimo takus ir pūlių aspiracijos.

Pagrindiniai žodžiai: piopneumotoraksas, bronchopleurinė jungtis, broncho okliuzija, plaučio nekrozė

During 1997–2006, 59 patients suffering from pyopneumothorax and bronchopleural fistula were treated by temporary bronchial occlusion of lobar bronchi. In all cases, we used polyurethane sponge plugs. In 71% of cases, polyurethane tamponade of lobar bronchi was successful. The lung gradually filled the hemithorax in 20 (34%) patients treated only by bronchus occlusion and continuous suction from the pleural cavity. In 19 (32%) patients who had received a bronchus occlusion, open thoracostomy procedure was performed due to residual cavity. Bronchus occlusion was performed after the open thoracostomy procedure in 16 (27%) patients, to prevent purulent sputum aspiration and hemorrhage into the contralateral lung bronchi. Seventeen (29%) patients died, mainly because of pneumonia or debilitation.

Conclusions

We found temporary lobar bronchus occlusion safe and useful in the management of patients with bronchopleural fistula and lung tissue necrosis. It helps to avoid blood and pus aspiration when open thoracostomy procedure is necessary.

Key words: pyopneumothorax, bronchopleural fistula, bronchus occlusion, pulmonary necrosis

Įvadas

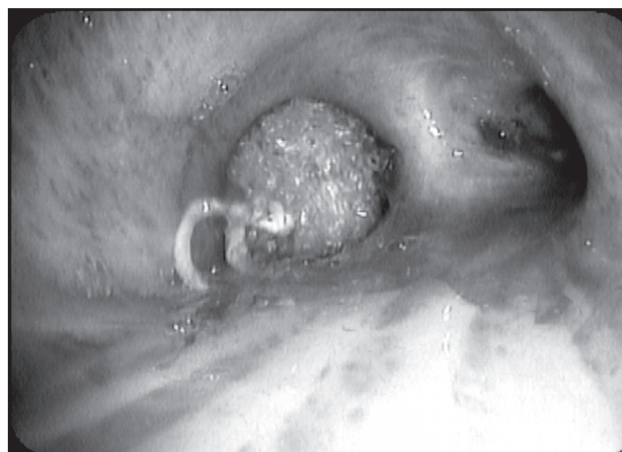Pūlinės pleuros ir plaučių ligos buvo ir lieka svarbios krūtinės chirurgų darbe. Pleuros empiemą aprašė dar Hipokratas. Laikoma, kad krūtinės chirurgija ir prasidėjo nuo empiemos gydymo [1]. Nepaisant gerėjančios ekonomikos, sergamumas šiomis ligomis nemažėja. Dėl didėjančių socialinių skirtumų, narkomanijos, imuninę sistemą slopinančių vaistų (gliukokortikoidų, citostatikų) vartojimo daugėja ligonių, sergančių pūlinėmis plaučių ir pleuros ligomis, deja, vis dažniau serga ir jauni darbingo amžiaus žmonės. Nurodoma, kad ir kitose pasaulio šalyse pūlinės plaučių ir pleuros ligos yra susijusios su alkoholizmu ir narkomanija, komplikuoja medikamentinį navikų gydymą dėl imuniteto slopinimo [2, 3]. Šių ligonių gydymas ilgas, brangus [4], dalis ligonių lieka neįgalūs ar miršta. Straipsnyje nagrinėjame ligonius, sirgusius pleuros empiema (piopneumotoraksu) su bronchopleurine jungtimi 1997–2006 metais. Gydant šiuos ligonius buvo pasitelkta laikina broncho okliuzija. Neaptarsime pooperacinių empiemų ir empiemų be bronchopleurinės jungties (BPJ).

Ligoniai ir metodai

Per 10 metų gydyti 59 ligoniai, sirgę piopneumotoraksu. Jiems dėl įvairių priežasčių gydant teko laikinai užkimšti vieną ar kitą bronchą.

Siekiant panaikinti bronchopleurinę jungtį, ar ją sumažinti, laikinai bronchai buvo užkimšti 43 ligoniams. Šiems ligoniams dėl piopneumotorakso buvo drenuota pleuros ertmė. Nepavykus pasiekti plaučio reekspansijos, būdavo imamasi papildomų manipuliacijų. Plaučio nesandarumas diagnozuotas remiantis rentgeniniu vaizdu (po pleuros ertmės drenavimo lieka piopneumotoraksas) ir nemažėjančiu oro skiriumsi pro dreną, esantį pleuros ertmėje. Prieš broncho okliuziją šiems ligoniams buvo aktyviai siurbiamas iš pleuros ertmės sudarant neigiamą 30–40 cm (H₂O) vandens stulpelio spaudimą. Paaškęjus, kad to nepakanka plaučiui išsiplėsti, nutarta užkimšti bronchopleurinę jungtį palaikantį bronchą. Visiems ligoniams naudoti putų poliuretaliniai (poroloniniai) obturatoriai [5] (1 pav.).

Kitiems 19 ligonių bronchai užkimšti jau po pleuros tomijos operacijos. Operacija buvo atlikta dėl plaučio nekrozinų gangreninių pokyčių, komplikuoatų pleuros empiema ir krūtinės flegmona. Šiuo atveju svarbiausi procedūros tikslai yra ne tik sumažinti oro nuosrųį pro bronchopleurinę jungtį, bet ir apsaugoti sveiką plautį, kad



1 pav. Putų poliuretalinis (poroloninis) kamštis tarpiniame bronche. V. Jovaišo nuotr.

pūlingas turinys nepatektų į sveikojo plaučio bronchus ir nebūtų asfiksijos krauju dėl kraujavimo iš yrančio plaučio kraujagyslių.

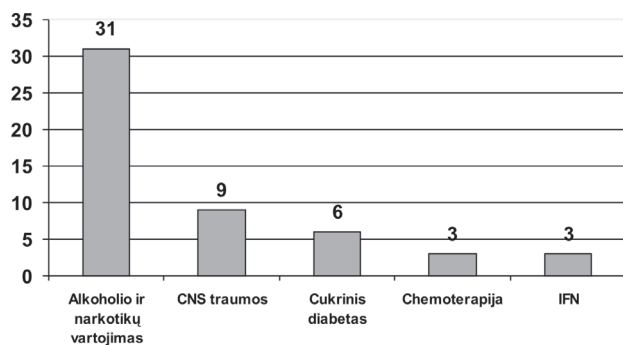
Bronchų okliuzija buvo daroma sukėlus bendrąją anesteziją 12 mm išorinio skersmens nelanksčiu bronchoskopu. Bronchas pasirinktas remiantis rentgeninių tyrimų duomenimis, endoskopiniu vaizdu – matomas pūlingas turinys bronche, turinčiame ryšį su BPJ ir ieškomojos okliuzijos būdu, jau anksčiau įdiegtu ir sėkmingai taikomu mūsų skyriuje V. Gruslio ir kitų [2].

Rezultatai

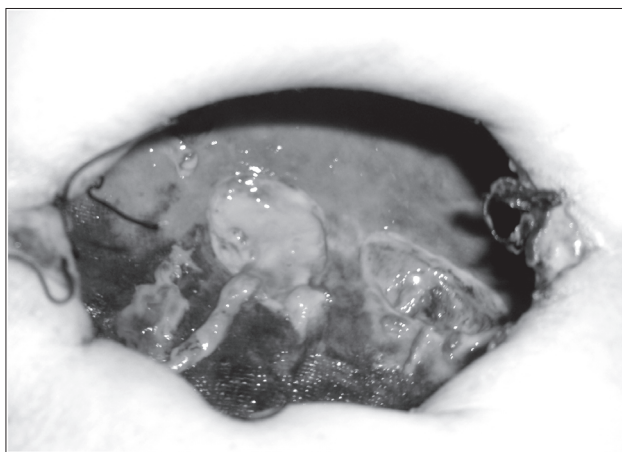
Sėkmingai gydyti 42 (71%) ligoniai. Mirė 17 (29%) ligonių. Vidutinis gydytų ligonių amžius buvo 53 metai (nuo 22 iki 85 metų). Vidutinė gydymo trukmė buvo 37,7 dienos.

Dažniausios piopneumotorakso priežastys buvo plaučio pūlinys, prairęs į pleuros ertmę, ir nekrozinė pneumonija – 52 (88%) ligoniai. Gretutinės ligos, turėjusios reikšmės destruktiniams plaučių pokyčiams atsirasti, dažniausiai buvo alkoholio ir narkotinių medžiagų vartojimas – 31 (60%) ligonis, cukrinis diabetas – 6 (12%) ligoniai, centrinės nervų sistemos traumos – 9 (17%) ligoniai, navikai, gydyti chemoterapija, – 3 (6%) ligoniai, lėtinis inkstų nepakankamumas – 3 (6%) ligoniai (2 pav.). Iširusiais plaučių navikais sirgo 5 ligoniai, buliozinė plaučių emfizema komplikuota spontanišku piopneumotoraksu – 2 ligoniams.

Nuo pleuros ertmės drenavimo iki broncho užkimšimo praėjo vidutiniškai 9 paros. Dalis šių ligonių pasvei-



2 pav. Plaučių destrukcijos priežastys

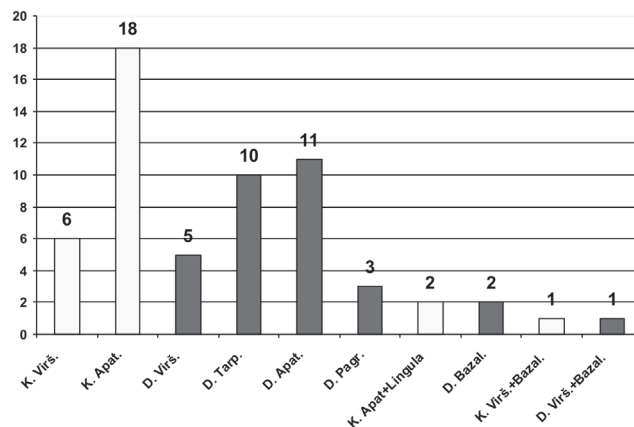


3 pav. Plaučio audinio nekrozė ir sekvestrai. V. Jovaišo nuotr.

ko tik nuo siurbimo ir broncho okliuzijos, jiems neprireikė kitų chirurginių manipuliacijų, sveikoji plaučio dalis užpildė pleuros ertmę, susidarė sąaugos tarp pleuros lapelių [1], – 20 (34%) ligonių. Šiems ligoniams broncho okliuzija tęsta vidutiniškai 12 dienų (nuo 10 iki 20). Ištraukus dreną plautis nebesukrito, ir po kelių dienų ligoniai išrašyti.

Tačiau 19 (32%) ligonių po broncho okliuzijos teko padaryti pleurostomijos operaciją. Indikacijos operuoti buvo: likęs ribotas piopneumotoraksas – 17 ligonių, kaip ligos komplikacija krūtinės sienos flegmona – 2 ligoniams. Mirė 4 ligoniai.

Šešiolikai (27%) ligonių pirma buvo padaryta pleurostoma. Prieš tai 14 šių ligonių dėl piopneumotorakso buvo drenuota pleuros ertmė. Kiti du dėl krūtinės flegmonos buvo operuoti iš karto. Visi šie ligoniai sirgo nekrozine pneumonija. Radikali operacija buvo kontraindikuojama dėl gretutinės patologijos ir blogos bendros



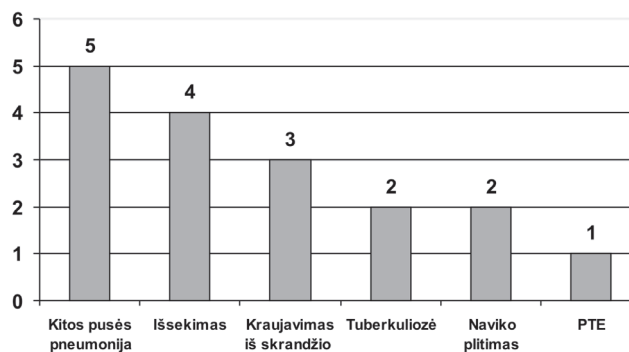
4 pav. Užkimšti bronchai

ligonių būklės. Per operaciją nustatėm, kad yra smarki plaučio audinio nekrozė, arba pooperaciniu laikotarpiu paaiškėjus, kad plaučio nekrozė plinta (3 pav.), vidutiniškai po 6 parų buvo užkemšami bronchai. Šiems ligoniams broncho okliuzijos procedūra buvo atliekama siekiant išvengti pūlių aspiracijos į sveiką plautį ir kraujavimo į kvėpavimo takus. Kraujavimas iš plaučio parenchimos kraujagyslių į pleurostomos ertmę buvo 9 ligoniams. Keturiems jų kraujavimo epizodų buvo daugiau nei vienas. Visiems ligoniams kraujavimą pavyko sustabdyti užsiuvus kraujuojančias kraujagysles, kraujo aspiracijos nebuvo. Laikina broncho okliuzija tęsta nuo 8 iki 33 dienų. Trys ligoniai išrašyti su kamščiais bronchuose. Mirė 5 ligoniai.

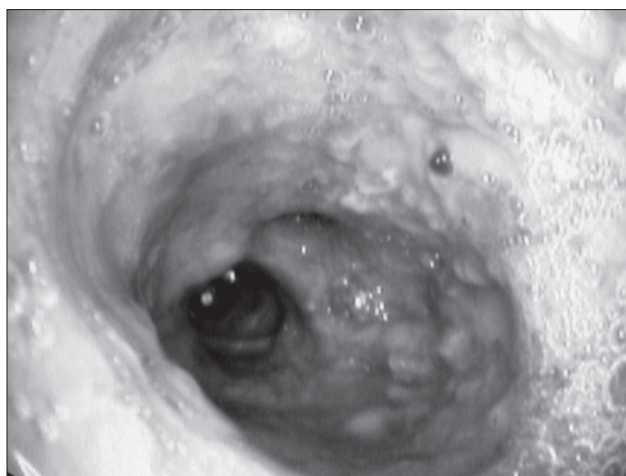
Apatinių skilčių bronchai užkimšti 29 ligoniams. Iš jų 18 – kairysis, 11 – dešinysis, 10 – tarpinis, kitiems 11 ligonių – viršutiniai skiltiniai. Dėl nepakankamos plaučio hermetizacijos ar plintančios plaučio audinio destrukcijos 9 ligoniams teko užkimšti kelis bronchus (4 pav.).

Mirė 17 ligonių. Daugiausia ligonių mirė iš tų, kuriems teko pirma atverti pleuros ertmę – 7 ligoniai (43%). Šeši (35%) ligoniai mirė drenavus pleuros ertmę ir užkimšus bronchą, praėjus vidutiniškai 8 dienoms nuo procedūros. Iš ligonių, kuriems po broncho okliuzijos daryta pleurostoma, mirė keturi (24%).

Dažniausios ligonių mirties priežastys (5 pav.) buvo šios: kito plaučio pneumonija (5 ligoniai), išsekimas ir dauginis organų funkcijų nepakankamumas (4 ligoniai), tuberkuliozė (2 ligoniai), kraujavimas iš skrandžio opos (3 ligoniai), didėjanti navikinė intoksikacija (2 ligoniai), plaučių arterijos troboembolija (1 ligonis). Vienai ligonei procedūra nepavyko – pradurta membraninė dešiniojo



5 pav. Mirties priežastys



6 pav. Tarpinio broncho gleivinė po 30 dienų ištraukus kamščius. V. Jovaišo nuotr.

pagrindinio broncho dalis. Po 7 parų ši ligonė mirė nuo abipusės pneumonijos ir dauginio organų funkcijos nepakankamumo.

Diskusija

Paminėtina, kad medicinos literatūroje medžiagos šiuo klausimu mažoka. Panašias destruktinių plaučių ligų priežastis nurodo ir kiti autoriai. Teigiama, kad dažniausia piopneumotorakso priežastis yra prairę plaučių pūliniai [2]. Jie sietini su skrandžio turinio aspiracija į kvėpavimo takus netekus sąmonės dėl alkoholio ir narkotikų vartojimo, centrinės nervų sistemos traumų. Mūsų duomenimis, svaigias medžiagas vartojo 60% tiriamų ligonių, kiti autoriai teigia tokių ligonių esant iki 70,1% [6]. Svarbų vaidmenį atlieka dėl ligų ar vaistų vartojimo nusilpęs imunitetas

[2, 7]. Vis svarbesni tampa nekroziniai destruktiniai plaučio pokyčiai esant navikui. Jie diagnozuojami iki 29% ligonių, sergančių pūlinėmis pleuros ir plaučių ligomis [2]. Mūsų duomenimis, 14% (8 ligoniai).

Diagnozei patikslinti ir gydymo taktikai nustatyti rekomenduojama plonų pjūvių krūtinės kompiuterinė tomografija. Pasak autorių, ji suteikia naudingos informacijos apie pažeistą plautį, BPJ priežastį, prognozę, net parodo galimą jungties lokalizaciją iki 70% atvejų [3].

Įvairi bronchų okliuzijos technika buvo išnagrinėta ir aprašyta remiantis dar ankstesnių dešimties metų mūsų klinikos patirtimi [5]. Pastaruosius 10 metų nusistovėjo patirtis užkimšti bronchą putų poliuretano (porolono) kamščiu. Didesnių broncho gleivinės pažeidimų dėl ilgalaikio svetimkūnio buvimo nepasitaikė. Net praėjus 30 dienų nekrozių broncho gleivinės pokyčių ištraukus kamštį nebuvo. Nustatyta gleivinės hiperemija, fibrininis uždegimas (6 pav.). Tiesa, dviem ligoniams bronchai užkimšti *Fogarty* kateterio balionėliu, tačiau atsinaujinus jungčiai jau kitą dieną bronchas buvo užkimštas poliuretano. Kai kurie autoriai dėl sunkios ligonio būklės siūlo plautį mėginti hermetizuoti naudojant lankstų bronchoskopą nesukėlus narkozės. Tam siūlomi klizai, *Fogarty* kateteriai, autologinis kraujas, švino kamščiai. Tiesa, jei leidžia ligonio būklė, pirmumas teikiamas bronchoskopijai nelankščiu aparatu [3, 4, 8]. Nė vienam čia minimų ligonių, nepaisant sunkios būklės ar išsekimo, narkozė sunkesnių komplikacijų nesukėlė.

Geras gydymo laikina broncho okliuzija ir aktyviu siurbimu rezultatas pasiektas 34% ligonių. Panašius duomenis pateikia ir kiti autoriai [9]. Kitai daliai ligonių pavyko tik sumažinti empiemos ertmę, pūlinę intoksikaciją (32%). Dėl likusios BPJ ir besitęsiančio lėtinio pūliavimo pagerėjus būklei jie buvo operuoti. Kitų autorių duomenimis, 31,5–38,2% ligonių nepakanka tik pleuros ertmės drenavimo, aktyvaus siurbimo ir broncho okliuzijos. Pagerėjus būklei jie operuojami [9, 10].

Kai kurie autoriai rekomenduoja ligonius, sergančius nekrozinėmis plaučių ligomis, nepaisant sunkios jų būklės, radikaliai operuoti – šalinti pažeistą plaučio skiltį ar net visą plautį, jei reikia – su parietaline pleura. Nurodomi geri rezultatai: iki 1,2–2,4% operacinis mirštamumas ir 15,3–23% komplikacijų. Teigiama, kad 5 metus išgyvena 83% ligonių [11, 12]. Kiti nurodo operacinį mirštamumą iki 8,5% [12]. Minimais ir prevenciniais broncho okliuzijos vaidmuo perioperaciniu laikotarpiu [13]. Mūsų skyriuje tokių operacijų irgi atlikta, tačiau jų rezultatai šiame straipsnyje nenagrinėjami.

Pažymima ir laiko nuo piopneumotorakso pradžios svarba. Nurodoma, kad kuo anksčiau užkemšamas bronchas, tuo didesnė tikimybė, kad plautis hermetizuosis ir greičiau užpildys pleuros ertmę. Nurodomas skirtumas tarp ankstyvos (2–3 dieną) ir vėlyvos (10–15 dieną) broncho okliuzijos [5, 14]. Mes dažniausiai laukdavome apie 9 paras. Ligoniams, kuriuos vėliau teko operuoti dėl likusiosios ertmės ar atsinaujinusios BPJ, rasti gana išplitę nekroziniai plaučio pokyčiai, sekvestrai. Manytume, kad laikinos broncho okliuzijos sėkmė priklauso tiek nuo laiko, praėjusio nuo piopneumotorakso pradžios, tiek nuo plaučio audinio pokyčių.

Dažniausiai užkimšome skiltinius bronchus, keliais atvejais teko papildomai užkimšti ir smulkesnius. Skiltinių bronchų okliuzijos pranašumai mūsų klinikoje nustatyti jau anksčiau, taigi laikėmės tos pačios metodikos

[5]. Kiti autoriai irgi aprašo gerus šio būdo rezultatus [14]. Tie, kurie bronchų okliuzijai naudoja lankstų bronchoskopą, rekomenduoja užkimšti smulkesnius bronchus [4].

Išvados

1. Laikina broncho okliuzija – gana paprastas ir veiksmingas būdas gydyti ligonius, kuriems yra nedideli destruktiniai nekroziniai plaučių pokyčiai.
2. Procedūra, atliekama nelanksčiu bronchoskopu sukėlus narkozę, yra saugi.
3. Broncho okliuzija padeda išvengti komplikacijų ligoniams, kuriems plaučio rezekcija negalima, o padaroma tik paliatyvi operacija – pleurostomija. Jiems dėl plaučių audinio nekrozės gresia kraujavimas ir pūlių aspiracija į sveikojo plaučio bronchus.

LITERATŪRA

1. John A Odell. Serton Meetings. Management of empyema thoracis. J R Soc Med 1994; 87: 466–470.
2. James L Hagan, James D Hardy. Lung absces revisited. Ann Surg 1983 June; 197(6): 755–761.
3. Jack L Westcott, John P Volpe. Peripheral Bronchopleural fistula: CT evaluation in 20 patients with pneumonia, empyema, or postoperative air leak. Radiology 1995; 196: 175–181.
4. McManigle JE, Flecher GL, Tenholder MF. Bronchoscopy in the management of bronchopleural fistula. Chest 1990; 97: 1235–1238.
5. Gruslys V, Janilionis R, Sučila A, Kybartas A, Kiškis G, Narbutas J. Piopneumotoraksu sergančiųjų gydymas laikina broncho okliuzija, kombinuota su troakariniu aspiraciniu drenažu. (Temporary bronial occlusion in the management of patients with pyopneumothorax). Medicina 1997; 33(6): 125–133.
6. Moreira J, Camargo J, Felicetti J, Goldenfun P, Moreira A, Porto N. Lung abscess: analysis of 252 consecutive cases diagnosed between 1968 and 2004. J Bras Pneumol 2006; 32(2): 136–143.
7. Jarratt MJ, Sahn SA. Pleural efusions in hospitalised patients receiving long-term hemodialysis. Chest 1995; 108(2): 470–474.
8. Otruba Z, Oxorn D. Lobar bronchial blockade in bronchopleural fistula. Can J Anaest 1992; 39(2): 176–178.
9. Agaev FF, Aliev KA, Badalov RK. Temporary occlusion of the bronchi in patients with bronchial fistula. Probl Tuberc 1995; 4: 28–31.
10. Seleznev IuP, Ivanov SV, Temirbulatov VI, Sergeev LV, Sergachev DA. The use of late temporary bronchial occlusion in the combinet treatment of patients with acute suppurative lung abscesses. Vestn Khir Im I I Grek. 2000; 159(2): 51–52.
11. Shiraishi Y, Nakajima Y, Koyamata A, Takasuna K, Katsuragi N, Yushida S. Morbidity and mortality after 94 extrapleural pneumonectomies for empyema. Ann Thorac Surg 2000; 70: 1202–1206.
12. Blyth DF. Pneumonectomy for inflamatory lung disease. Eur J Cardio-thorac Surg 2000; 18: 429–434.
13. Conlan AA, Lukanich JM, Shutz J, Hurwitz SS. Elective pneumonectomy for benign lung disease: modern-day mortality and morbidity. J Thorac Cardiovasc Surg 1995; 110: 1118–1124.
14. Gredzhev AF, Kolkin IaG, Tishchenko VG, Pershin ES. Temporary occlusion of the bronchi in the treatment of complex suppurative destruction of the lungs. Grudn Khir 1989; 2: 41–44.