

Reosteosintezių po šlaunikaulio diafizės lūžių analizė

The analysis of reosteosynthesis after diaphyseal femur fractures

Andrius Vaitiekus, Mykolas Liubauskas, Igoris Šatkauskas

Vilniaus universiteto Reumatologijos, traumatologijos-ortopedijos ir rekonstrukcinės chirurgijos klinika, Ortopedijos ir traumatologijos centras, Vilniaus greitosios pagalbos universitetinė ligoninė, Šiltnamių g. 29, LT-04130 Vilnius
 El. paštas: andrius.vaitiekus@gmail.com

Vilnius University, Clinic of Rheumatology, Traumatology-Orthopedics and Reconstructive Surgery, Orthopedics and Traumatology Centre, Vilnius University Emergency Hospital, Šiltnamių Str. 29, LT-04130 Vilnius, Lithuania
 E-mail: andrius.vaitiekus@gmail.com

Tikslas

Nustatyti reosteosintezių dažnį ir priežastis po šlaunikaulio diafizės vidurinio trečdaliao osteosintezių.

Ligoniai ir metodai

Retrospektyviai išanalizuotos 237 pirminės šlaunikaulių osteosintezės Vilniaus universitetinės greitosios pagalbos ligoninės (VGPUL) Ortopedijos ir traumatologijos centre nuo 2003 iki 2010 metų. Į galutinę analizę įtrauktos 229 osteosintezės. Visi ligoniai pagal taikytą osteosintezės metodą suskirstyti į grupes: osteosintezė DCP plokštele, intramedulinė osteosintezė vinimi (IMV) ir išorinė fiksacija AO aparatu (IF). Ieškota reosteosintezės priežasčių: mechaninių komplikacijų, pseudoartrozės, supūliavimo.

Rezultatai

Pagal AO (32) klasifikacija A tipo lūžis diagnozuotas 133 (56,1 %) pacientams, B tipo – 67 (28,3 %), C tipo – 37 (15,6 %). DCP grupėje iš 150 pacientų 29 (19,3 %) peroperuoti dėl mechaninių komplikacijų, 17 (11,3 %) – dėl pseudoartrozės ir 4 (2,6 %) – dėl supūliavimo. IMV grupėje iš 52 operuotųjų nė vienas neperoperuotas dėl mechaninių komplikacijų, 3 (5,8 %) peroperuoti dėl pseudoartrozės ir 1 (1,9 %) – dėl supūliavimo. IF grupėje iš 27 operuotųjų 7 (26 %) peroperuoti dėl mechaninių komplikacijų, 10 (27 %) – dėl pseudoartrozės ir 10 (27 %) – dėl supūliavimo.

Išvados

Osteosintezė intrameduline vinimi yra pranašesnis metodas už osteosintezę plokštele, nes pastarojoje grupėje reosteosintezių dažnis buvo didesnis. Rekomenduojame, jei įmanoma, šlaunikaulio diafizės lūžius gydyti osteosinteze intrameduline vinimi.

Reikšminiai žodžiai: reosteosintezė plokštele, intramedulinė fiksacija, šlaunikaulio osteosintezės plokštele komplikacijos, pseudoartrozės.

Objective

To evaluate the rate of and reasons for reosteosynthesis after osteosynthesis of the middle third of the femoral diaphysis.

Materials and methods

Retrospectively, 237 medical histories of patients with diaphyseal femur fractures, who underwent primary femoral osteosynthesis in the Centre of Traumatology and Orthopaedics of the Vilnius University Emergency Hospital in 2003–2010 were analyzed; 229 osteosyntheses were enrolled into the final study. All patients, by the osteosynthesis method, were grouped into three groups: osteosynthesis with Dynamic Compression Plate (DCP), intramedullary nailing (IMN), and AO external fixation apparatus (EF). These groups were investigated for the reasons of reosteosynthesis (pseudarthrosis, mechanical complications, suppuration).

Results

A fracture type (by AO classification) was diagnosed to 133 (56.1%), B type – 67 (28.3%), and C type to 37 patients (15.6%).

In first group (DCP) there were 150 cases of osteosynthesis, from which 29 (19.3%) were reoperated on because of mechanical complications, 17 (11.3%) because of pseudarthrosis, and 4 (2.6%) because of suppuration. In the second group, there were 52 IM nailing cases, from which none were reoperated because of mechanical complications, although 3 (5.8%) had to be reoperated because of pseudarthrosis and one (1.9%) because of suppuration. In the third group, there were 27 external fixations of which 7 (26%), 10 (27%) and 10 (27%) were reoperated on because of mechanical complications, pseudarthrosis and suppuration, respectively.

Conclusions

Osteosynthesis with intramedullary nail is a superior method to internal fixation with DCP, because the rate of reosteosynthesis after intramedullary nailing was lower. We recommend, when possible, to perform osteosynthesis with intramedullary nail for the treatment of diaphyseal femur fractures.

Keywords: DCP plating, femoral shaft intramedullary nailing, femur plating complications, pseudoarthrosis.

Įvadas

Šlaunikaulis – ilgiausias, stipriausias ir didžiausias vamzdinis kaulas žmogaus organizme. Šlaunikaulio diafizės lūžis yra viena iš dažniausių didelės kinetinės jėgos traumų [1].

Šiuo metu pasaulyje šlaunikaulio diafizės lūžiai dažniausiai gydomi intrameduline fiksacija vinimi, nes tokios operacijos sukelia mažiau komplikacijų negu osteosintezė DCP (*dynamic compression plate*) plokštele [2, 3].

Plokštelė geras metodas, kai vinis kontraindikuojama arba osteosintezę sudėtinga atlikti [4, 5]. Mirtinumas mažesnis taikant plokštelę nei vinį, tačiau atliekant osteosintezę plokštele komplikacijų gali kilti gerokai daugiau (30 %) nei atliekant osteosintezę vinimi (12 %) [6].

Išorinės fiksacijos aparatą rekomenduojama naudoti esant atviriams, dauginiams lūžimams ar esant magistralinių kraujagyslių pažeidimui [7–9].

Straipsnyje apžvelgiame ir įvertiname mūsų sukaupimą patirtį VGPUL, nuo 2003 iki 2010 metų operuojant šlaunikaulio diafizės lūžius, ir savo rezultatus palyginame su kitų klinikų duomenimis.

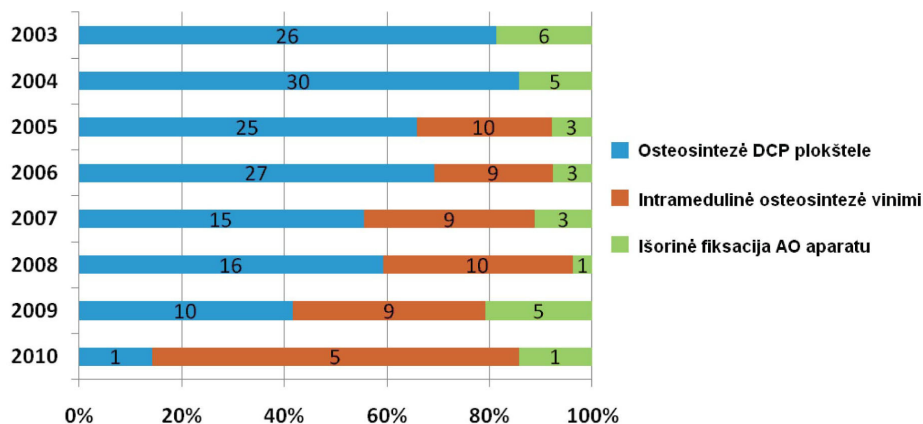
Ligoniai ir metodai

Retrospektyviniai išanalizuoti 237 ligoniai, kuriems buvo atliktos 237 pirminės šlaunikaulių osteosintezės VGPUL Ortopedijos ir traumatologijos centre nuo 2003 iki 2010 metų. Neanalizuotos 8 laikinos AO išorinės fiksacijos, kurios per $11,9 \pm 6,7$ d. (nuo 2 iki 21 dienos) pakeistos į vidinę osteosintezę. Į galutinę analizę įtrauktos 229 osteosintezės. Ligoniai atrinkti naudojantis kompiuterine VGPUL operacijų protokolų duomenų baze, šių ligonių duomenys papildyti iš jų ligos istorijų.

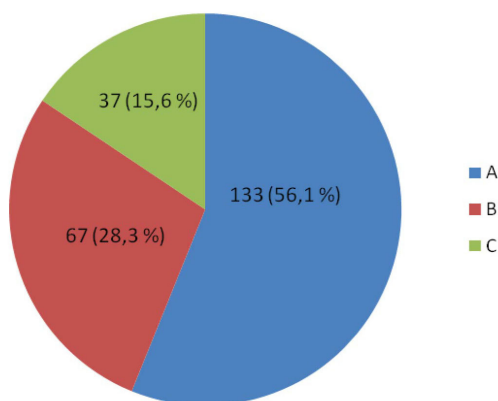
Ligonių įtraukimo kriterijai:

- operuotas šlaunikaulio diafizės vidurinis trečdalis;
- pirma osteosintezė VGPUL;
- pirma osteosintezė ne anksčiau kaip 2003 m. sausio 1 d.;
- lūžis nebuvo periprostatinis ar patologinis;
- atliekant osteosintezę nebuvo taikyta kampinė plokštelė (90° , 95° , 130° , 135° ir kt.), DHS (angl. *Dynamic Hip Screw*), DCS (angl. *Dynamic Condylar Screw*).

Visi ligoniai pagal taikytą osteosintezės metodą suskirstyti į grupes: osteosintezės DCP plokštele, intramedulinės osteosintezės vinimi (IMV) ir išorinės fik-



1 pav. Ligonių pasiskirstymas pagal taikytą šlaunikaulio diafizės osteosintezės metodą



2 pav. Ligonių pasiskirstymas pagal AO klasifikaciją

sacijos AO aparatu (IF). Mūsų tyrimo duomenimis, IMV osteosintezė VGPUL atliekama nuo 2005 metų (1 pav.).

Ieškota reosteosintezė priežasčių: mechaninių komplikacijų, pseudoartrozės, supūliavimo.

Statistinė analizė

Duomenys apdoroti *MS Excel* ir *SPSS* (Versija 17.0) programomis. Apskaičiuoti duomenų vidurkiai ir standartinės paklaidos.

Rezultatai

Iš tirtų 237 ligonių vyrų buvo 161 (71 %), moterų – 65 (29 %). Vyrų amžiaus vidurkis $34,4 \pm 14,8$ (18–91 metai), moterų – $52,8 \pm 24,2$ (18–94 metai).

Lentelė. Reoperacijų priežastys skirtingose grupėse

Komplikacijos	DCP 150 (%)	IMV 52 (%)	IF 27 (%)
Mechaninės	29 (19,3)	0	7 (26)
Pseudoartrozė	11,3 (17)	3 (5,8)	10 (27)
Pūlinės	4 (2,6)	1 (1,9)	10 (19)

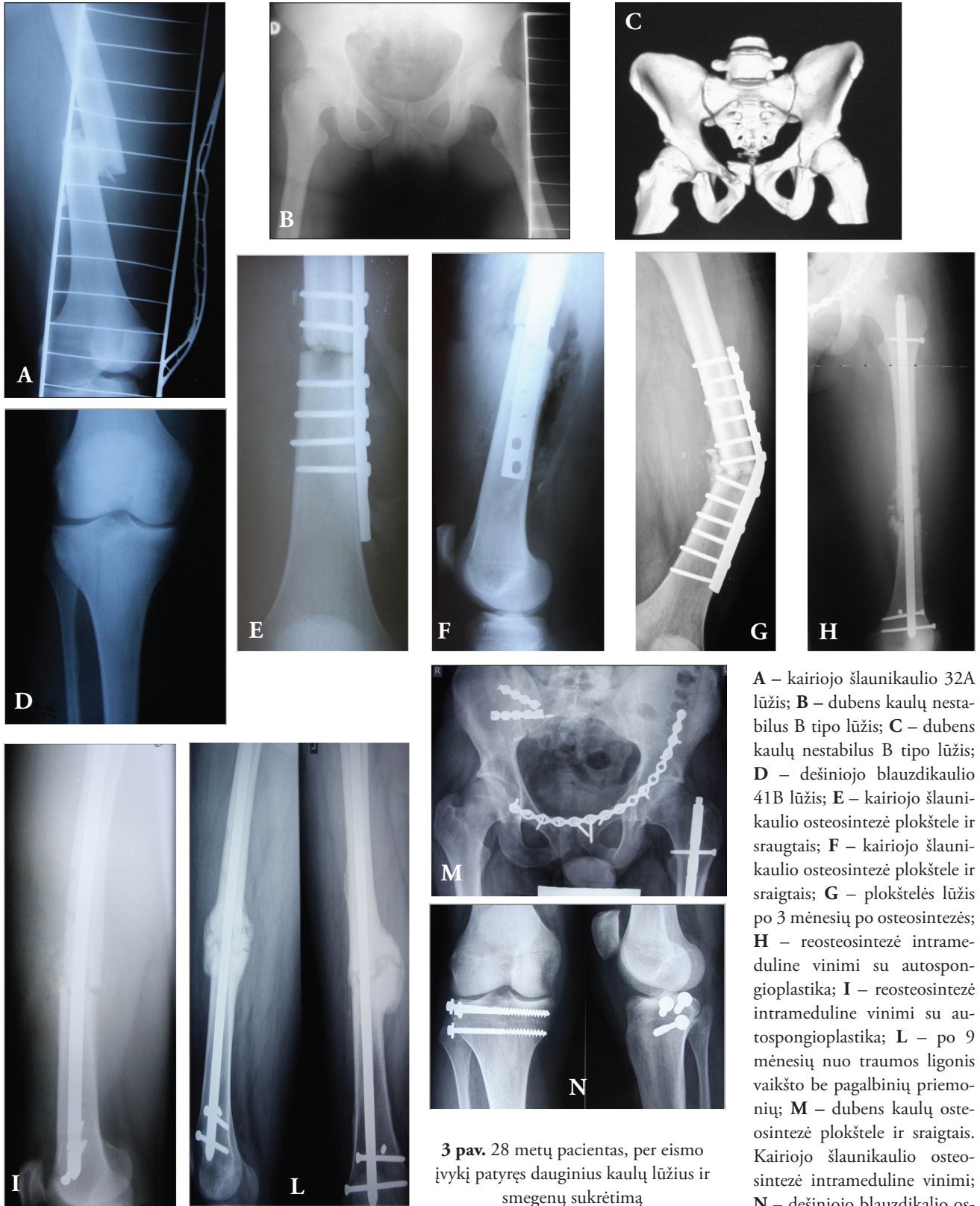Pagal AO (32) klasifikaciją A tipo lūžis diagnozuotas 133 (56,1 %) pacientams, B tipo – 67 (28,3 %) ir C tipo – 37 (15,6 %) (2 pav.).

DCP grupėje buvo 150 pacientų, iš jų 29 (19,3 %) peroperuoti dėl mechaninių komplikacijų, 17 (11,3 %) dėl pseudoartrozės ir 4 (2,6 %) dėl supūliavimo. IMV grupės operuoti 52 pacientai, iš jų nė vienas neperoperuotas dėl mechaninių komplikacijų, 3 (5,8 %) peroperuoti dėl pseudoartrozės ir 1 (1,9 %) – dėl supūliavimo (3 pav.). IF grupėje atliktos 27 operacijos, iš jų dėl mechaninių komplikacijų peroperuoti 7 (26 %), dėl pseudoartrozės – 10 (27 %) ir dėl supūliavimų – 10 (27 %) pacientų (žr. lentelę).

Diskusija

Šiuo retrospektyviuoju tyrimu, apibendrinome VGPUL sukauptą patirtį nuo 2003 iki 2010 metų operuojant šlaunikaulio diafizės lūžius. Gautus rezultatus palyginsime su kitų klinikų autorių duomenimis.

Mūsų tyrimo duomenimis, naudojant DCP plokštelę šlaunikaulio diafizės lūžiui gydyti buvo atlikta



A – kairiojo šlaunikaulio 32A lūžis; B – dubens kaulų nestabilus B tipo lūžis; C – dubens kaulų nestabilus B tipo lūžis; D – dešiniojo blauzdikaulio 41B lūžis; E – kairiojo šlaunikaulio osteosintezė plokšte ir sraigtais; F – kairiojo šlaunikaulio osteosintezė plokšte ir sraigtais; G – plokštelės lūžis po 3 mėnesių po osteosintezės; H – reosteosintezė intrameduline vinimi su autospongioplastika; I – reosteosintezė intrameduline vinimi su autospongioplastika; L – po 9 mėnesių nuo traumos ligonis vaikšto be pagalbinių priemonių; M – dubens kaulų osteosintezė plokšte ir sraigtais. Kairiojo šlaunikaulio osteosintezė intrameduline vinimi; N – dešiniojo blauzdikaulio osteosintezė sraigtais

3 pav. 28 metų pacientas, per eismo įvykį patyręs dauginius kaulų lūžius ir smegenų sukrėtimą

19,3 % reosteosintezų dėl mechaninių komplikacijų, 11,3 % dėl pseudoartrozės ir 2,6 % dėl supūliavimo. Įvairių autorių duomenimis, mechaninių komplikacijų dažnis po šlaunikaulio diafizės osteosintezės plokštele siekia nuo 4 % iki 11 % [10–13]. Mūsų nuomone, reosteosintezų dažniui po DCP osteosintezės gali turėti įtakos osteosintezės operacinė technika, implantatų biomechaninės savybės ir individualūs veiksniai, pavyzdžiui, pacientas gali nesilaikyti gydytojo nurodyto režimo, per anksti pradėti minti operuota koja. Kita vertus, kiekvienoje klinikoje naudojamos įvairios plokštelės, todėl ir jų kokybė, savybės gali skirtis. Tikėtina, kad mūsų ligoninėje naudojamos DCP plokštelės nėra pačios brangiausios, o kartu ir geriausios, todėl ir gydymo rezultatai gali būti nepanašūs į literatūroje nurodomus. Literatūros duomenimis, pseudoartrozės paplitimas osteosintezės DCP ploštele grupėje įvairuoja nuo 2,5 % iki 19 % [10, 12–16]. Kitų autorių nuomone, pūlinių komplikacijų po DCP osteosintezės pasitaiko nuo 1 % iki 10 % [14, 16–18].

Literatūroje teigiama, kad mechaninių komplikacijų dažnis po IMV osteosintezės siekia apie 1 % [19]. Mūsų tyrimo duomenimis, tokių komplikacijų IMV grupėje nebuvo. Intramedulinės fiksacijos grupėje nustatėme 5,8 % komplikacijų dėl pseudoartrozės ir 1,9 % dėl supūliavimo. Literatūros šaltiniuose nurodoma, kad pseu-

doartrozės dažnis po IMV siekia 1,5–6 % [20, 21]. Supūliavimo rizika po IM fiksacijos sudaro 1–2 % [7, 19].

Įvairių autorių duomenimis, mechaninių komplikacijų dažnis po IF yra apie 4 % [6]. Mes nustatėme, kad dėl mechaninių komplikacijų peroperuota 26 % pacientų. Tokius skirtingus rezultatus gali lemti chirurginių priemonių taikymas, chirurgo patirtis, individualios paciento savybės, režimo nesilaikymas. Pseudoartrozė po IF osteosintezės sudaro 5,5–18 % [6, 22], o mūsų duomenimis, dėl šios priežasties prireikia 27 % reosteosintezų. Literatūroje teigiama, kad pūlinės komplikacijos po IF osteosintezės yra gerokai dažnesnės nei mechaninės ar pseudoartrozė ir siekia 5,5–20 % [6, 22]. Mūsų duomenimis, tokių komplikacijų yra dar daugiau – net 27 %.

Taigi mes neatsilikame nuo išsivysčiusių šalių lygio, nes mūsų tyrimo rezultatai yra panašūs į nurodomus pasaulinėje literatūroje.

Išvados

Osteosintezė intrameduline vinimi yra pranašesnis metodas už osteosintezę plokštele, nes pastarojoje grupėje reosteosintezų dažnis buvo didesnis. Rekomenduojame, jei įmanoma, šlaunikaulio diafizės lūžius gydyti osteosinteze intrameduline vinimi.

LITERATŪRA

- Weiss RJ, Montgomery SM, Al Dabbagh Z, Jansson KA. National data of 6409 Swedish inpatients with femoral shaft fractures: stable incidence between 1998 and 2004. *Injury* 2009 Mar; 40(3): 304–8. Epub 2009 Jan 2.
- Wildburger R, Mähring M, Hofer HP. Experience with plate osteosynthesis in femoral shaft fractures. *Aktuelle Traumatol* 1991 Oct; 21(5): 182–8.
- Ricci WM, Gallagher B, Haidukewych GJ. Intramedullary nailing of femoral shaft fractures: current concepts. *J Am Acad Orthop Surg* 2009 May; 17(5): 296–305.
- Seligson D, Mulier T, Keirsbilck S, Been J. Plating of femoral shaft fractures. A review of 15 cases. *Acta Orthop Belg*. 2001 Feb; 67(1): 24–31.
- Maess M. Operative and conservative treatment of fractures of the femur. *Zentralbl Chir* 1980; 105(17): 1127–35.
- Bonnevialle P, Mansat P, Cariven P, Bonnevialle N, Ayel J, Mansat M. Single-plane external fixation of fresh fractures of the femur: critical analysis of 53 cases. *Rev Chir Orthop Reparatrice Appar Mot* 2005 Sep; 91(5): 446–56.
- Senst W, Meyer H. Osteomyelitis following surgical treatment of femoral shaft fractures. Results of a community study. *Zentralbl Chir* 1986; 111(3): 127–33.
- Wenda K, Runkel M. Systemic complications in intramedullary nailing. *Orthopade* 1996 Jun; 25(3): 292–9.
- Kocius M. External fixation in traumatology. In: European instructional course lectures. Vol. 5, 2001, 35–45.
- Wagner R, Weckbach A. Complications of plate osteosynthesis of the femur shaft. An analysis of 199 femoral fractures. *Unfallchirurg* 1994 Mar; 97(3): 139–43.
- Thompson F, O'Beirne J, Gallagher J, Sheehan J, Quinlan W. Fractures of the femoral shaft treated by plating. *Injury* 1985 Sep; 16(8): 535–8.
- Geissler WB, Powell TE, Blickenstaff KR, Savoie FH. Compression plating of acute femoral shaft fractures. *Orthopedics* 1995 Jul; 18(7): 655–60.
- William B. Geissler et al. Compression plating of acute femoral shaft fractures. *Orthopedics* 1995; 18 (7): 655–60.

14. Michael Zlowodzki, MD, Dennis Vogt, MD, Peter A. Cole, MD, and Philip J. Kregor, MD. Plating of Femoral Shaft Fractures: Open Reduction and Internal Fixation Versus Submuscular Fixation. *J Trauma* 2007; 63: 1061–5.
15. Wu CC, Shih CH, Chen WJ, Tai CH. Effect of reaming bone grafting on treating femoral shaft aseptic nonunion after plating. *Arch Orthop Trauma Surg* 1999; 119 : 303–7.
16. van Niekerk JL, Schoots FJ. Femoral shaft fractures treated with plate fixation and interlocked nailing: a comparative retrospective study. *Injury* 1992; 23(4): 219–22.
17. Graber S, Hess R, Noesberger B. Analysis of re-osteosynthesis in femur shaft fractures 1980 to 1989. *Helv Chir Acta* 1994 Apr; 60(4): 643–6.
18. Schoots FJ, van den Wildenberg FA, van der Sluis RF, Goris RJ. Extra-long plate osteosynthesis in femoral fractures. *Unfallchirurg* 1989 Aug; 92(8): 373–8.
19. RW Bucholz and A Jones. Fractures of the shaft of the femur. *J Bone Joint Surg Am* 1991; 73: 1561–6.
20. Haque MA, Hossain MZ, Kabir MH, Akanda NI, Hossain MB. Interlocking intramedullary nailing in fracture shaft of the femur. *Mymensingh Med J* 2009 Jul; 18(2): 159–64.
21. Ali MA, Hussain SA, Khan MS. Evaluation of results of interlocking nails in femur fractures due to high velocity gunshot injuries. *J Ayub Med Coll Abbottabad* 2008 Jan-Mar; 20(1): 16–19.
22. Stojiljković P, Golubović Z, Mladenović D, Micić I, Karalejić S, Stojiljković D. External skeletal fixation of femoral shaft fractures in polytrauma patients. *Med Pregl* 2008 Sep-Oct; 61(9–10): 497–502.