

Pūlinio mediastinito gydymo taukinės pakėlimu vėlyvieji rezultatai

The role of greater omentum in treating poststernotomy mediastinitis: long-term results

Gediminas Kundrotas¹, Jonas Jarašūnas², Barbora Markevičiūtė², Vilija Jakumaitė¹

¹ Klaipėdos jūrininkų ligoninės Kardiochirurgijos skyrius, Liepojos g. 45, LT-92288 Klaipėda

² Vilniaus universiteto Medicinos fakultetas, M. K. Čiurlionio g. 21, LT-03101 Vilnius

El. paštas: jonasjar@gmail.com

¹ Klaipėda Seamen's Hospital, Department of Cardiac Surgery, Liepojos Str. 45, LT-92288 Klaipėda, Lithuania

² Vilnius University, Faculty of Medicine, M. K. Čiurlionio Str. 21, LT-03101 Vilnius, Lithuania

E-mail: jonasjar@gmail.com

Įvadas / tikslas

Taukinė yra unikalus organas dėl savo didelio ploto, beformės struktūros ir puikios vaskuliarizacijos, todėl yra labai tinkama didelėms infekuotoms erdmėms užpildyti ir mediastinitui gydyti. Šio straipsnio tikslas – aprašyti ir įvertinti poststernotominio mediastinito gydymo didžiosios taukinės pakėlimu (omentoplastika) vėlyvuosius rezultatus.

Ligoniai ir metodai

Po taukinės pakėlimo operacijos praėjus vidutiniškai 4,3 metų buvo atlikta 6 pacientų apklausa, apžiūra, pacientai užpildė gyvenimo kokybės klausimyną SF-36. Keturi pacientai, kurių priešoperaciniai spirometrijos duomenys buvo žinomi, mėginus atliko pakartotinai.

Rezultatai

Iš šešių pacientų keturi jaučia krūtinės ląstos skausmą, penki – krūtinės ląstos nestabilumo simptomus, penkiems susiformavo pooperacinės baltosios pilvo linijos išvarža. Visų pacientų su sveikata susijusi gyvenimo kokybė prastesnė negu daugumos. Visų pacientų FEV1 ir FVC rodikliai sumažėjo, palyginti su buvusiais prieš operaciją.

Išvados

Omentoplastika gydyti pacientai dažniau jaučia skausmą, krūtinės ląstos nestabilumo simptomus, jiems formuojasi baltosios pilvo linijos išvaržos, vystosi restrikcinis kvėpavimo funkcijos sutrikimas, jų gyvenimo kokybė blogesnė.

Omentoplastika – veiksmingas, tačiau žalojantis pūlinio mediastinito gydymo metodas.

Reikšminiai žodžiai: vidurinė sternotomija, mediastinitas, omentoplastika, didžioji taukinė.

Background /objective

Greater omentum has an amorphous shape, large size, and excellent vascularization. These characteristics make it ideal for use in reconstruction of large contaminated spaces. The aim of this article is to describe and evaluate long-term results of poststernotomy mediastinitis treatment by transposition of the greater omentum.

Methods

On the average 4.3 years after transposition of the greater omentum, six patients were asked about their complaints, an inspection was performed and they completed the SF-36 health survey. Four patients with known preoperative spirometry results repeated the test.

Results

Four of six patients feel chest pain, five of six feel symptoms of chest instability, and five of six had a history of herniation after the transposition of the greater omentum. All the patients had a lower than average life quality. All the patients had lower FEV1 and FVC values compared to the preoperative ones.

Conclusions

Patients treated by the transposition of the greater omentum more often feel pain, symptoms of chest instability, are prone to herniation, have restrictive respiratory insufficiency and a lower life quality.

Omental flap transposition is an effective though damaging method of treatment.

Key words: median sternotomy, mediastinitis, omental transposition, greater omentum.

Įvadas

Mediastinitas (gilusis krūtinkaulio žaizdos supūliavimas) po vidurinės sternotomijos yra viena sunkiausių kardiochirurgijos komplikacijų. Pastarųjų metų tyrimų duomenimis, mediastinitas po vidurinės sternotomijos pasitaiko 0,4–5 % operuotų pacientų [1]. Literatūroje nurodomi šie posternotominio mediastinito rizikos veiksniai: nutukimas, lėtinė obstrukcinė plaučių liga, abipusis vidinių krūtinės arterijų jungčių formavimas, hipertenzija, moteriškoji lytis, pakartotinis krūtinės ląstos atvėrimas dėl kraujavimo bei kiti [1, 2]. Nors ši nio-kojanti komplikacija nėra labai dažna, tačiau lemia labai didelį hospitalinį mirštamumą (10–35 %), išgyvenusiųjų sergamumą ir siejama su didesne tikimybe numirti per 10 metų po aortokoronarinių jungčių operacijos [3, 4]. Dėl šių priežasčių optimalių gydymo metodų paieška ir jų efektyvumo įvertinimas yra aktualūs šiuolaikinės kardiochirurgijos uždaviniai.

Galimi keli posternotominio mediastinito gydymo būdai: atvirasis (radikalus infekuotų audinių pašalinimas ir tolesnis gydymas žaizdos perrišimais), uždarasis (radikalus infekuotų audinių pašalinimas, žaizdos susiuvimas ir tolesnis gydymas plovimu per kateterį), audinių plastika (radikalus infekuotų audinių pašalinimas ir defekto užpildymas didžiąja taukine, didžiaisiais krūtinės, tiesuoju pilvo ar kitais raumenimis) ir vakuuminės sistemos taikymas (radikalus infekuotų audinių pašalinimas, defekto užpildymas specialia porėta medžiaga, hermetiškas žaizdos užklėjavimas ir neigiamo slėgio taikymas).

Taukinė yra unikalus organas dėl savo didelio ploto, beformės struktūros ir puikios vaskuliarizacijos, todėl yra

labai tinkama didelėms infekuotoms ertmėms užpildyti [5]. Pirmą kartą mediastinito gydymas minkštųjų audinių lopais buvo aprašytas 1980 m., o vakuuminė sistema Europos ligoninėse pradėta naudoti 1997 m. [3].

Šio straipsnio tikslas – aprašyti ir įvertinti posternotominio mediastinito gydymo didžiosios taukinės pakėlimu (omentoplastika) vėlyvuosius rezultatus.

Pacientai ir metodai

Nuo 2003 m. sausio 1 d. iki 2009 m. rugpjūčio 27 d. Klaipėdos jūrininkų ligoninėje atliktos 2588 širdies operacijos per vidurinės sternotomijos pjūvį. Keturiasdešimčiai (1,55 %) ligonių operacija komplikavosi pūliniu mediastinitu.

Mediastinitu laikytas krūtinkaulio siūlės nestabilumas esant pūlingoms žaizdos išskyroms ir/ar teigiamiems pasėliams iš žaizdos. Diagnozavus mediastinitą, visi ligoniai buvo operuoti neatidėliotinai. Intubacinės nejaunos sąlygomis pašalinami infekuoti audiniai ir taikomas vienas iš trijų gydymo metodų: atvirasis, uždarasis arba omentoplastika. Vakuuminės sistemos Lietuvoje kol kas nenaudojamos.

Gydant omentoplastika, operacinėje ligonis apklomas dviem sluoksniais sterilios medžiagos. Radikaliai pašalinus infekuotus audinius, keičiami viršutiniai ligonio apklotai, chirurginiai instrumentai, pirštinės. Atlikus vidurinę laparotomiją, preparuojama didžiosios taukinės dešinioji pusė (taukinė atskiriama nuo skersinės storosios žarnos). Preparuojant taukinę stengiamasi kuo geriau išsaugoti jos mitybą. Suformavus pakankamo ilgio taukinės segmentą, jis priekyje skrandžio ir nepa-

žeidžiant diafragmos pakeliamas į krūtinkaulio vietoje susidariusį audinių defektą. Taukine užpildomos visos ertmės. Taukinės kraštai fiksuojami keliomis pavienėmis siūlėmis (dislokacijos profilaktika). Poodis ir oda užsiuvama 2-0 polipropileno pavienėmis siūlėmis per visus sluoksnius. Drenai žaizdoje nepalikami. Po omentoplastikos tvarstis keičiamas, kai sušlampa arba reikia apžiūrėti žaizdą.

Kiti operacijų metodai detaliam aprašyti straipsnyje „Didžiosios taikinės naudojimas pūliniam mediastinitui po vidurinės sternotomijos gydyti“ [6].

Visiems ligoniams, neatsižvelgiant į taikytą gydymo metodą, skirti antibiotikai pagal sukėlėjo jautrumą.

Iš 40 susirgusiųjų pūliniu mediastinitu atviroju būdu gydyta 16, uždaruju – 5, omentoplastika – 19 pacientų. Aštuoni pacientai, gydyti taikinės pakėlimu, 2009 m. rugpjūtį buvo pakviesti atvykti į Klaipėdos jūrininkų ligoninę. Du pacientai dėl žinomų priežasčių atvykti negalėjo. Atlikta šešių atvykusiųjų apklausa, apžiūra, pacientai užpildė gyvenimo kokybės klausimyną SF-36. Keturi pacientai, kurių priešoperaciniai spirometrijos duomenys buvo žinomi, mėginius atliko pakartotinai.

Apklausoje metu įvertinti pacientų skundai (skausmas, krūtinės ląstos nestabilumas, pasireiškiantis kosint ir judant) ir pooperacinių išvaržų anamnezė.

Apžiūros metu įvertinta pooperacinio rando vieta ir krūtinę deformuojančios pooperacinės išvaržos. Pacientų sutikimu buvo atliktos krūtinės srities nuotraukos.

Su sveikata susijusiai gyvenimo kokybei vertinti naudotas SF-36 gyvenimo kokybės klausimynas, kurį sudaro 36 klausimai apie aštuonias sritis: fizinį aktyvumą, veiklos apribojimą dėl fizinių bei emocinių sutrikimų, socialinius ryšius, emocinę būseną, energingumą, skausmą ir bendrąjį sveikatos vertinimą [7]. Šios gyvenimo sritys jungiamos į dvi sveikatos kategorijas – fizinę ir psichikos. Vertindami atsakymus, pasinaudojome *Online Scoring Service* paslauga tinklalapyje www.sf-36.org. Galutiniai rezultatai pateikti standartinėje balų skalėje, kurioje 50 balų atspindi populiacijos vidurkį, o kiekvienas balas – 1/10 standartinio nuokrypio (10 balų = 1 standartinis nuokrypis). Kuo daugiau balų, tuo geresnė paciento gyvenimo kokybė.

Buvo vertinti šie spirometrijos mėginio rodikliai: forsuota gyvybinė plaučių talpa (FVC), forsuoto iškvėpimo

tūris per pirmąją sekundę (FEV₁) ir *Gaensler* rodiklis (FEV₁/FVC). Pacientų rezultatai buvo palyginti su buvusiais prieš sternotomiją.

Rezultatai

Iš 40 mediastinitu sirgusių ligonių hospitaliniu laikotarpiu mirė šeši (15 %). Iš 19 omentoplastika gydytų pacientų hospitaliniu laikotarpiu mirė keturi (21 %).

Tiriamuoju laikotarpiu (2009 m. rugpjūtį) gyvi buvo aštuoni omentoplastika gydyti pacientai, iš jų šeši atvyko išsitiirti. Tiriamiesiems omentoplastika buvo atlikta, kai jų amžius buvo 66,5 +/- 7,7 (57–77) metų. Tyrimo metu po operacijos vidutiniškai buvo praėję 4,3 metų (nuo 3,7 iki 5,4 metų).

Visi tiriamieji jautė, o keturi iš jų šiuo metu jaučia nuolatinį buką krūtinės ląstos skausmą. Trys iš 6 tiriamųjų jaučia stiprų priepuolinį krūtinės ląstos skausmą kosėdami arba keisdami kūno padėtį. Visų pacientų operacinio rando srities jautrumas normalus. Vienam iš jų jautrumas buvo sutrikęs, bet atsitaisė. Vienas pacientas nurodė esant skausmingų taškų rando srityje. Krūtinės ląstos nestabilumo jausmu, traškėjimu skundėsi 5 iš 6 tiriamųjų. Šis pojūtis ilgainiui nekinta. Pacientai nurodė, jog kosint ar čiaudint kyla noras prisilaikyti, apglėbti krūtinę. Penkiems iš 6 pacientų pooperaciniu laikotarpiu (praėjus nuo 2 mėnesių iki 2 metų po operacijos) pakrūtinyje susiformavo iškilęs, minkštas, neskausmingas darinys – pilvo baltosios linijos išvarža. Dviem pacientams buvo taikytas operacinis gydymas (atlikta defekto plastika tinkleliu). Operacijų rezultatai geri, išvaržos neatsinaujino.

Įvertinę 6 tiriamųjų atsakymus į su sveikata susijusios gyvenimo kokybės klausimyną SF-36, nustatėme, kad iš jų penki savo bendrą sveikatą vertina prasčiau nei dauguma, penkių fizinė sveikata yra prastesnė nei daugumos. Visų pacientų su sveikata susijusi gyvenimo kokybė yra prastesnė nei daugumos, fizinis aktyvumas yra sumažėjęs, o fiziniai sutrikimai riboja veiklą. Keturių tiriamųjų jaučiamas skausmas yra stipresnis, dviejų – silpnesnis nei daugumos. Keturių tiriamųjų psichikos sveikata yra prastesnė nei daugumos. Keturi tiriamieji jaučiasi mažiau energingi, penkių emocinė būklė prastesnė nei daugumos, ši būklė riboja veiklą.

Visų 4 pacientų FVC ir FEV₁ rodikliai sumažėjo, palyginti su buvusiais prieš operaciją. FEV₁/FVC san-

tykis (*Gaensler* rodiklis) pakito nedaug (2 pacientams sumažėjo, 1 nepakito ir 1 padidėjo). Visų pacientų FVC bei FEV1 rodikliai po operacijos buvo mažesni negu prognozuojami pagal amžių ir lytį. Gauti rezultatai rodo restrikcinę kvėpavimo funkcijos sutrikimą.

Kosmetiniai operacijų rezultatai pateikiami nuotraukose.

Diskusija

Literatūroje randama daug duomenų apie ankstyvuosius mediastinito gydymo rezultatus, tačiau daug rečiau tiriama vėlyvieji rezultatai, ypač po omentoplastikos.

Net ir nesant infekcinių komplikacijų, nemaža pacientų dalis patiria įvairius posternotominius skausmus. Literatūros duomenimis, lėtinio posternotominio skausmo dažnis yra apie 30 % [8, 9]. Praėjus metams po sternotomijos, apie 17 % pacientų jaučia įvairaus intensyvumo skausmus ramybės metu, o 31 % – aktyvios veiklos metu (judėdami, kosėdami) [10]. Nurodoma, jog didesnė dalis pacientų dažniau kenčia lėtinį skausmą po omentoplastikos nei po nekomplikuotos sternotomijos [11]. Mūsų gauti duomenys tai patvirtina – skausmus jautė visi apklausti pacientai.

Nustatėme, jog 5 iš 6 pacientų būdingas krūtinės ląstos nestabilumas. Literatūros duomenimis, jis gali atsirasti ne tik po omentoplastikos, bet ir po nekomplikuotos sternotomijos (dažnis nuo 1 % iki 16 %) [12]. Tai dažniau pasireiškia vyresnio amžiaus žmonėms, esant osteoporoziniam krūtinkaulio pažeidimui bei stiprių jėgų poveikiui, pavyzdžiui, kosint [13, 14]. Pacientai, kuriems krūtinkaulio siūlė nestabili, kaip ir tie, kuriems pašalintas krūtinkaulis, skundžiasi krūtinės ląstos traškėjimu, padidėjusiu jos judrumu, skausmu, diskomfortu ir dėl to kylančiais kasdienės veiklos sunkumais [12].

Beveik visiems mūsų tirtiems pacientams (5 iš 6) po omentoplastikos išsivystė baltosios linijos išvarža. Perkeliant taukinę iš pilvo į krūtinės ertmę priekyje diafragmos, negalima palikti per mažos angos pilvo sienoje, kad būtų išsaugota gera taukinės kraujotaka. Ši vieta ir tapo išvaržos vartais. Siekiant sumažinti pooperacinių išvaržų tikimybę, taukinė gali būti preparuojama laparoskopiniu būdu ir į tarpuplautį perkeliama per pjūvį diafragmaje [15]. Neatliekant laparotomijos, nepažeidžiama baltoji linija, todėl nesukuriamas defektas, pro kurį galėtų formuotis išvarža. Nors išlieka galimybė

1 lentelė. Ligonių duomenys prieš operaciją

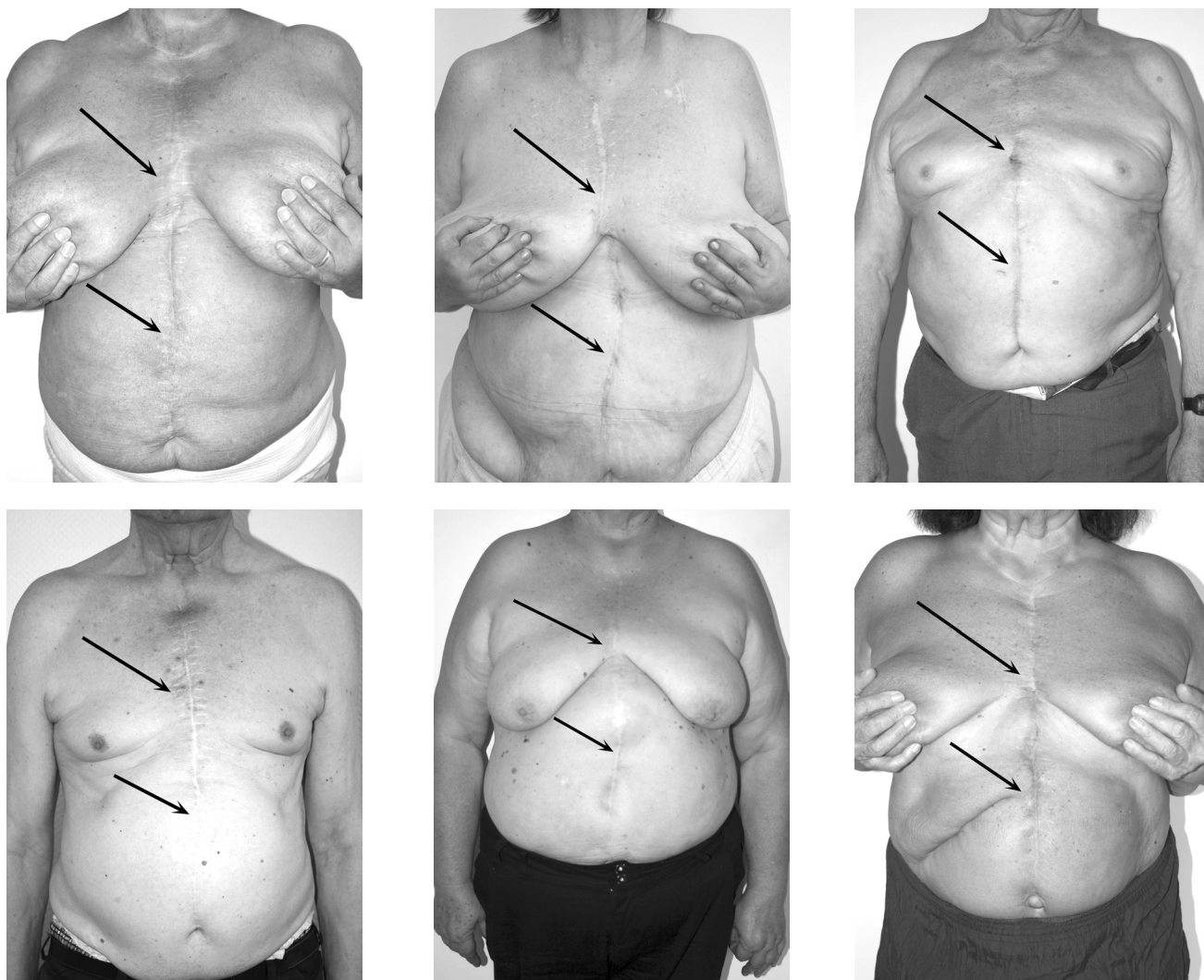
Požymis	Atvejų skaičius	
	N	%
Lytis:		
Vyrai	7	37
Moterys	12	63
Amžius:		
<70 metų	10	53
≥70 metų	9	47
Širdies operacija:		
Revaskuliarizacijos	10	53
Vožtuvų	3	16
Revaskuliarizacijos ir vožtuvų	4	21
Revaskuliarizacijos, vožtuvų ir kitos	2	10
Cukrinis diabetas	4	21
Antsvoris (KMI 25–29,9)	5	26
Nutukimas (KMI >30)	12	63
LOPL	5	26
BA	2	10
IFN (kreatininas > 200 mg/dl)	3	16

KMI – kūno masės indeksas, LOPL – lėtinė obstrukcinė plaučių liga, BA – bronchų astma, IFN – inkstų funkcijos nepakankamumas.

atsirasti išvaržai per diafragmą, tokios išvaržos pasitaiko gana retai [5].

Braxton ir bendraautorai skelbia, jog patyrusių mediastinitą pacientų mirtingumas yra didesnis ir ankstyvuojų, ir vėlyvuojų laikotarpiais [16], tačiau išgyvenusių pacientų gyvenimo kokybė netiriama. Norėdami įvertinti pacientų, gydytų taukinės pakėlimu, gyvenimo kokybę, mes pasirinkome SF-36 gyvenimo kokybės klausimyną, nes jį lengva atlikti, juo vertinami įvairūs gyvenimo kokybės aspektai. Literatūroje nurodoma, jog šis klausimynas naudingas bei jautrus vertinant ligonių gyvenimo kokybę po aortokoronarinių jungčių operacijos [17]. Apibendrinus gautus rezultatus paaiškėjo, jog pacientų gyvenimo kokybė beveik visose srityse yra prastesnė negu vidutinė. Tiriamieji pračiau vertino savo bendrą ir fizinę sveikatą, tai ribojo fizinį jų aktyvumą ir kitą veiklą. Psichikos sveikatos vertinimo rezultatai buvo panašūs – dauguma atsakiusiųjų manė, kad ji prastesnė, ir nurodė, kad emocinė būklė taip pat riboja veiklą.

Net ir po nekomplikuotos širdies operacijos per vidurinės sternotomijos pjūvį plaučių FVC bei FEV₁ rodikliai sumažėja, palyginti su buvusiais prieš operaciją



[18, 19]. Islandijoje atlikus tyrimą nustatyta, jog praėjus 3 mėnesiams po širdies operacijos šie rodikliai sumažėja vidutiniškai 11–14 % [18]. Mes ištyrėme pacientus, kurie patyrė komplikaciją – mediastinitą – ir buvo gydomi taukinės pakėlimu. Nuo omentoplastikos iki to laiko, kai tiriami pacientai antrą kartą atliko spirometrijos mėginius, praėjo vidutiniškai 4,6 metų. Gauti rezultatai rodo, jog lyginant prieš sternotomiją ir tyrimo metu atliktos spirometrijos rezultatus, išreikštus procentais nuo prognozuojamos reikšmės, pacientų FVC rodiklis vidutiniškai sumažėjo 30 %, FEV_1 – 30,5 %, o *Gaensler* rodiklis skyrėsi tik 9,5 %. Net praėjus pakankamai ilgam laikui po operacijos, nustatomas ryškus restrikcinis kvėpavimo funkcijos sutrikimas.

Lyginant žaizdos plastiką taukine ir didžiaisiais krūtinės raumenimis, reikėtų paminėti, jog taikant omentoplastiką hospitalizacijos laikotarpis yra trumpesnis bei mažesnė ankstyvųjų komplikacijų rizika [20]. Raumens lopus gali būti tinkamesnis, kai reikia uždengti dviejų viršutinių krūtinkaulio trečdalių defektus [21]. Jei defektai labai dideli, gali būti naudojama ir taukinė, ir raumens lopus [5].

Naujausias gydymo būdas – vakuuminė sistema – aprašyta kaip saugus ir veiksmingas metodas, teikiantis gerų išgyvenamumo rezultatų [22]. Jį naudojant išvengiama vėlyvųjų komplikacijų, pavyzdžiui, išvaržų, kurios pasireiškė beveik visiems (5 iš 6) taukinės pakėlimu gydytiems pacientams.

2 lentelė. Spirometrijos duomenys

Pacientai	FVC %		FEV ₁ %		FEV ₁ /FVC %	
	Prieš sternotomiją	Tyrimo metu (2009 08)	Prieš sternotomiją	Tyrimo metu (2009 08)	Prieš sternotomiją	Tyrimo metu (2009 08)
1.	145	89	132	81	99	99
2.	75	70	87	70	125	109
3.	100	51	64	40	70	82
4.	71	61	83	53	121	87
Vidurkis	97,75	67,75	91,5	61	103,75	94,25

Spirometrijos rodikliai pateikti procentais lyginant su prognozuojamomis reikšmėmis pagal amžių ir lytį. FVC – forsuota gyvybinė plaučių talpa, FEV₁ – forsuoto iškvėpimo tūris per pirmąją sekundę, FEV₁/FVC – *Gaensler* rodiklis.

Mūsų tirtiems pacientams omentoplastika buvo pasirinkta kaip vienintelis mediastinito gydymo metodas, tačiau ji gali būti taikoma ir kaip vienas iš gydymo etapų [23]. Taikant daugiapakopį gydymą, iš pradžių siūloma naudoti vakuuminę sistemą, o vėliau defektus užpildyti ir gydymą baigti taukinės pakėlimu [11].

Mūsų nustatyti mirštamumo rodikliai, taikant skirtingus mediastinito gydymo metodus, nėra lygintini, nes operuotų ir ištirtų pacientų skaičius buvo nedidelis, o jų grupės nebuvo tolygios pagal ligos sunkumą, eigą, gretutines būkles. Taukinės pakėlimu buvo gydyti

sunkesnės būklės ligoniai. Literatūroje nurodoma, jog omentoplastika gali būti vertinama ir kaip padidėjusio mirštamumo rizikos rodiklis [24].

Išvados

Omentoplastika gydomi pacientai dažniau jaučia skausmą, krūtinės ląstos nestabilumo simptomus, jiems formuojasi baltosios pilvo linijos išvaržos, vystosi restriktinis kvėpavimo funkcijos sutrikimas, jų gyvenimo kokybė blogesnė.

Omentoplastika – veiksmingas, tačiau žalojantis pūlinio mediastinito gydymo metodas.

LITERATŪRA

1. Diez C, Koch D, Kuss O, Silber RE, Friedrich I, Boergermann J. Risk factors for mediastinitis after cardiac surgery – a retrospective analysis of 1700 patients. *J Cardiothorac Surg* 2007; 2: 23.
2. Omran AS, Karimi A, Ahmadi SH, Davoodi S, Marzban M, Movahedi N, Abbasi K, Boroumand M, Davoodi S, Moshtaghi N. Superficial and deep sternal wound infection after more than 9000 coronary artery bypass graft (CABG): incidence, risk factors and mortality. *BMC Infect Dis* 2007; 7: 112.
3. Sjögren J, Malmsjö M, Gustafsson R, Ingemansson R. Poststernotomy mediastinitis: a review of conventional surgical treatments, vacuum-assisted closure therapy and presentation of the Lund University Hospital mediastinitis algorithm. *Eur J Cardiothorac Surg* 2006; 30: 898–905.
4. Toumpoulis IK, Anagnostopoulos CE, Derose JJ Jr, Swistel DG. The impact of deep sternal wound infection on long-term survival after coronary artery bypass grafting. *Chest* 2005; 127 (2): 464–471.
5. Halldorsson A, Meyerrose G, Griswold J. Anterior mediastinal herniation of the transverse colon after an omental flap transposition. *Am Surg* 2007; 73(4): 367–370.
6. Kundrotas G, Jakumaitė V. Didžiosios taukinės naudojimas pūliniam mediastinitui po vidurinės sternotomijos gydyti. (The role of greater omentum in treating poststernotomy mediastinitis). *Lietuvos chirurgija* 2007; 5(3): 473–477.
7. Staniūtė M. Su sveikata susijusios gyvenimo kokybės vertinimas naudojant SF-36 klausimyną. *Biologinė psichiatrija ir psichofarmakologija* 2007; 9: 22–25.
8. Meyerson J, Thelin S, Gordh T, Karlsten R. The incidence of chronic post-sternotomy pain after cardiac surgery – a prospective study. *Acta Anaesthesiol Scand* 2001; 45 (8): 940–944(5).
9. Ho SC, Royse CF, Royse AG, Penberthy A, Mcrae R. Persistent pain after cardiac surgery: an audit of high thoracic epidural and primary opioid analgesia therapies. *Anesth Analg* 2002; 95: 820–823.
10. Lahtinen P, Kokki H, Hynynen M. Pain after cardiac surgery: a prospective cohort study of 1-year incidence and intensity. *Anesthesiology* 2006; 105 (4): 794–800.
11. Chen Y, Almeida AA, Mitnovetski S, Goldstein J, Lowe C, Smith JA. Managing deep sternal wound infections with vacuum-assisted closure. *ANZ J Surg* 2008; 78: 333–336.

12. El-Ansary D, Waddington G, Adams R. Relationship between pain and upper limb movement in patients with chronic sternal instability following cardiac surgery. *Physiother Theory Pract* 2007; 23 (5): 273–280.

13. Okutan H, Tenekeci C, Kutsal A. The Reinforced Sternal Closure System® Is Reliable to Use in Elderly Patients. *J Card Surg* 2005; 20: 271–273.

14. Fawzy H, Alhodaib N, Mazer CD, Harrington A, Latter D, Bonneau D, Errett L, Mahoney J. Sternal plating for primary and secondary sternal closure; can it improve sternal stability? *J Cardiothorac Surg* 2009; 4: 19.

15. Tebala GD, Ciani R, Fonsi GB, Hadjiamiri H, Barone P, Pietrantonio PD, Zumbo A. Laparoscopic harvest of an omental flap to reconstruct an infected sternotomy wound. *J Laparosc Adv Tech A* 2006; 16 (2): 141–145.

16. Braxton JH, Marrin CA, McGrath PD, Morton JR, Norotsky M, Charlesworth DC, Lahey SJ, Clough R, Ross CS, Olmstead EM, O'Connor GT. 10-year follow-up of patients with and without mediastinitis. *Semin Thorac Cardiovasc Surg* 2004;16(1): 70–76.

17. Lindsay GM, Hanlon P, Smith LN, Wheatley DJ. Assessment of changes in general health status using the short-form 36 questionnaire 1 year following coronary artery bypass grafting. *Eur J Cardiothorac Surg* 2000; 18: 557–564.

18. Kristjánssdóttir A, Ragnarsdóttir M, Hannesson P, Beck HJ, Torfason B. Respiratory movements are altered three months

and one year following cardiac surgery. *Scand Cardiovasc J* 2004; 8(2): 98–103.

19. Ragnarsdóttir M, Kristjánssdóttir A, Ingvarsdóttir I, Hannesson P, Torfason B, Cahalin L. Short-term changes in pulmonary function and respiratory movements after cardiac surgery via median sternotomy. *Scand Cardiovasc J* 2004; 38(1): 46–52.

20. Milano CA, Georgiade G, Muhlbaier LH, Smith PK, Wolfe WG. Comparison of omental and pectoralis flaps for poststernotomy mediastinitis. *Ann Thorac Surg* 1999; 67(2): 377–381.

21. Lee SS, Lin SD, Chen HM, Lin TM, Yang CC, Lai CS, Chen YF, Chiu CC. Management of intractable sternal wound infections with topical negative pressure dressing. *J Card Surg* 2005; 20(3): 218–222.

22. Tocco MP, Costantino A, Ballardini M, D'Andrea C, Masala M, Merico E, Mosillo L, Sordini P. Improved results of the vacuum assisted closure and Nitinol clips sternal closure after postoperative deep sternal wound infection. *Eur J Cardiothorac Surg* 2009; 35: 833–838.

23. Bapat V, El-Muttardi N, Young C, Venn G, Roxburgh J. Experience with vacuum-assisted closure of sternal wound infections following cardiac surgery and evaluation of chronic complications associated with its use. *J Card Surg* 2008; 23(3): 227–233.

24. Ghazi BH, Carlson GW, Losken A. Use of the greater omentum for reconstruction of infected sternotomy wounds: a prognostic indicator. *Ann Plast Surg* 2008; 60(2): 169–173.

Gauta: 2009-11-04

Priimta spaudai: 2010-02-02