

Perkutaninė lazerinė liumbalinio tarpslankstelinio disko dekompresija

Percutaneous laser lumbar disc decompression

Gunaras Terbetas¹, Aurelija Vaitkuvienė²

¹ *Vilniaus universiteto Medicinos fakulteto Neurologijos ir neurochirurgijos klinika, Šiltnamių g. 29, LT-04130 Vilnius*

² *Vilniaus universiteto Medžiagotyros ir taikomųjų mokslų institutas, Saulėtekio al. 9-III, 3, LT-10222 Vilnius*

El. paštas: terbetas@gmail.com

¹ *Clinic of Neurology and Neurosurgery, Faculty of Medicine, Vilnius University, Šiltnamių str. 29, Vilnius LT-04130, Lithuania*

² *Institute of Materials Science and Applied Research, Vilnius University, Saulėtekio al. 9-III, 3, Vilnius LT-10222, Lithuania*

E-mail: terbetas@gmail.com

Ižanga

Tarpslankstelinio disko išvarža yra dažna juosmens ir radikulopatinių kojų skausmo priežastis. Daugeliu atvejų tarpslankstelinio disko išvaržos sukeltų simptomų natūrali eiga yra gerybinė dėl disko išvaržos spontaniškos rezorbcijos. Dauguma disko išvaržas turinčių pacientų sveiksta taikant konservatyvų gydymą. Jei konservatyvus gydymas nesukelia pagerėjimo, pacientus tenka operuoti. Šiame straipsnyje pristatomas naujas Lietuvoje disko išvaržos chirurginio gydymo būdas – perkutaninė lazerinė disko dekompresija (PLDD).

Pacientai ir metodai

Nuo 2007 m. gegužės iki 2009 m. birželio 20 pacientų atrinkta PLDD operacijai. Skausmo intensyvumas prieš operaciją įvertintas pagal VAS (*Visual Assessment Analogue Scale*) skalę, gyvenimo kokybė ir neįgalumo laipsnis – pagal ODI (*Oswestry Disability Index*) klausimyną. VAS skausmo indeksas prieš operaciją buvo nuo 3 iki 7 balų esant ramybės būsenos (vid. – 5,0), judesio metu – nuo 5 iki 9 balų (vid. – 6,75). ODI neįgalumo indeksas nuo 20 % iki 60 % (vid. – 47,5 %). Atliktos 24 PLDD operacijos, naudota vietinė nejautra ir rentgenoskopo kontrolė. Pooperacinis įvertinimas atliktas praėjus 2 ir 6 mėn. po operacijos.

Rezultatai

Geras, ilgai trunkantis efektas buvo 14 pacientų (70 %). Po 6 mėn. – VAS esant ramybės būsenos svyravo nuo 1 iki 5 (vid. – 1,75), judesio metu nuo 1 iki 7 balų (vid. – 2,6). Vidutinis VAS kritimas: esant ramybės būsenos – 3,25; judesio metu – 4,15. ODI po 6 mėn. nuo 2 % iki 48 % (vid. ODI – 18,8 %); vidutinis ODI kritimas – 28,7 %.

Išvados

Disko išvaržos chirurginio gydymo kriterijai galutinai nėra nustatyti, tebevyksta diskusija apie chirurginio gydymo privalumus ir trūkumus. Disko išvaržos chirurginis gydymas sukelia greitesnį simptomų regresą, po jo greitesnė rehabilitacija, greičiau pavyksta atkurti darbingumą, bet yra vėlyvų komplikacijų rizika. Perkutaninė lazerinė disko dekompresija pastaruoju metu pripažįstama esanti efektyvus, minimaliai invazyvus chirurginis disko išvaržos gydymo būdas, taikytinas kai kurioms disko išvaržoms. Atvira disko išvaržos operacija (mikrodisektomija) ir PLDD neturėtų būti vertinami kaip du alternatyvūs metodai

gydyti tą patį pacientą, nes įtraukimo PLDD ir atvirai operacijai kriterijai skiriasi. Gydomo metodo pasirinkimą lemia išvaržos morfologija, nustatoma MRT tyrimu. Abu metodai turėtų būti prieinami ir gyvuoti greta ligininėse, kur operuojama stuburo patologija. Ligoniai, turintys disko sekvestrą, pratrūkusią disko išvaržą ar masyvią subligamentinę disko išvaržą, turėtų būti operuojami atvira operacija; ligoniai, kurių disko išvarža nepratrūkusi, nesukelia didelės nervinės šaknelės kompresijos, turėtų būti operuojami minimaliai invaziniais intradiskiniais metodais (PLDD).

Pagrindiniai žodžiai: tarpšlankstelinio disko išvarža, juosmens skausmai, lazerinė chirurgija

Background

Lumbar disc hernia (LDH) is a common cause of low back pain and radicular leg pain. The natural course of lumbar disc hernia-induced symptoms is benign in many cases because of spontaneous resorption of herniated nucleus pulposus. It is well known that the majority of LDH patients recover spontaneously; others will require surgery after failure of conservative treatment. Here we present new in Lithuania surgical treatment method for intervertebral disc hernia- Percutaneous Laser Disc Decompression (PLDD).

Material and Methods

During the period from 2007 May to 2009 June, 20 patients have been selected to be operated on disc herniation by means of Percutaneous Laser Disc Decompression (PLDD). All patients preoperatively were evaluated by Visual Assessment Analogue Scale (VAS) and Oswestry Disability Index (ODI). VAS pain index preoperatively ranged from 3 to 7 points at rest (mean- 5.0 points), to 5-9 points at movement (mean-6.75 points). ODI preoperatively ranged from 20% to 60% (mean 47.5%). 24 PLDD procedures were performed under local anesthesia, using C-arm control. Post operative evaluation was made at 2 and 6 months.

Results

14 patients (70%) experienced long lasting relief of their symptoms. At 6 month follow-up VAS score ranged from 1 to 5 at rest (mean 1.75), at movement range was from 1 to 7 (mean 2.6 points). Mean VAS drop was 3.25 points at resting state, and 4.15 points at movement. ODI at 6 month follow-up ranged from 2% to 48%, mean being 18.8%. Mean ODI drop was 28.7%.

Conclusions

There is ongoing discussion about disc herniation surgery. Surgical treatment provides faster rehabilitation and faster decrease of symptoms, but has a certain danger of late complications. Percutaneous Laser Disc Decompression (PLDD) has been recently accepted as effective surgical intervention on certain types of disc herniation. Open microdiscectomy and PLDD should not be compared as two different ways of treating the same patient because inclusion criteria for both methods differ due to morphology of disc herniation on MRI. Patients having sequestration, transligamentous or extensive subligamentous extrusion should go for open surgery; patients having moderate or mild protrusion of intervertebral disc with no obvious compression of nerve roots should go for PLDD.

Key words: Intervertebral disc hernia, low back pain, laser surgery

Įžanga

Tarpšlankstelinio disko išvarža yra dažna juosmens skausmo ir radikulopatinio kojos skausmo priežastis. Juosmens skausmai kyla dėl degeneracinių pakitimų tarpšlanksteliniam diske ir yra labai paplitę: 80 % suaugusiųjų populiacijos patiria bent vieną juosmens skausmų epizodą per gyvenimą, o 5 % populiacijos yra kamuojami lėtinių juosmens skausmų [1]. Radikulopatinio skausmo paplitimas taip pat dažnas, registruojami 5 atvejai 1000 gyventojų per metus [2]. Radikulopatinio skausmo patofiziologiniai mechanizmai nėra iki galo išaiškinti. Svarbūs du patologiniai veiksniai: mechaninis nervinės šaknelės suspaudimas ir cheminis nervinės šaknelės dirginimas tarpšlankstelinio disko minkštojo

branduolio medžiagomis. Yra nustatyta nervinės šaknelės suspaudimo ir skausmo ir neurologinių funkcijų sutrikimo šaknelės inervuojamame dermatome koreliacija [3]. Išorinė nervinės šaknelės kompresija trikdo medžiagų transportą nervinės šaknelės viduje.

Daugeliu atvejų tarpšlankstelinio disko išvaržos sukeltų simptomų natūrali eiga yra gerybinė dėl disko išvaržos spontaninės rezorbcijos [4–6]. Yra tiesioginė disko išvaržos rezorbcijos ir klinikinių simptomų gerėjimo koreliacija [5, 7, 8]. Disko išvaržos rezorbcija vyksta dėl uždegiminės infiltracijos išoriniame išvaržos sluoksnyje, pagrindinės ląstelės, atsakingos už rezorbciją, yra makrofagai [9, 10]. Nustatyta daugybė veiksnių, susijusių su disko išvaržos rezorbcija: išvaržos penetracija pro užpakalinį išilginį raištį [11], išvaržos dydis [12, 13],

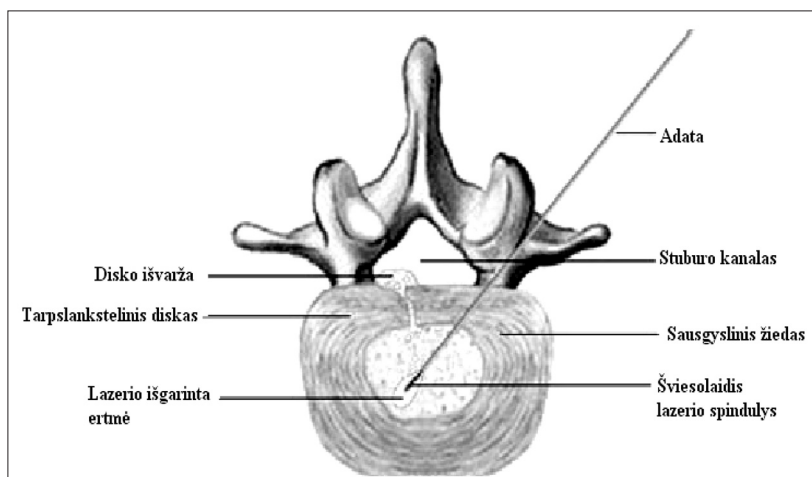
kremzlės ir sausgyslinio žiedo elementai išvaržos sudėtyje [14, 15]. Pratrūkusios pro užpakalinį išilginį raištį ir migravusios disko išvaržos (disko sekvestrai) turi didesnę tendenciją rezorbuotis [11, 12], nepaisant to, disko sekvestrai tiesiogiai liečiasi ir spaudžia nervines šakneles, todėl gali sukelti išeminius pakitimus nervinėje šaknelėje, tada neurologinis deficitas tampa negrįžtamas [15]. Pacientai, kuriems nustatytas disko sekvestras, turėtų būti atidžiai stebimi, jei progresuotų pažeistos šaknelės motorinės funkcijos deficitas, tokie pacientai turėtų būti skubiai operuojami. Nepratrūkusios (subligamentinės) disko išvaržos nesiliečia su sisteminė kraujotaka, jose nekyla uždegiminė makrofagų infiltracija, dėl to išvarža mažėja lėtai. Subligamentinės išvaržos mažėjimas siejamas su išvaržos substancijos dehidratacija ir baltymų degeneracija [5]. Subligamentinės disko išvaržos neturi tiesioginio sąlyčio su nervine šaknele, todėl mažai tikėtina, kad jos sukeltų išeminius šaknelės pakitimus, bet savaiminės rezorbcijos prognozė yra bloga.

Dauguma disko išvaržas turinčių pacientų sveiksta taikant konservatyvų gydymą. Jei konservatyvus gydymas nesukelia pagerėjimo, pacientus tenka operuoti. Šiame straipsnyje pristatomas naujas Lietuvoje disko išvaržos chirurginio gydymo būdas – perkutaninė lazerinė disko dekompresija (PLDD).

Perkutaninė lazerinė disko dekompresija (PLDD)

Mintis panaudoti lazerio spindulį disko išvaržai gydyti kilo 1980 metais. Profesorius Choy po keleto *in vitro*

eksperimentų 1986 metais atliko pirmą PLDD žmogui [16]. Iki 2002 metų pasaulyje atlikta 35 000 PLDD procedūrų [17]. PLDD principas pagrįstas teiginiu, kad tarpšlankstelinis diskas yra uždara hidraulinė sistema, susidedanti iš daug vandens turinčio minkštojo branduolio ir netampraus sausgyslinio žiedo. Vandens kiekio padidėjimas minkštajame branduolyje sukelia neproporcingai didelį slėgio kilimą tarpšlanksteliniam diske. Atliekant *in vitro* eksperimentus nustatyta, kad, suleidus į minkštąjį branduolį 1 ml vandens, intradiskinis slėgis pakyla 312 kPa (2340 mmHg) [16]. Kita vertus, net nedidelis disko tūrio sumažėjimas sukelia ženklų slėgio kritimą tarpšlanksteliniam diske. Esant nepratrūkusiai disko išvaržai radikulopatiniai skausmai kyla dėl disko išvaržos spaudimo į nervinę šaknelę. Disko slėgio kritimas sumažina disko išvaržos spaudimą į nervinę šaknelę, dėl to radikulopatiniai skausmai rimsta. PLDD metu šis mechanizmas įgyvendinamas panaudojant lazerio spindulį, kuris išgarina nedidelę minkštojo branduolio dalį. Taikant vietinę nejautrą ir kontroliuojant rentgenoskopu, plona adata įduriama į tarpšlankstelinį diską, pro adatą į diską įleidžiamas šviesolaidis (1 pav.). Šviesolaidžiu lazerio spindulys nukreipiamas į minkštąjį branduolį. Lazerio spindulys ne tik išgarina vandenį, bet ir pakelia disko temperatūrą, sukelia baltymų denatūraciją, struktūriniai disko baltymai nebetenka savybės surišti vandenį, disko slėgio kritimas tampa ilgalaikis [16], PLDD efektas taip pat tampa ilgalaikis.



1 pav. PLDD operacijos schema

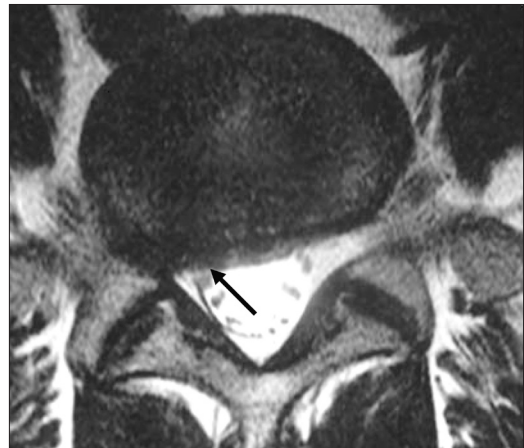
Pacientų atranka

PLDD procedūrai atrenkami pacientai, besiskundžiantys radikulopatinio kojos skausmu, negavę efekto taikant konservatyvų gydymą du mėnesius nuo simptomų pradžios ir turintys rentgenologiškai patvirtintą disko išvaržą, atitinkančią pažeistos šaknelės lygmenį (18, 19). PLDD veikimo principas pagrįstas slėgio sumažėjimu uždaroje hidraulinėje sistemoje – tarpslanksteliniam diske, todėl šiai procedūrai tinka tik pacientai, turintys nepratrūkusias ir neatsidalijusias disko išvaržas (disko protruzijas). Sekvestro radimas yra PLDD procedūros kontraindikacija [19, 20]. Lazerio išgarinamas disko turis yra nedidelis, todėl PLDD procedūroms atrenkami pacientai, kurių magnetinio rezonanso tomogramoje (MRT) matoma nedidelė nervinės šaknelės kompresija ar nervinės šaknelės sąlytis su disko išvarža. Kai MRT matoma ryški nervinės šaknelės kompresija, pacientui tikslingesnė atvira disko išvaržos operacija, nes atviros operacijos metu galima pašalinti didesnę išvaržos turį. Disko tarpo susėdimas >50 %, segmento nestabilumas, spondilolistezė, užpakalinė kaulinė stenozė bei buvusi disko operacija taip pat yra PLDD operacijos kontraindikacijos. PLDD netinka pacientai, turintys didelį neurologinį deficitą, *cauda equina* kompresijos sindromą, ryškių motorinės funkcijos silpnumą ir kitas būkles, kai reikia neatidėliotino chirurginio gydymo [20, 21].

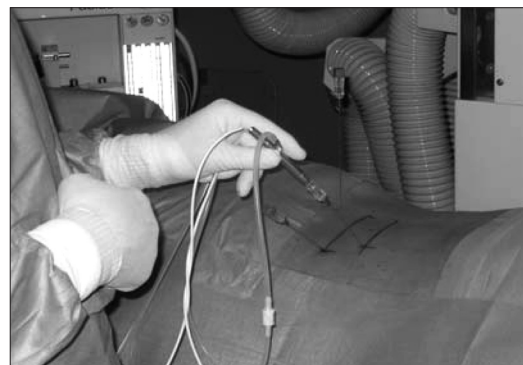Pacientai ir metodai

Pirmoji Lietuvoje perkutaninė lazerinė disko dekompresija atlikta Vilniaus universiteto (VU) Vaikų ligoninėje 2007 m. gegužės 29 d., operuota 14 metų pacientė dėl nepratrūkusios L4-L5 disko išvaržos. Nuo 2007 m. gegužės iki 2009 m. birželio PLDD operacijai atrinkta 20 pacientų, atliktos 24 operacijos. Jos atliktos VU Vaikų ligoninėje, Vilniaus greitosios pagalbos universitetinėje ligoninėje ir VU Antakalnio ligoninėje. Tarp pacientų 9 moterys, 11 vyrų, amžius nuo 14 iki 73 metų, vidutinis amžius 38,1 metų. Visi pacientai skundėsi radikulopatinio kojos skausmu, taikytas konservatyvus gydymas nedavė efekto. Simptomų trukmė nuo 2 iki 36 mėn., vidutinė trukmė 6,75 mėn. Klinikinis ligonių tyrimas atskleidė jutimų sutrikimus pažeistame dermatome 15 pacientų (75 %), motorikos silpnumas rastas 4 pacientams (20 %), Achilo reflekso nebuvo 14 pacientų (70 %). Skausmo in-

tensyvumas prieš operaciją įvertintas pagal VAS (*Visual Assessment Analogue Scale*) skalę, gyvenimo kokybė ir neįgalumo laipsnis – pagal ODI (*Oswestry Disability Index*) klausimyną. VAS skausmo indeksas prieš operaciją svyravo nuo 3 iki 7 balų esant ramybės būsenos (vid. – 5,0), judesio metu – nuo 5 iki 9 balų (vid. – 6,75). ODI neįgalumo indeksas nuo 20 % iki 60 % (vid. – 47,5 %). Priešoperacinis MRT tyrimas rodė nepratrūkusią disko išvaržą, atitinkančią pažeistos nervinės šaknelės lygmenį (2 pav.). MRT nebuvo matoma disko sekvestracijos, kaulinės stenozės, disko tarpo susiaurėjimo požymių (atmetimo kriterijai). Pacientams nerekomenduota PLDD, jei iš MRT tyrimo akivaizdi nervinės šaknelės kompresija ar disko išvarža yra masyvi.



2 pav. Priešoperacinė paciento MRT: nepratrūkusio disko išvarža L5-S1 lygyje sukelia nervinės šaknelės poslinkį (strėlė), nėra ryškios nervinės šaknelės kompresijos



3 pav. Vyksta PLDD operacija

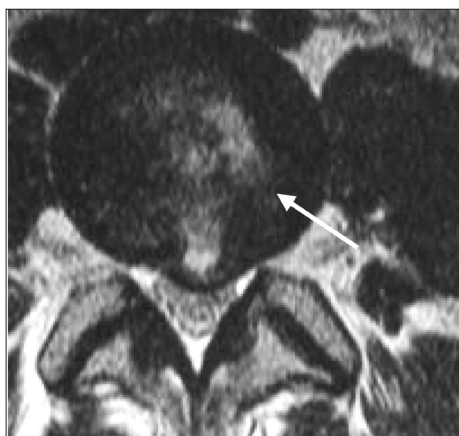PLDD operacija

Operacijoms naudota bendra priešoperacinė sedacija: *midazolam* 5 mg, injekcija į raumenis bei vietinė punkcijos vietos nejautra, atliekama *lidocaini* 5 cm³, 0,5 %. Kontroliuojant rentgenoskopu L4-L5 diskas punktuotas posterolateraliniu priėjimu, L5-S1 diskas punktuotas dorsaliai šalia *dura mater* maišo. Adatos padėtis verifikuota dviejų krypčių rentgeno kontrole. Operacijai naudotas *Dornier* 940 nm diodinis lazeris. Siekiant išvengti tarpšlankstelinio disko perkaitimo, naudotas pulsinis režimas: impulsas 0,5 s, pauzė 1,0 s. Bendra sunaudota lazerio energija nuo 700 iki 1200 J priklausomai nuo tarpšlankstelinio disko dydžio (3 pav.).

Pasitaikė vienas neplanuoto kietojo dangalo maišo pradūrimo atvejis, kitų komplikacijų nebuvo. Hospitalizacijos laikas 1–5 dienos (vidutiniškai dvi dienos). Pooperacinio stebėjimo trukmė nuo 2 mėn. iki 27 mėn., vidutinė stebėjimo trukmė 12 mėnesių. Pooperacinis MRT tyrimas atliktas antrą ir šestą mėnesį po operacijos.

Rezultatai

Geras, ilgai trunkantis efektas buvo 14 pacientų (70 %), dviem pacientams (10 %) negauta efekto, vienam pacientui (5 %) buvo trumpalaikis efektas (truko 6 mėn.), vėliau simptomai atsinaujino, pacientas operuotas pakartotinai. Trys pacientai (15 %) jautė pagerėjimą, bet



4 pav. Pooperacinis MRT vaizdas (2 mėn. po operacijos) matomas lazerio destrukcijos židinys (strėlė), nėra sekvestracijos ar uždegimo požymių

negrižo į visavertį gyvenimą, neatkūrė darbingumo. Po 6 mėn. – VAS esant ramybės būsenos svyravo nuo 1 iki 5 (vid. – 1,75), judesio metu nuo 1 iki 7 balų (vid. – 2,6). Vidutinis VAS kritimas: esant ramybės būsenos – 3,25; judesio metu – 4,15. ODI po 6 mėn. nuo 2 % iki 48 % (vid. ODI – 18,8 %); vidutinis ODI kritimas – 28,7 %. Atliekant pooperacinius MRT tyrimus disko sekvestracijos ar uždegimo požymių nenustatyta, nebuvo ir ženklinės rentgenologinės dinamikos (4 pav.).

Diskusija

Disko išvaržos chirurginio gydymo kriterijai nėra galutinai nustatyti, tebediskutuojama apie chirurginio gydymo privalumus ir trūkumus. Disko išvaržos chirurginis gydymas leidžia pasiekti greitesnį simptomų regresą, greitesnę reabilitaciją ir greičiau atkuriamas darbingumas, bet yra vėlyvų komplikacijų rizika [22]. Perkutaninė lazerinė disko dekompresija (PLDD) pastaruju metu pripažįstama esanti efektyvus, mažai invazyvus chirurginis disko išvaržos gydymo būdas, taikytinas kai kurioms disko išvaržoms. Publikuota daugybė studijų apie PLDD indikacijas, lazerio tipą, sugeriamos energijos kiekį ir kt. [23]. Dvi studijos yra įtrauktos į „Cochrane Collaboration“ apžvalgą, nagrinėjančią įrodymais pagrįstas publikacijas apie disko išvaržos chirurginio gydymo privalumus [22, 24, 25].

Atvira disko išvaržos operacija (mikrodiskektomija) ir PLDD neturėtų būti vertinami kaip du alternatyvūs metodai gydyti tą patį pacientą, nes įtraukimo PLDD ir atvirai operacijai kriterijai skiriasi. Gydymo metodo pasirinkimą lemia išvaržos morfologija, nustatoma MRT tyrimu. Abu metodai turėtų būti prieinami ir gyvuoti greta ligoninėse, kur operuojama stuburo patologija.

Išvados

Ligoniai, turintys disko sekvestrą, pratrūkusią disko išvaržą ar masyvią subligamentinę disko išvaržą, turi būti operuojami atvira operacija; ligoniai, kurių nepratrūkusio disko išvarža, nesukelianti žymios nervinės šaknelės kompresijos, turi būti operuojami minimaliai invaziniais intradiskiniais metodais (PLDD).

LITERATŪRA

1. Shvartzman L, Weingarten E, Sherry H, Levin S, Persaud A. Cost-effectiveness analysis of extended conservative therapy versus surgical intervention in the management of herniated lumbar intervertebral disc. *Spine*, 1992; 17: 176–182.
2. Anderson GBJ. The epidemiology of spinal disorders. In: Frymoyer JW, ed. *The adult spine*. New York: Raven Press, 1997.
3. Olmarker K, Rydevik B. Pathophysiology of sciatica. *Orthop Clin North Am*, 1991; 22: 223–234.
4. Teplick JG, Haskin ME. Spontaneous regression of herniated nucleus pulposus. *AJR Am J Roentgenol*, 1985; 145: 371–375.
5. Saal JA, Saal JS, Herzog RJ. The natural history of lumbar intervertebral disc extrusions treated nonoperatively. *Spine*, 1990; 15: 683–686.
6. Mochida K, Komori H, Okawa A, et al. Regression of cervical disc herniation observed on magnetic resonance images. *Spine*, 1998; 23: 990–997.
7. Takada E, Takahashi M, Shimada K. Natural history of lumbar disc hernia with radicular leg pain: Spontaneous MRI changes of the herniated mass and correlation with clinical outcome. *Journal of Orthopaedic Surgery*, 2001; 9(1): 1–7.
8. Autio RA, Karppinen J, Niinimäki J, Ojala R, Kurunlahti M, Haapea M, Vanharanta H, Tervonen O. Determinants of Spontaneous Resorption of Intervertebral Disc Herniations. *Spine*, 2006; 31(11): 1247–1252.
9. Virri J, Gronblad M, Seitsalo S, et al. Comparison of the prevalence of inflammatory cells in subtypes of disc herniations and associations with straight leg raising. *Spine*, 2001; 26: 2311–2315.
10. Rothoerl R, Woertgen C, Holzschuh M, et al. Macrophage tissue infiltration, clinical symptoms, and signs in patients with lumbar disc herniation. A clinicopathological study on 179 patients. *Acta Neurochir (Wien)*, 1998; 140: 1245–1248.
11. Ahn SH, Ahn MW, Byun WM. 2000 Effect of the transligamentous extension of lumbar disc herniations on their regression and the clinical outcome of sciatica. *Spine*, 2000; 25: 475–480.
12. Komori H, Shinomiya K, Nakai O, et al. The natural history of herniated nucleus pulposus with radiculopathy. *Spine*, 1968; 21: 225–229.
13. Delauche-Cavallier MC, Budet C, Laredo JD, et al. Lumbar disc herniation. Computed tomography scan changes after conservative treatment of nerve root compression. *Spine*, 1992; 17: 927–933.
14. Carreon LY, Ito T, Yamada M, et al. Neovascularization induced by annulus and its inhibition by cartilaginous endplate. Its role in disc absorption. *Spine*, 1997; 22: 1429–1434.
15. Kokubun S, Sakurai M, Tanaka Y. Cartilaginous endplate in cervical disc herniation. *Spine*, 1996; 21: 190–195.
16. Choy DSJ, Michelsen J, Getrajdman D, et al. Percutaneous laser disc decompression: an update: spring 1992. *J Clin Laser Med Surg*, 1992; 10: 177–184.
17. Choy DSJ. *Percutaneous laser disc decompression: a practical guide*. New York: Springer-Verlag, 2003.
18. Gangi A, Guth S, Dietemann J-L, et al. Interventional radiology with laser in bone and joint. *Radiol Clin North Am*, 1998; 36: 547–556.
19. Ascher PW. Laser trends in minimally invasive treatment: atherosclerosis, disk herniations. *J Clin Laser Med Surg*, 1991; 9: 49–57.
20. Liebler WA. Percutaneous laser disc nucleotomy. *Clin Orthop*, 1995; 310: 58–66.
21. Simons P, Lensker E, von Wild K. Percutaneous nucleus pulposus denaturation in treatment of lumbar disc protrusions: a prospective study of 50 neurosurgical patients. *Eur Spine J*, 1994; 3: 219–221.
22. Gibson JNA, Waddell G. *Surgical Interventions for Lumbar Disc Prolapse: Updated Cochrane Review*. *Spine*, 2007; 32(16): 1735–1747.
23. Schenk B, Brouwer PA, Peul WC, van Buchem MA. Percutaneous Laser Disk Dekompression: A Review of the Literature. *Am J Neuroradiol*, 2006; 27: 232–235.
24. Paul M, Hellinger J. Nd-YAG (1064 nm) versus diode (940 nm) PLDN: a prospective randomised blinded study. *Proceedings of the First Interdisciplinary World Congress on Spinal Surgery and related disciplines*. 2000: 555–558.
25. Schenk B (2006) Percutaneous laser disc decompression is more cost-effective than conventional surgical treatment for lumbar disc herniation and allows faster patient rehabilitation, while long-term results are comparable. *ISRCTNR25884790*.

Gauta: 2009-08-20

Priimta spaudai: 2009-09-10