

# Skausmas peties sąnario srityje: priežastys, klinikiniai simptomai, diagnostika ir gydymas

## Pain in the region of shoulder joint: causes, clinical symptoms, diagnostics, and treatment

Rimvaldas Broga

*Vilniaus universiteto Ortopedijos, traumatologijos ir plastinės chirurgijos klinika,  
Vilniaus Greitosios pagalbos universitetinė ligoninė, Šiltanamių g. 29, LT-2043 Vilnius  
El. paštas: rimvaldas@delfi.lt*

Peties skausmą yra pajutęs dažnas pacientas, kuriam jau per 40 metų. Dėl šio skausmo jis kreipiasi į įvairių specialybių gydytojus. Pečių juostos anatomija ir biomechanika labai sudėtinga ir visai nepanaši į kitų sąnarių. Pečių juostos judesių amplitudė įvairiose ašyse ir plokštumose labai plati dėl trijų tikrųjų sąnarių ir dviejų jungčių. Pečių juostos funkciją atlieka 26 raumenys ir jų dalys, tačiau biomechanikai svarbiausi yra mažiausi sukamieji raumenys ir deltinis raumuo. Trunkant minėtų raumenų veiklai, ligonis pajunta skausmus, blogėja peties funkcija. Straipsnyje minimos peties sąnario degeneracijos priežastys, dėstomas ištyrimo planas. Kai kurie anamnezės ir apžiūros duomenys labai būdingi peties ligoms. Apžvelgiami patys populiariausi ištyrimo metodai: skausminiai, funkciniai ir jėgos pasipriešinimo. Rentgenologinis tyrimas palyginti nebrangus, tačiau labai informatyvus. Aptariami būdingiausi peties sąnario rentgenologiniai simptomai. Laiku diagnozuoto mažųjų sukamųjų raumenų degeneracinio ar trauminio pažeidimo operacinis gydymas labai veiksmingas. Jei liga užleista ir įsisenėjusi, t. y. minėti raumenys seniai nuplyšę, surandėję ir negali atlikti pagrindinės funkcijos (stabiliai ir kartu judriai fiksuoti žastikaulio galvą), operacinio gydymo rezultatai būna prastesni.

**Prasminiai žodžiai:** peties sąnarys, klinikinis ištyrimas, mažiausi sukamieji raumenys, degeneracija, ankštumo sindromas.

At the age over 40 many patients experience shoulder pain. Due to this pain they are referred to doctors of different specialities. The anatomy of the shoulder joint as well as its biomechanics is very complicated and not similar to any other joint. The range of motion in the shoulder joint is very wide in all axes and planes. The wide motion is achieved by means of three true joints and two junctions. In the function of the shoulder joint 26 muscles and their parts take part, but most important in the biomechanics are the smallest rotation muscles and the deltoid muscle. The patient experiences pain and aches and the function of the shoulder is impaired in the case of dysfunction of the above mentioned muscles. In the paper, causes of shoulder joint degeneration are mentioned and a clinical examination scheme is presented. Some of the accents from the anamnesis and evaluation are very common to

shoulder sicknesses. The most popular examination tests concerning pain, function and strength restriction are discussed. Roentgenological examination is rather cheap but very informative. The most informative and most common roentgenological features are discussed. In case of early diagnosis of the degenerative and traumatic impairment of small rotator muscles operative treatment is very effective. In cases of delayed and inveterate illnesses when the above mentioned muscles have been disrupted long ago, are shortened and cannot perform their basic function (stable and mobile fixation of the humeral head), the results of operative treatment are worse.

**Keywords:** shoulder joint, clinical examination, small rotator muscles, degeneration, compartment syndrome

## Įvadas

Labai daug ligonių kreipiasi į įvairių specialybių gydytojus dėl skausmų pečių juostoje. Dažniausiai skauda vieną pusę. Norint padėti pacientui reikia žinoti tikslią diagnozę. Pečių juosta savo anatominė sandara ir biomechanika yra išskirtinė kūno sritis. Tokiais plačios apimties judesiais nepasižymi joks kitas žmogaus kūno sąnarys. Rankos judesiuose aktyviai ir sinchroniškai tiksliai dalyvauja trys tikrieji sąnariai (*art. humeri seu glenohumerale*, *art. sternoclavicularis*, *art. acromioclavicularis*), dvi jungtys (*jungtura coracoclaviculare*, *jungtura scapulothoracale*), 26 raumenys ir jų dalys. Todėl ir nedideli anatomiciniai bet kurios kremzlinės, kaulinės, raištinės, sausgyslinės ar raumeninės dalies pokyčiai ilgai sukelti ryškius funkcinis sutrikimus pečių juostoje. Dažniausiai ligoniui galima padėti tik tuo atveju, jei pavyks nustatyti sutrikimo (pažeidimo) vietą ir pašalinti ligos priežastį.

## Peties sąnario anatomija ir biomechanika

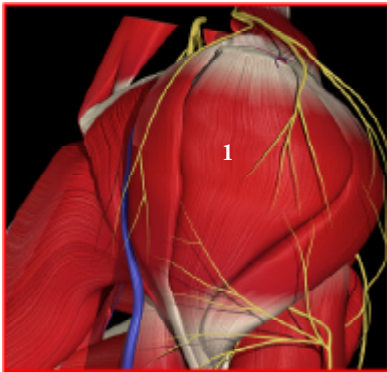
Dauguma judesių amplitudžių priklauso nuo peties sąnario, todėl, sutrikus anatominių struktūrų, sudarančių šį sąnarį, funkcijai ar sandarai, išsiderina pečių juostos biomechanika.

Peties sąnario biomechanikos raktą sudaro keturi mažieji sukamieji raumenys (viršdyglinis, podyglinis, mažasis apvalusis ir pomentinis) ir deltinis raumuo (1,2 pav.). Normaliai tarpusavyje funkcionuojant šiems raumenims, peties sąnario ir kartu pečių juostos judesiai nesutrunka. Jau minėta, kad pečių juostos funkcijai svarbūs 26 raumenys ir jų sudedamosios dalys. Tačiau didžioji jų dalis arba suteikia jėgos minėtam biome-

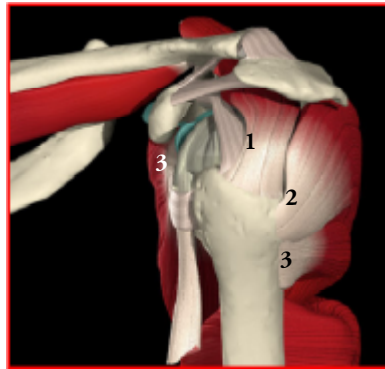
chanikos raktui arba atlieka papildomus, antraeilus pečių juostos judesius. Mažieji sukamieji raumenys savo plačiais proksimaliniais galais iš visų pusių tvirtinasi prie mentės paviršiaus, o distaliai sausgyslėmis glaudžiai suaugę su kapsule – anatominio žastikaulio kaklo bei didžiojo ir mažojo gumburėlių srityje. Pagrindinė mažųjų sukamųjų raumenų funkcija yra spausti žastikaulio galvą į apačią, į mentės sąnarinę duobę, ir sugebėti sukti ją įvairiomis kryptimis, kai deltinis raumuo kelia ranką įvairiose plokštumose (3 pav). Keliant ranką, jokiū būdu žastikaulio galva neturėtų spautis prie petinės ataugos. Jei dėl kokių nors priežasčių nusilpsta mažųjų sukamųjų raumenų funkcija ir žastikaulio galva, susitraukus deltiniam raumeniui, pradeda kilti į viršų, pasireiškia ankštumo sindromas po petine atauga. Šioje srityje atsiranda lėtinis dirginimas, ūminis uždegimas, ligonis pradeda jausti skausmus. Negydant uždegimas pereina į lėtinę randėjimo stadiją, pradeda veikti trinties jėgos tarp petinės ataugos ir žastikaulio galvos bei jo gumburėlių. Dėl mažėjančios sukamųjų raumenų funkcijos nuolat ir nenutrūkstamai pradeda veikti vadinamoji „bukų žirklių“ jėga (4 pav.). Pagaliau susidėvi mažųjų sukamųjų raumenų sausgyslės ir jos nutrūksta kartu su sąnario kapsule: pirmiausia pažeidžiama viršdyglinio raumens sausgyslė, vėliau – podyglinio ir kitos (5 pav.) [1–7].

## Peties sąnario degeneracijos priežastys


Dažniausiai dėl įvairių priežasčių apie keturiasdešimtuo- sias gyvenimo metus pradeda susidėvėti minkštoji sąnario dalis. Mažųjų sukamųjų raumenų funkcijos nepakankamumo priežastys gali būti šios:



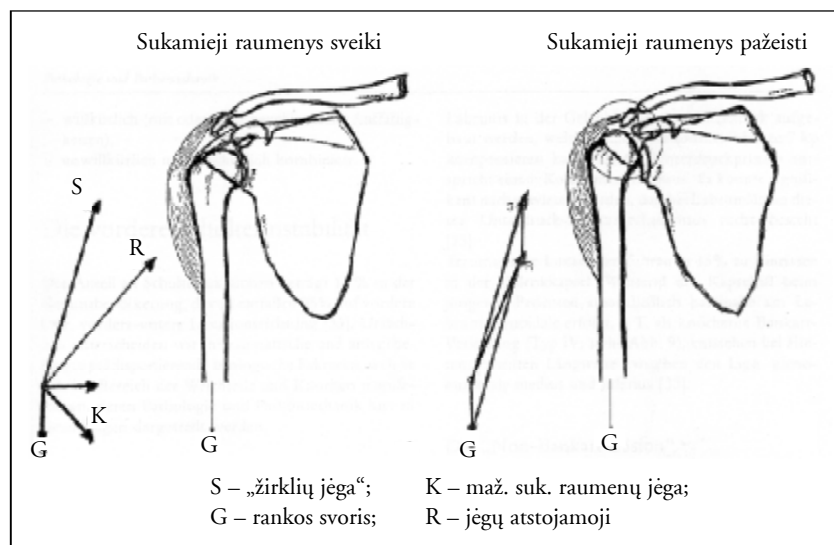
1 pav. 1 – deltinis raumuo



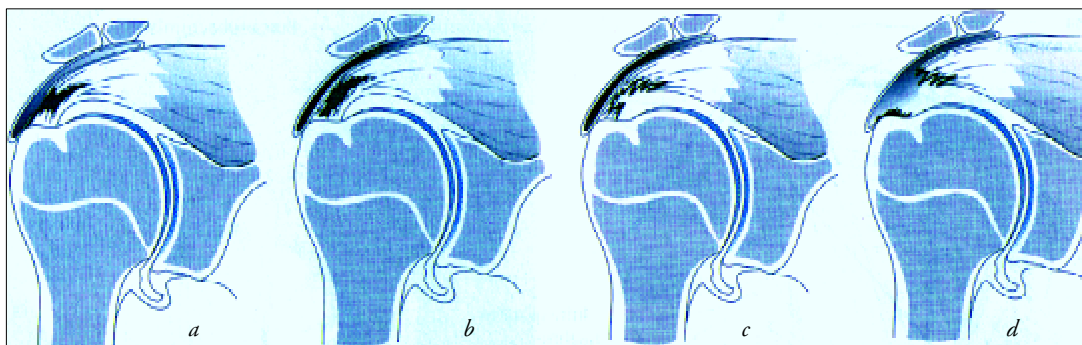
2 pav. Mažieji sukamieji raumenys: 1 – viršdyglinis; 2 – podyglinis; 3 – mažasis apvalusis; 4 – pomentinis



3 pav. Mažųjų sukamųjų raumenų atliekamos funkcijos grafinis vaizdas – peties sąnario biomechanikos raktas



4 pav. Jėgų vektorių persitvarkymas pasireiškiant mažųjų sukamųjų raumenų funkcijos nepakankamumui



5 pav. Viršdyglinio raumens plyšimas: a – iš tepalinio maišelio pusės; b – sausgyslės spindyje; c – iš sąnario pusės; d – pilnutinis plyšimas

I. Subakromialinio tarpo (*Outlet impingement – supraspinatus outlet*) susiaurėjimas:

1. Petinės ataugos priekinė kaulinė išauga (6 pav.).
2. Lanko ar kablo formos petinė atauga (7 pav.).
3. Nuožulni petinė atauga (8 pav.).
4. Peties ir raktikaulio sąnario kaulinės išaugos (9 pav.).

II. Kiti ankštumo sindromo mechanizmai (*non-outlet impingement*):

- A. Žastikaulio galvos duobės sumažėjimas:
1. Kaklo stuburo dalies osteochondrozė.

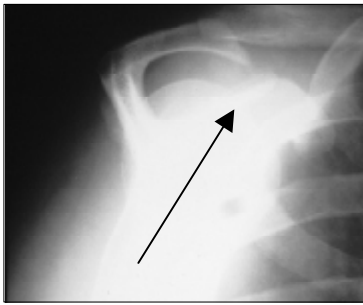
2. Viršmentinis neuritas (*Incisura scapulae* sindromas).
3. Mažųjų sukamųjų raumenų plyšimas.
4. Dvigalvio raumens ilgosios sausgyslės plyšimas.

B. Aukštai iškilęs didysis gumburėlis:

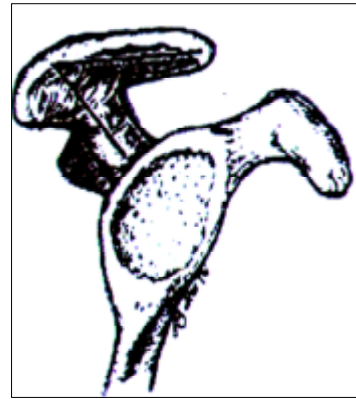
1. Blogai suaugęs arba nesuaugęs (10, 11 pav.).
2. Protezo žastikaulinio komponento žema padėtis.

C. Glenohumeralinio sukimosi taško poslinkis (peties atramos taško poslinkis):

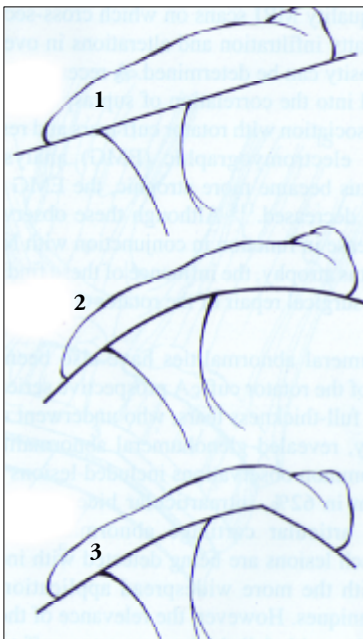
1. Žastikaulio galvos ar sąnarinės duobės pokyčiai (reumatoidinis artritas, žastikaulio galvos rezekcija) (12 pav.).
2. Raiščių laisvumas (kelių krypčių nestabilumas).



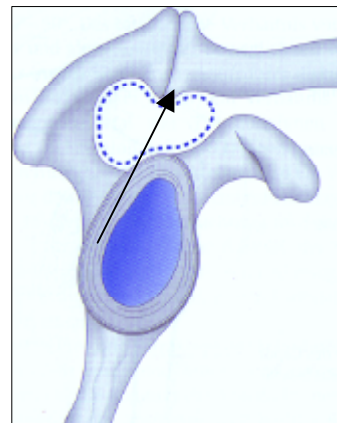
6 pav. Petinės ataugos priekinė kaulinė išauga



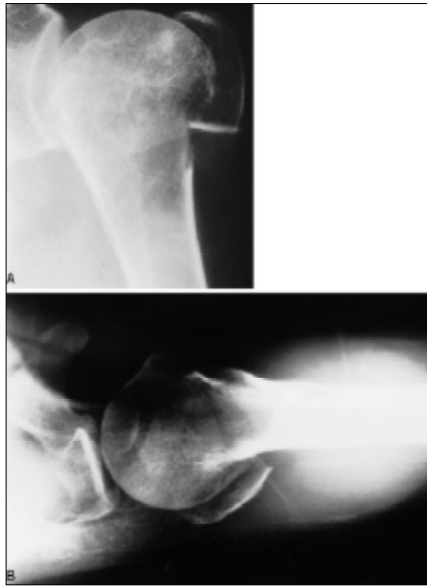
8 pav. Nuožulni petinė atauga (aštrus mentės skiauterės ir petinės ataugos kampas)



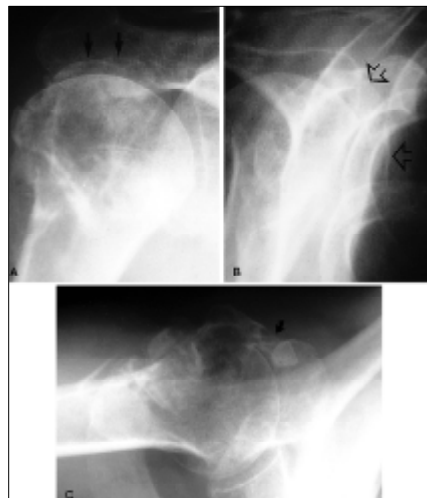
7 pav. Petinės ataugos formos: 1 – plokščia; 2 – lanko formos; 3 – kablo formos



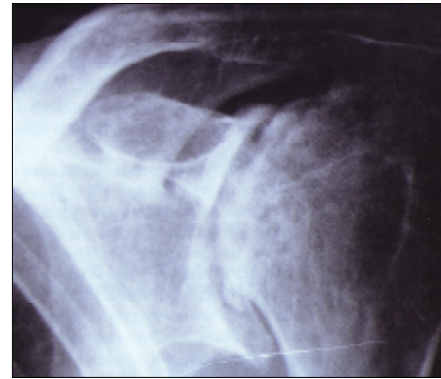
9 pav. Peties ir raktikaulio sąnario kaulinės išaugos esant ryškiai šio sąnario artrozei



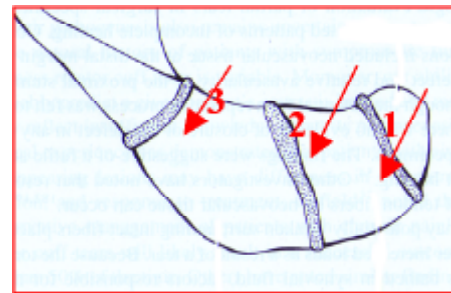
**10 pav.** Žastikaulio didžiojo gumburėlio lūžis su dislokacija: *A* – priekinis vaizdas; *B* – ašinis vaizdas



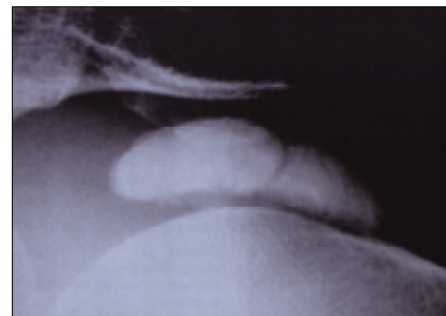
**11 pav.** Žastikaulio didžiojo gumburėlio pseudoartrozė: *A* – priekinis vaizdas; *B* – šoninis vaizdas; *C* – ašinis vaizdas



**12 pav.** Omartrozė po reumatoidinio poliartrito



**13 pav.** *Os acromiale*: 1 – preacromion; 2 – mesoacromion; 3 – metaacromion



**14 pav.** Viršdyglinio raumens sausgyslės kalkėjanti tendinozė

#### D. Peties pakabos susilpnėjimas;

1. Įsisenėjęs raktikaulio akromialinio galo išnirimas,
2. *M. trapezius* parėzė (*neuritis n. accessorius* – XI CNS nervas, C3-C4).

#### E. Petinės ataugos defektas:

1. *Os acromiale* (13 pav.).
2. Blogai suaugusi ar nesuaugusi petinė atauga.
3. Įgimta patologija (Erbo parėzė).

F. Surandėjusios ir padidėjusios sukamųjų raumenų sausgyslės bei tepalinis maišelis:

1. Gausus lėtinis kalcio kaupimasis sausgyslėse (14 pav.).
2. Lėtinis bursitas dėl nuolatinių mikrotraumų (darbas pakeltomis rankomis).

G. Viršutinės galūnės pokyčiai:

1. Paraplegija.
2. Amputacijos.

Dažnai mažuosius sukamuosius raumenis bei jų sausgysles veikia kelios priežastys [8]. Sėkmingam gydymui būtina šias priežastis nustatyti ir gydymo būdu pašalinti.

### Klinikinio ištyrimo seka

Ligonis turi būti tiriamas nuosekliai įvertinant visus skundus, testus bei instrumentinius tyrimus. Ligonio ištyrimą sudaro šie etapai:

- anamnezė (ligos istorija);
- apžiūra;
- palpacija;
- judesių analizė;
- raumenų funkcijos testai;
- specialūs funkciniai testai;
- nestabilumo testai;
- rentgenologinis ištyrimas;
- minkštųjų audinių instrumentiniai tyrimai (ultragarsu, magnetiniu branduolių rezonansu, kompiuterine tomografija).

### Anamnezė (ligos istorija)

Pirmiausia turime išsiaiškinti, kurie skundai ligoniui yra svarbiausi: skausmas, judesių stoka, jėgos praradimas, pasikartojantys išnirimai ar šių simptomų deriniai. Dažniausiai ligonis kreipiasi į gydytojus dėl skausmų.

Privalome išsiaiškinti, kada pradėjo mausti peties sąnari. Ligonis dažnai nurodo, kad peties sąnari jam pradėjo mausti prieš kelerius metus (2, 3, 4 ar daugiau). Tai ir yra tikras ligos „stažas“. Ligonio nepaklausus apie senus maudžiančio pobūdžio skausmus, jis apie tai gali net neužsiminti. Dažniausiai ligonis pabrėš tą momentą, kai pajautė stiprius skausmus, ypač naktį. Ligonis dažnai pasako, kad jau du tris mėnesius skausmai jį pažadina naktį. Dėl to jis ir kreipiasi į gydytoją.

Skausmai turi būdingą sklaidimą į deltinio raumens prisitvirtinimo vietą žaste, žastikaulio šoninio krumplio sritį bei I, II, III plaštakos pirštus (15 pav.). Reikia išsiaiškinti, kaip ligonis gydėsi anksčiau. Vartojant analgetikus ar nescifinius preparatus nuo uždegimo, skausmą galima sumažinti, tačiau nutraukus jų vartojimą skausmai vėl atsinaujina. Jei ligoniui klaidingai buvo nurodyta aktyviai ir intensyviai mankštinti ranką pečių juostoje, skausmai sustiprėja, dažnai ligonio būklė blogėja [9].

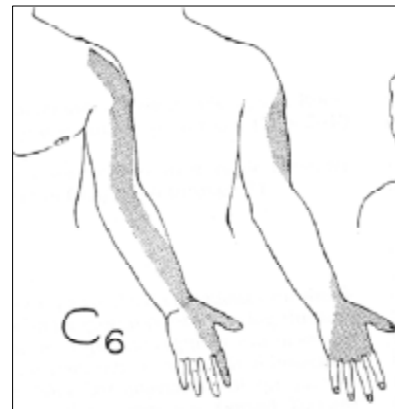
Būtina išsiaiškinti, kokį darbą ligonis dirba, kokį sportą mėgo ar mėgsta.

### Apžiūra

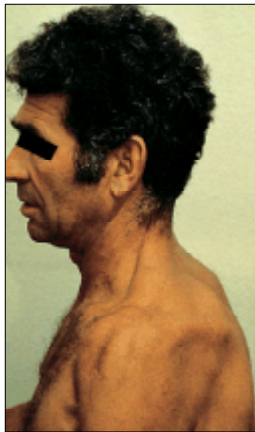Ligonio apžiūrą pradedame iš priekio. Nesveikas petys pasuktas į priekį. Matoma išryškėjusi vaga tarp didžiojo krūtinės ir deltinio raumenų. Po to ligonis apsikamas ir pradedamas tirti gydytojui stovint už nugaros. Matoma viršdyglinio ir podyglinio raumens atrofija, išryškėjusi mentės skiauterė (16 pav.). Vidinis mentės kraštas bei apatinis mentės kampas yra atitolę nuo krūtinės ląstos. Matoma nesveiko peties sąnario pigmentacija, dažnai – visų pažeistos rankos raumenų atrofija [10, 11].

### Judesių analizė

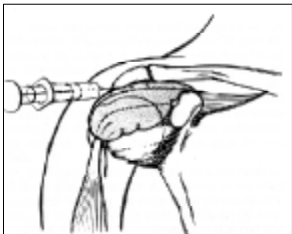
Judesiai turėtų būti tiriami keturis kartus: du kartus (pasyvūs ir aktyvūs) iki injekcinio (nuskausminamojo) testo ir du kartus (pasyvūs ir aktyvūs) po jo (17 pav.). Reikalingiausi judesiai yra: elevacija (18 pav.), išorinė (19 pav.), vidinė rotacija (20 pav.) ir adukcija (21 pav.).



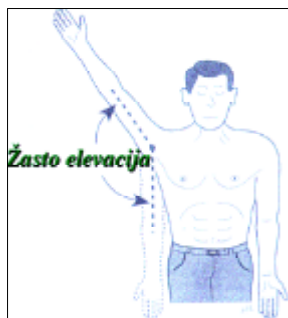15 pav. Būdingas skausmo sklaidimas į ranką esant peties sąnario degeneracijai



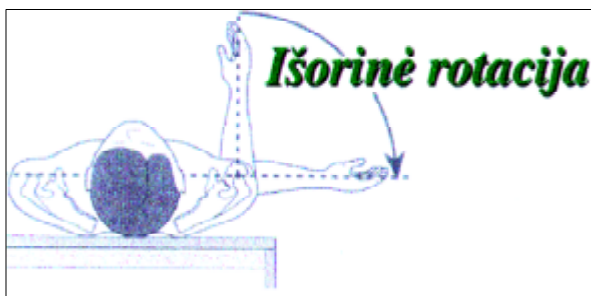**16 pav.** Senas mažųjų sukamųjų raumenų plyšimas. Išryškėjusi mentės skiauterė



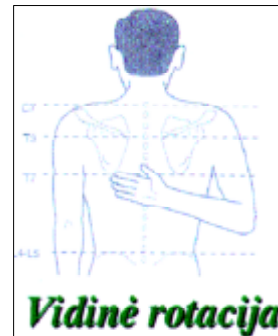
**17 pav.** Injekcinis nuskausminamasis testas



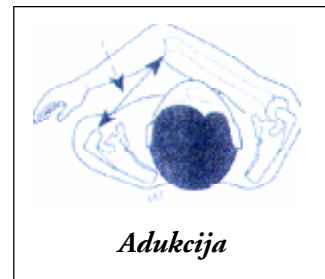
**18 pav.** Elevacija – rankos pakėlimas kartu su jos sukimu mentės plokštumoje



**19 pav.** Išorinė rotacija



**20 pav.** Vidinė rotacija



**21 pav.** Adukcija



**22 pav.** Elevacija po injekcinio testo neatsitaisė



**23 pav.** Elevacija po injekcinio testo neatsitaisė



Judesių amplitudės turėtų būti tiriamos abiejų peties sąnarių lyginimo metodu. Peties sąnario judesiai gali sutrikti dėl jo skausmo, sąnario mažųjų sukamųjų raumenų stingimo bei jų nusidėvėjimo. Skausmo įtaką judesiams pašaliname atlikdami minėtą injekcinį testą. Suleidžiame anestetiko į subakromialinį tarpą bei sąnarį ir, palaukę 15–20 minučių, vėl tiriamo aktyvius ir pasyvius judesius. Jei skausmas turėjo įtakos aktyviems judesiams ar jėgai, po injekcinio testo skirtumas tarp abiejų peties sąnarių funkcijos išnyksta. Jeigu injekcinis nuskausminamasis testas nieko nekeičia, o judesiai ir jėga lieka tokie patys, galima įtarti stingstantį peties sąnarį ar mažųjų sukamųjų raumenų anatomicinį morfologinį pažeidimą (22, 23 pav.) [12].

### Apčiuopa

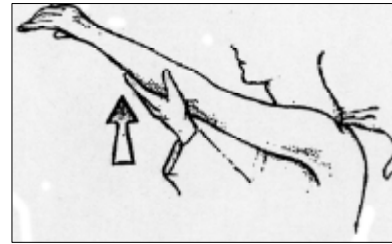
Šis tyrimo metodas pečių juostos negalavimams nustatyti atskirai naudojamas retai. Dažniausiai apčiuopa derinama su skausminiais ar raumenų funkciniais testais.

### Skausminiai testai

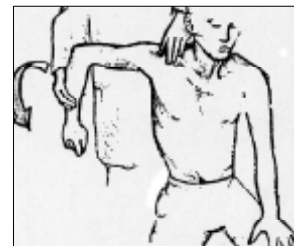
Skauda ligoniui nuolat – dieną mažiau, naktį daugiau. Nustatant diagnozę reikia įsitikinti, ar skausmai susiję būtent su peties sąnariu. Tam naudojami skausminiai Jobe's, Neero ar Hawkinso-Kennedy testai (24, 25 pav.). Atliekant testus ligonio ranka turi būti laisva. Šiais testais galime nustatyti skausmo lokalizaciją. Pirmiausia reikia išsiaiškinti, kurio sąnario srityje ligoniui skauda: ar peties, ar peties-raktikaulio. Tai rodo skausminiai lankai keliant ranką. Jei ligoniui skauda 45–145° elevacijos metu, vadinasi, pažeistas peties sąnarys ar subakromialinis tarpas. Jei ligoniui skauda judesio pabaigoje, tai yra keliant ranką 145–180°, vadinasi, pažeistas peties ir raktikaulio sąnarys (26 pav.) [13].

Žinomas Ch. Neero aprašytas skausminis testas: tiriantis gydytojas stovi ligoniui už nugaros ir viena ranka atlieka forsuoatą fleksiją, tuo pat metu kita ranka fiksuoja mentę ir smiliumi palpuoja priekinį šoninį petinės ataugos kraštą. Sukeltas skausmas rodo, kad testas teigiamas (24 pav.).

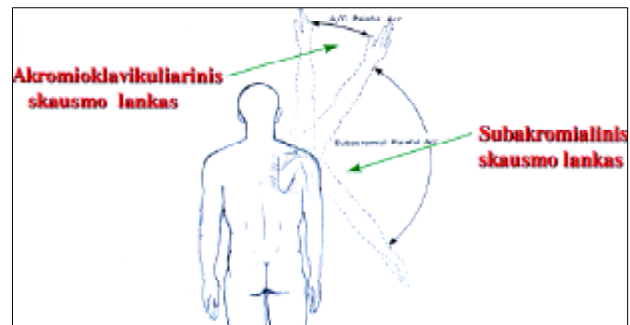
Ankštumo sindromui nustatyti taip pat naudojamas Jobe's testas. Jis atliekamas taip: gydytojas stovi už ligonio nugaros, viena ranka atpalaiduotą ligonio ranką sulenkia per alkūnę 90° kampu, atitraukia iki 90° kampo ir



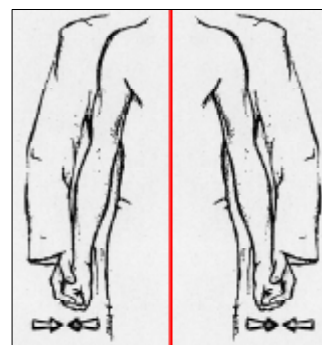
24 pav. Neero testas



25 pav. Jobe's testas

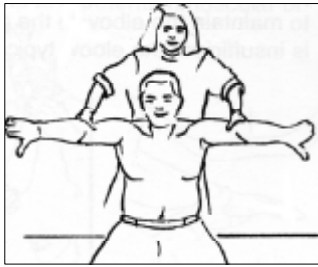


26 pav. Skausminiai lankai

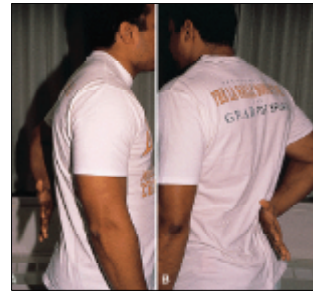
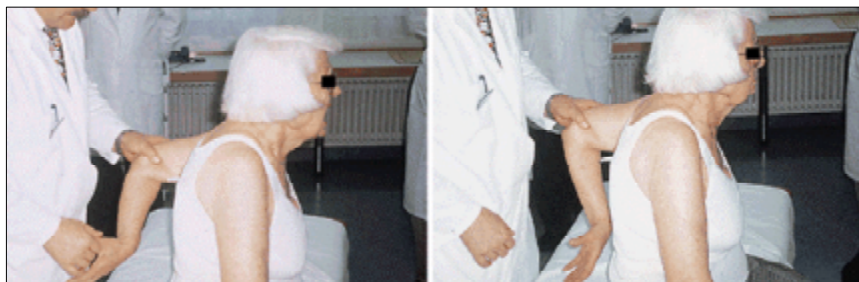
27 pav. 0° abdukcijos testas





28 pav. 90° abdukcijos testas

29 pav. *M. subscapularis* funkcijos vertinimo testas

30 pav. Gydytojas tikrina pomeninio raumens funkciją

suka į vidų, o kitos rankos smiliumi ir didžiuoju pirštais palpuoja priekinį petinės ataugos kraštą. Testas bus teigiamas, jei ligonis pajaus ryškų skausmą subakromialiniame tarpe (25 pav.).

### **Raumenų funkciniai testai**

*M. supraspinatus* vertinimo funkcinis testas. Pirmiausia tiriama pradinė *m. supraspinatus* funkcija.

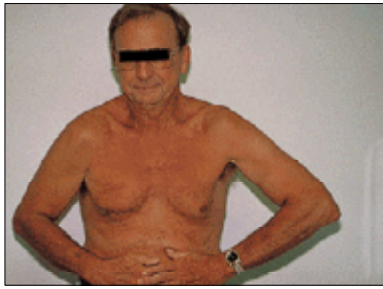*0° abdukcijos testas.* Ligonis bando pakelti abi rankas frontalinėje plokštumoje nugalėdamas gydytojo suteiktą pasipriešinimą. Testas bus teigiamas, jeigu gydytojas jus tiriamojo rankos jėgos silpnumą. Beje, kartais esant plačiam sukamųjų raumenų pažeidimui ligonis aktyviai rankos visiškai nekels (27 pav.).

*90° abdukcijos testas.* Pacientas atitraukia ranką 90° kampu ir atlieka 30° horizontalią fleksiją bei vidinę rotaciją. Tai labiausiai nuslopina *m. deltoideus* funkciją ir jėgą, išryškina *m. supraspinatus* funkcijos sutrikimus, ypač kai tiriantis gydytojas suteikia pasipriešinimą. Šis mėgi-

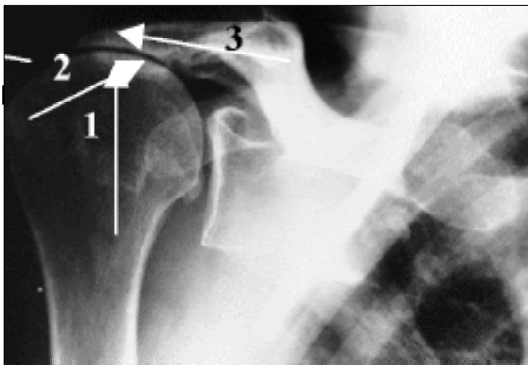
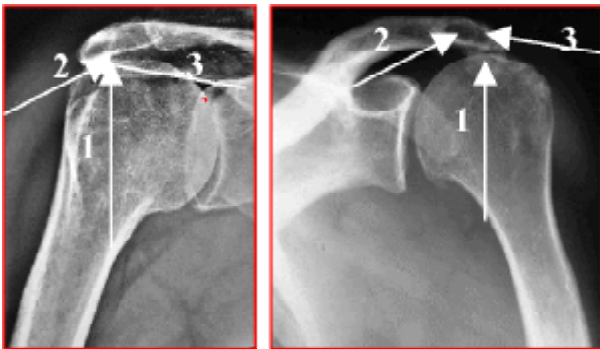
nys kitaip vadinamas „krantančios rankos“ mėginiu. Jis rodo ryškų *m. supraspinatus* ir kitų mažųjų sukamųjų raumenų pažeidimą (28 pav.).

*M. subscapularis* vertinimo testas. Šis raumuo yra vidinis sukėjas (inervuoja *n. subscapularis*, C5), tačiau reikia pabrėžti, kad *m. pectoralis major* (*n. pectoralis medialis et lateralis*, C5-Th1), *m. latissimus dorsi* (*n. thoraco-dorsalis*), *m. teres major* (*n. subscapularis*) yra stipriausi ir pagrindiniai vidiniai sukėjai, todėl esant *m. subscapularis* raumens pažeidimui vidinė rotacija susilpnėja nežymiai. Tam reikia būtinai taikyti *m. pectoralis major* ir kitų minėtų raumenų „pašalinimo“ iš vidinės rotacijos testą ir taip patikrinti *m. subscapularis* raumens funkciją (29 pav.). Ligonis paprašomas ranką fiksuoti už juosmens (tarsi užsirišant prijuostę) ir pabandyti atitraukti ją nuo nugaros. Jei ligonis šio judesio atlikti negali ar, gydytojui atitraukus plaštaką nuo juosmens, jos neišlaisko, vadinasi, pomeninis raumuo yra pažeistas (30 pav.).

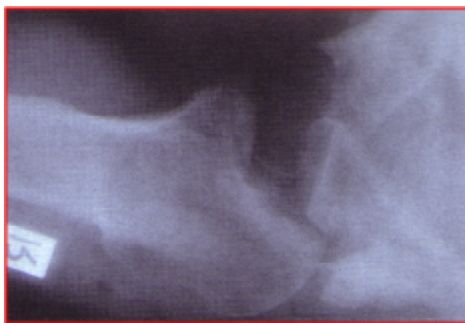Dažnai tenka įvertinti *m. subscapularis* funkciją ir ta-



31 pav. Napoleono testas



32 pav. Nesveiko peties sąnario rentgenologinis vaizdas: 1 – žastikaulio galvos panirimas į viršų; 2 – sklerozuotas petinės ataugos sąnarinis paviršius; 3 – smailus šoninis bei priekinis petinės ataugos kraštas



33 pav. Ašinė peties sąnario nuotrauka – matomas žastikaulio galvos įspaudas

da, kai tiriamas peties sąnarys jau yra daugiau ar mažiau sustingęs. Panašiais atvejais taikomas pilvo spaudimo, arba vadinamasis Napoleono, testas. Tyrimas atliekamas ligoniui stovint ar sėdint; paprašoma delnu paspausti sau pilvą tvirtai per riešą ištiesta ranka, neprispaudus alkūnės prie juosmens. Jei šio judesio ligonis atlikti negali, testo rezultatas yra teigiamas (31 pav.) [14–16].

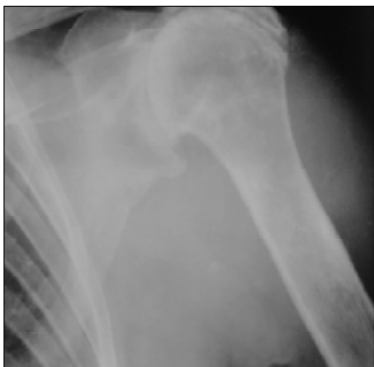### Rentgenologinis tyrimas

Šis tyrimas užima labai svarbią vietą diagnozuojant peties sąnario ir pečių juostos ligas bei traumas. Jis bus informatyvesnis, jei atliksime tinkamų pozicijų rentgeno nuotraukas, tai yra ortopedas, ištyręs ligonį, turi tiksliai nurodyti, kokios pozicijos reikia diagnozei patvirtinti, o rentgenologas privalo tai atlikti. Įvairių pozicijų rentgeno nuotraukose galime matyti šiuos požymius:

- 1) žastikaulio galvos panirimą į viršų (prisispaudusi prie petinės ataugos) (32 pav., 1);
- 2) sklerozuotą petinės ataugos apatinį paviršių (32 pav., 2);
- 3) smailų šoninį bei priekinį petinės ataugos kraštą (32 pav., 3);
- 4) *Os acromiale* (13 pav.);
- 5) šerpetotą ar (ir) sklerozuotą viršutinę didžiojo žastikaulio gumburėlio dalį;
- 6) nusidėvėjusį didįjį žastikaulio gumburėlį;
- 7) kaulines išaugas apatinėje peties ir raktikaulio sąnario dalyje (9 pav.);
- 8) peties ir raktikaulio sąnario artrozę (9 pav.);
- 9) sukaulėjusį *lig. coracoacromiale*;
- 10) kalkėjančią tendinozę (14 pav.);
- 11) laisvus sąnarius kūnus;
- 12) ydingai suaugusius didįjį ar mažąjį gumburėlį (10, 11 pav.);
- 13) žastikaulio galvos įspaudus (33 pav.);
- 14) mentės sąnarinės duobės nukrypimus;
- 15) peties sąnario acetabuliaciją (34 pav.).

Todėl labai svarbu kruopščiai išklausti, kuo ligonis skundžiasi, surinkti gyvenimo anamnezę, ištirti judesius, atlikti skausminius bei funkcinis raumenų testus ir, atlikus reikiamų pozicijų rentgenogramas, nustatyti diagnozę [17].

Tais klinikiniais atvejais, kai nustatome mažųjų sukamųjų raumenų anatominius morfologinius pažeidi-



34 pav. Peties sąnario acetabuliacija

mus, reikia siūlyti operacinį gydymą. Tačiau ligoniui privalome išaiškinti tokius dalykus [18]:

- 1) ligos priežastis ir patogenezę;
- 2) kad chirurginiu būdu nepašalinus priežasties tam tikroje stadijoje liga progresuoja;
- 3) kad absoliučių operacinio gydymo indikacijų nėra, tačiau ligonis praras gyvenimo kokybę. Liga netrukdomai toliau progresuos;
- 4) kad ligai toli pažengus ir negrįžtamai praradus mažųjų sukamųjų raumenų funkciją kiti plastikai panaudoti raumenys jų veiklą gali atstoti tik iš dalies.

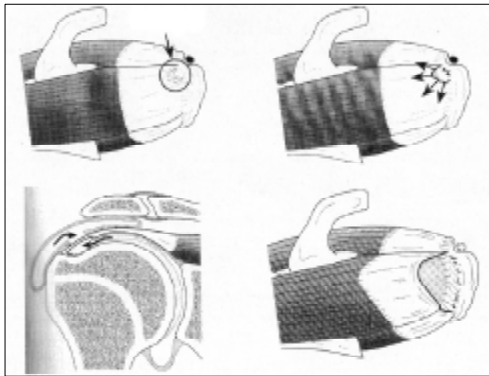
## Gydymas

Gydymas dažnai yra ilgalaikis ir intensyvus. Ligos pradžioje (I ir II ankštumo sindromo stadijos) galimas konservatyvus fizioterapinis ir medikamentinis gydymas nuo uždegimo. Skirdamas konservatyvų gydymą, gydytojas turi būti įsitikinęs, kad anatominių morfologinių pažeidimų dar nėra. Kitaip gydymas bus neveiksmingas, sugaišime daug brangaus laiko, nes numatytas įstatymu nedarbingumo laikas yra ribotas. Jokiu būdu nepateisinamas delsimas konservatyviai gydant mažųjų sukamųjų raumenų trauminius ar degeneracinius plyšimus. Gydymas tikrai nepadės, o tik pakenks, be to, sugaišime laiko. Reikėtų pabrėžti, kad aktyvi gydymo mankšta peties sąnariui ne tik netinka, tačiau ir be galo kenksminga. Jos metu ypač žalojami mažieji sukamieji raumenys veikiant aktyviai „bukų žirklių“ jėgai. Peties sąnariui mankštinti tinka tik pasyvių judesių mankšta, t. y. kai ranką mankština kineziterapeutas ar mokantis tai daryti asmuo, kai ranka mankštinama sveikąja ranka ar naudojant įvairius įrengimus. Ak-

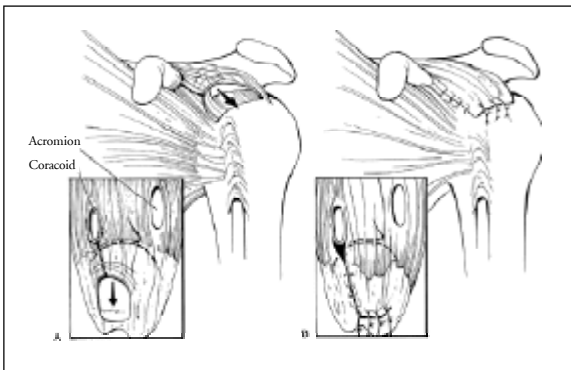
tyvių judesių visai pakanka, jei žmogus jos nesaugo, o normaliai naudojasi kasdieniame gyvenime. Peties sąnariui labai svarbu laisvi pasyvūs judesiai, kurie aktyviems judesiams niekada nekels pavojaus. Beje, atsiradus peties sąnario skausmams, žmogus refleksyviai ima saugoti šį sąnarį, pradeda kelti ranką kartu su mente to iš pradžių nepastebėdamas. Stingstant sąnariui judesiai siaurėja, tačiau, kad ir kaip būtų keista, skausmas, ypač naktimis, stiprėja. Štai tuo momentu ligonis atkreipia dėmesį, kad ranka nekyla (negali pasiūkuoti, sunku apsivilkti, pavalgyti ir t. t.). Aktyviai išmankštinti tokį peties sąnarį praktiškai neįmanoma, nes šiuo etapu dėl skausminio apsaugos refleksų ir sąnario sustingimo neįmanoma valingai atskirti mentės judesių nuo žasto. Tada gali padėti ir kartais padeda (toli gražu ne visada) minėti pasyvūs (sąnario tempimo) judesiai [19].

Atskirai norėčiau paminėti leidžiamus hormoninius preparatus (kenologą ir kt.). Šie preparatai labai paplitę pasaulyje, tačiau mažai veiksmingi ir net pavojingi. Jie tinka vartoti tik palyginti trumpą laiką, kai liga uždegimo paburkimo stadijos, t. y. pačioje jos pradžioje. Pacientas tuo laiku praktiškai niekada nesikreipia į gydytoją. Hormoninio preparato suleidimas, kai liga toli pažengusi (plyšę mažieji sukamieji raumenys) yra ypač pavojingas ir gali ligoniui tik pakenkti. Po suleidimo 4–6 mėnesius dėl didelio pūlinių komplikacijų pavojaus ligonio negalima operuoti, o kitoks gydymas galimas tik simptominis, jis mažai efektyvus. Prieš leidžiant šiuos vaistus, ligonis ir gydytojas privalo tiksliai žinoti, kokios stadijos liga. Nereikia būti patiklims, geriau pasitarti su gydytoju ir pagalvoti apie galimus padarinius.

**Operacinis gydymas.** Toliau pažengusios ligos (III ankštumo sindromo stadijos, mažųjų sukamųjų raumenų įvairaus laipsnio plyšimų, peties sąnario artrozių ir t. t.) sudedamoji gydymo dalis yra chirurginė operacija. Be tinkamai atliktos operacijos, kaip ir be kokybiškos specialios reabilitacijos, ligonis nepasveiks. Reabilitacija ar sveikatą grąžinantis gydymas po santykinio ramybės laikotarpio (tam tikrų pasyvių judesių, kol mažųjų sukamųjų raumenų sausgyslės pakankamai stipriai priaugs žastikaulio anatominio kaklo srityje – 3–8 sav.) yra būtini, nes peties sąnario ligos – tai pirmiausia minkštųjų audinių pažeidimai. Gydant atramos ir judėjimo aparato minkštųjų audinių patologiją, reabilitacinis laikotarpis yra būtinas. Priklausomai nuo to, kokios stadijos liga



35 pav. Mažųjų sukamųjų raumenų tipinė plyšimo pradžios vieta

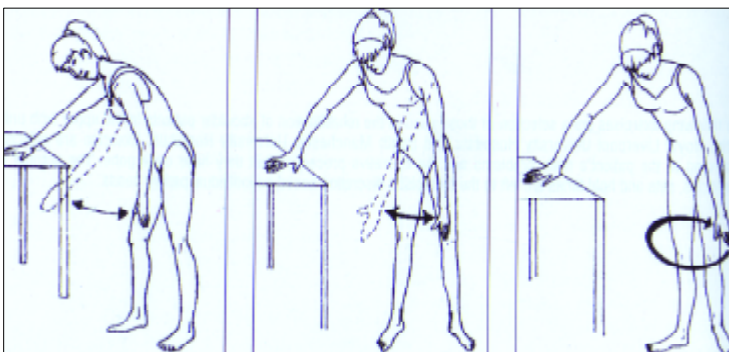


36 pav. Mažųjų sukamųjų raumenų sausgyslių insercija

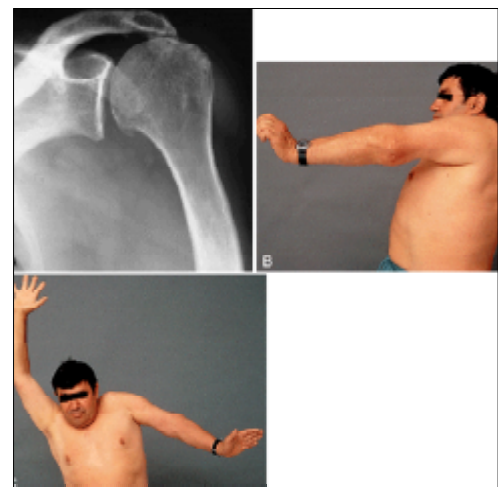pradėta gydyti, rehabilitacija iki visiško pasveikimo gali trukti nuo 1,5 iki 12 mėnesių.

Chirurginis peties sąnario ligų gydymas plačiai taikomas pasaulyje. Prieš dešimt metų pradėtas Vilniaus greitosios pagalbos universitetinėje ligoninėje, pastaruoju metu po truputį plinta ir didesnėse Lietuvos ligoninėse. Šios srities chirurginės operacijos gana sunkios dėl sudėtingos anatomijos, ligų ir jų stadijų įvairovės. Beveik kiekviena operacija skirtinga ir unikali.

Labiausiai paplitusi Ch. Neero 1972 metais pasiūlyta peties sąnario dekompresijos operacija, kuri atliekama esant III stadijos ankštumo sindromui, kai sąnarys sustingęs, daliniam sukamųjų raumenų plyšimui bei visais kitais atvejais, kai atliekama sausgyslės ir kaulo siūlė. Mažųjų sukamųjų raumenų degeneracinis plyšimas dėl ankštumo sindromo prasideda įprastoje vietoje – šalia dvigalvio raumens ilgosios sausgyslės (35 pav.). Nuo šios stadijos liga nei savaime praeina, nei gydoma konservatyviomis priemonėmis, juo labiau hormoninio preparato injekcijomis. Todėl, ligoniui išaiškinus apie jo ligą, raidos stadijas bei perspektyvą, reikėtų siūlyti ligą pradėti gydyti chirurginiu būdu, atliekant Ch. Neero operaciją bei sausgyslių inserciją (36 pav.). Po to eina tam tikros trukmės (3-8 sav.) santykinės ramybės laikotarpis, kai ranka imobilizuojama ant abdukcinės pagalvės ir atliekama pasyvių judesių mankšta (37 pav.), vėliau skiriamas sveikatą grąžinantis gydymas sanatorijoje [20].



37 pav. Pasyvių judesių mankšta, pradedama antrą dieną po operacijos



38 pav. Įsisenėjusio sukamųjų raumenų plyšimo rentgenologinis ir klininis vaizdas

Reikia atkreipti dėmesį, kad įsisenėjusių degeneracinių plyšimų atvejais operacinio gydymo veiksmingumas ženkliai mažėja arba toks gydymas tampa nebeįmanomas (38 pav.). Ligoniu galima padėti tik iš dalies: atliekame mažųjų sukamųjų raumenų plastiką naudodami kitus pečių juostos raumenis. Atliktų chirurginių plastikų kitais raumenimis efektas neprilygs tikrųjų mažųjų raumenų funkcijai. Skausmas išnyks, judesių amplitu-

dės grįš iš dalies, tačiau jėgos rankoje nebebus niekada. Todėl reikia laiku kreiptis į patyrusį šios srities ortopedą, laiku nustatyti tikslią diagnozę ir ligos priežastį, laiku atlikti reikalingą operaciją [21–23].

Norėčiau atkreipti dėmesį, kad sanatorinio ir vėlesnio gydymo laikotarpiu negalima daryti aktyvios gydomosios mankštos pratimų. Aktyvių judesių pakanka tiek, kiek reikia kasdieniui veiklai [24].

## LITERATŪRA

- Cooper DE, O'Brien SJ, Warren RF. Supporting layers of the glenohumeral joint. An anatomic study. *Clin Orthop* 1993; 289: 144–155.
- Walch G, Laurent NJ, Levigne C, Renaud E. Tears of the supraspinatus tendon associated with “hidden” lesions of the rotator interval. *J Shoulder Elbow Surg* 1994; 3: 353–360.
- Neer CS, Satterlee CC, Dalsey RM, Flatow E. The anatomy and potential effects of contracture of the coracohumeral ligament. *Clin Orthop* 1992; 280: 182–185.
- Sharkey NA, Marder RA, Hanson PB. The entire rotator cuff contributes to elevation of the arm. *J Orthop Res* 1994; 12: 699–708.
- LeHuec JC, Schaeferbeke T, Moinard M, et al. Traumatic tear of the rotator interval. *J Shoulder Elbow Surg* 1996; 5: 41–46.
- Bak K, Fauno P. Clinical findings in competitive swimmers with shoulder pain. *Am J Sports Med* 1997; 25(2): 254–260.
- Volk AG, Vangness CT. An anatomic study of the supraspinatus muscle and tendon. *Clinical Orthopaedics and Related Research* 2001: 280–285.
- Breazeale NM, Craig EV. Partial thickness rotator cuff tears. *Pathogenesis and Treatment Orthopedic Clinics of North America* 1997; 28(2): 145–155.
- Hermann B, Rose DW. Stellenwert von Anamnese und klinischer Untersuchung beim degenerativen Impingement – Syndrom im Vergleich zu operativen Befunden – eine perspektive Studie. *Z. Orthop* 1996; 134: 166–170.
- Constant CR, Murley AH. Clinical method of functional assessment of the shoulder. *Clin. Orthop* 1987; 214: 160–164.
- Hama H, Morinaga T, Suzuki K, Kuroki H, Sunami M, Yamamuro T. The Infraspinatus test: An early diagnostic sign of muscle weakness during external rotation of the shoulder in athletes. *J Shoulder Ellbow Surg* 1993; 215: 257.
- Kölbl R. The bow test for the subacromial impingement syndrome. *J Shoulder Ellbow Surg* 1994; 3/4: 254.
- Ticker JB, Warner JJP. Single-tendon tears of the rotator cuff. Evaluation and treatment of subscapularis tears and principles of treatment for supraspinatus tears. *Orthop Clin North Am* 1997; 28(1): 99–116.
- Hughes RE, An K-N. Forse analysis of rotator cuff muscles. *Clin Orthop* 1996; 330: 75–83.
- Loew M, Rompe G. Beurteilungskriterien zur Begutachtung der Rotatorenmanschettenruptur. *Unfallchirurg* 1994; 97: 121–126.
- Romeo AA, Loutzenheiser T et al. The humeroscapular motion interface. *Clinical Orthopaedics and Related Research* 1998; 350: 120–127.
- Hedtmann A, Fett H. Schultersonographie bei Subakromial-syndromen mit Erkrankungen und Verletzungen der Rotatorenmanschette. *Orthopäde* 1995; 24: 498–508.
- Lill H, Lange K, Reinbold W-D, Echtermeyer V. MRT – Arthrographie – Verbesserte Diagnostik bei Schultergelenkinstabilitäten. *Unfallchirurg* 1997; 100: 186–192.
- Gerber Ch, Hersche O, Farron A. Isolated rupture of the subscapularis tendon. Results of operative repair. *J Bone Jt Surg* 1996; 78-A (7): 1015–1023.
- Habermeyer P. Die operative offene therapie der rotatorenmanschette. *Orthopäde* 1995; 24: 512–528.
- Cordasco FA, Bigliani LU. Large and massive tears. Technique of open repair. *Orthopedic Clinics of North America* 1997; 28(2): 179–193.
- Gartsman GM. Massive irreparable tears of the rotator cuff. *J Bone Jt Surg* 1997; 79-A (5): 715–721.
- Neer CS. Anterior acromioplasty for the chronic impingement syndrome in the shoulder. A preliminary report. *J Bone Jt Surg* 1972; 54A: 51–60.
- Jessner-Kaplans M, Jessner A. Konservative Therapie und Rehabilitation nach Operationen an der Rotatorenmanschette. *Orthopäde* 1995; 24: 541–547.