

Ūminio komplikuoto divertikulito gydymo protokolas

Treatment protocol of acute complicated diverticulitis

Marius Lasinskas^{1,2}, Augustinas Baušys¹, Lukas Stašinskas¹, Šarūnas Sologubovas¹, Artur Mečkovski², Gintautas Brimas¹

¹ *Vilniaus universiteto Medicinos fakultetas*

² *Respublikinė Vilniaus universitetinė ligoninė, Bendrosios chirurgijos centras*

¹ *Vilnius University Faculty of Medicine*

² *Vilnius Republican University Hospital, Centre of General Surgery*

Tikslas

Atlikus literatūros apžvalgą ir remiantis jos duomenimis pasiūlyti ūminio komplikuoto divertikulito gydymo protokolą.

Metodika

Naudojant „PubMed“, „Medline“, „Embase“, „Cochrane“, „Medscape“ elektronines duomenų bazes peržiūrėta ūminio divertikulito gydymo tematikos literatūra, publikuota 2008–2013 metais. Paieškai naudoti raktiniai žodžiai: divertikulitas, perforacija, peritonitas, Hartmano operacija, pirminė anastomozė, laparoskopinis lavažas, Hinchey. Analizei atrinkti straipsniai, kuriuose pateikti duomenys remiantis atsitiktinių imčių bei lyginamųjų studijų rezultatais. Tinkamumo kriterijai buvo nustatyti prieš pradėdant literatūros apžvalgą – tirta ne mažiau kaip 100 ligonių, naudojama Hinchey klasifikacija, išvados paremtos statistiškai patikimais rezultatais. Analizuojant atrinktus straipsnius nagrinėti ir jų literatūros sąraše pateikti literatūros šaltiniai, siekiant įvertinti aktualias studijas, nepasiūlytas pirminėje paieškoje.

Rezultatai

Iš viso nagrinėta 11 straipsnių. Hinchey I–II klasių ligoniams rekomenduojamas konservatyvus gydymas – antibiotikų terapija arba perkutaninis pūlinių drenavimas, kai pūlinys didesnis negu 5 cm. Hinchey III–IV klasių ligoniams indikuojamas operacinis gydymas. Lyginant storosios žarnos rezekciją su perforacijos užsiuvimu ir drenavimu, statistiškai patikimo skirtumo negauta. Lyginant storosios žarnos rezekciją su pirmine anastomoze (PA) ir Hartmano operacija (HP), gauti statistiškai patikimi rodikliai: mirštamumas – PA 9,7 %, o HP 21,95 %, reintervencijos dažnis – PA 6,6 %, HP 15,3 %, hospitalizacijos trukmė – PA grupėje 8,65, HP grupėje 15,08 dienos. Lyginant PA su laparoskopiniu pilvo ertmės lavažu (LPD), gautas statistiškai patikimas hospitalizacijos trukmės skirtumas – po LPD 8 dienos, po PA 17 dienų. Mirčių nebuvo abiejose grupėse. Po LPD 71,43 % ligonių planine tvarka atliktos laparoskopinės rezekcinės operacijos (LR), tačiau bendra hospitalizacijos trukmė po LPD ir LR buvo mažesnė už hospitalizacijos trukmę po PA.

Išvados

Hinchey I–II klasės divertikulitą rekomenduojame gydyti konservatyviai plataus veikimo spektro antibiotikais arba minimaliai invazyviais gydymo metodais – perkutaniniu pūlinio drenavimu kontroliuojant procedūrą ultragarsu (UG) ar kompiuterine tomografija (KT). Esant aukštesnės klasės komplikuotam divertikulitui tikslingas chirurginis gydymas. Hinchey III klasės di-

vertikulito gydymui indikuojamas LPD, laparoskopinis perforacijos užsiuvimas, PA, o Hinchey IV klasės komplikuo­ tam divertikulitui gydyti – laparotomija su PA arba HP. Ateityje tikslinga atlikti atsitiktinių imčių tyrimus įvairiems ūminio komplikuo­ to divertikulito gydymo metodams palyginti.

Reikšminiai žodžiai: divertikulitas, perforacija, peritonitas, Hartmano operacija, pirminė anastomozė, laparoskopinis lavažas, Hinchey

Aim

To review the literature concerning acute complicated diverticulitis treatment and on the basis of the data analysis to suggest the acute complicated diverticulitis treatment protocol.

Methods

Using PubMed, Medline, Embase, Cochrane, Medscape electronic databases the literature published in the period 2008–2013, on acute diverticulitis treatment is reviewed. The search was made using the keywords (diverticulitis, perforation, peritonitis, Hartmann's operation, primary anastomosis, laparoscopic lavage, Hinchey). Only the articles that present data on the basis of randomized comparative studies were analysed. Inclusion criteria had been set before starting the literature review – the study cohort of at least 100 patients with acute diverticulitis, the diagnosis confirmed by computer tomography using the Hinchey classification, the results and conclusions being statistically significant.

Results

Eleven articles were analysed. For Hinchey I–II acute diverticulitis patients, conservative or minimally invasive treatment is indicated – antibiotic therapy or percutaneous abscess drainage of abscesses larger than 5 cm. For Hinchey III–IV patients surgical treatment is indicated. No statistically significant differences were found when comparing colorectal resection and drainage with suturing of the perforations. Comparing colon resection with primary anastomosis (PA) and Hartmann type (HP) operation, statistically significant differences were found: mortality 9.7% in PA and 21.95% in HP; surgical reinterventions 6.6% in PA and 5.3% in HP; hospitalization duration 8.65 days in PA and 15.08 days in the HP group. Comparing the PA group with laparoscopic abdominal cavity lavage (LLD), no statistically significant differences were found. There were no deaths in either of the groups, hospital stay after LLD was 8 days and after PA 17 days. After LLD operations, for 71.43% of the patients delayed laparoscopic resection (LR) was performed, but the total duration of hospitalization after LLD and LR was less than the hospitalization duration after PA.

Conclusions

In Hinchey I–II complicated acute diverticulitis, conservative treatment with broad spectrum antibiotics or by minimally invasive methods (percutaneous abscess drainage under UG or CT control) is recommended. In Hinchey III–IV diverticulitis, surgical treatment is indicated (PA, HP). Methods of treatment for each Hinchey class are proposed (refer to the scheme). Randomized controlled trials are needed to compare and evaluate various acute complicated diverticulitis treatment methods.

Key words: diverticulitis, perforation, peritonitis, Hartmann's operation, primary anastomosis, laparoscopic lavage, Hinchey

Įžanga

Divertikulinė liga mūsų sparčiai senėjančioje visuomenėje pasitaiko vis dažniau. Literatūros duomenimis, 50 % vyresnių nei 60 metų ir 80 % vyresnių nei 80 metų amžiaus Vakarų populiacijos gyventojų serga divertikulioze, apie 25 % visų divertikuliozės atvejų komplikuojasi ūminiu divertikulitu, o 10–20 % šių ligonių reikalingas chirurginis gydymas [1]. Pastaraisiais metais pastebėta, kad išlaidos, skirtos ūminiu divertikulitu sergančių ligonių gydymui, nuolatos didėja, ūminiu storosios žarnos divertikulitu sergantys ligoniai tampa vis didesne našta sveikatos apsaugos sistemai. Suomijoje ūminiu divertikulitu sergančių žmonių skaičius padidė-

jo 50 % per pastaruosius du dešimtmečius, tai siejama su sumažėjusiu skaidulinių medžiagų kiekiu maiste ir pailgėjusia gyvenimo trukme [1]. Olandijoje 2006 m. buvo gydyti 13 655 ligoniai, o 2009 m. – jau 18 355 ligoniai, šis skaičius augimas lėmė išlaidų padidėjimą 80 mln. eurų. Vien tik JAV šių ligonių gydymui per metus išleidžiama 2,6 milijardo dolerių, didžioji jų dalis tenka su operacija ir pooperacinių komplikacijų gydymu susijusioms išlaidoms [1]. Vyrų ir moterų sergamumas yra panašus, tačiau pastebėta, jog kraujavimas iš divertikulų dažniau pasitaiko vyrams, o striktūros ir obstrukcijos dažnesnės moterims [1]. Europos endoskopinės chirurgijos asociacija pateikė klinikinę ūminio divertikulito klasifikaciją, kurioje yra išskiriamos trys

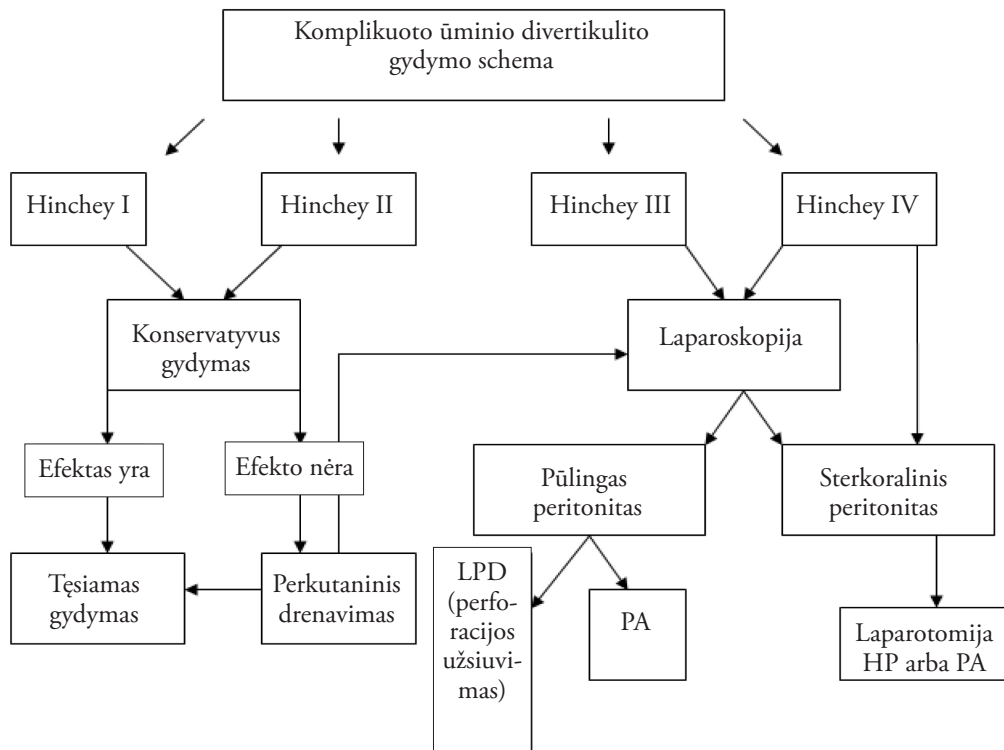
stadijos: I – nekomplikuota ligos eiga, pasireiškianti karščiavimu, skausmu, pokyčiais KT, II – recidyvinė ligos eiga, pasireiškianti karščiavimu, skausmu, pokyčiais KT, III – komplikuota ligos eiga, kuriai būdinga perforacija, infiltratas, pūlinys, fekalinis ar pūlinis peritonitas, kraujavimas ir striktūra [1]. Nors pasiūlyta keletas skirtingų komplikuoto divertikulito klasifikacijų, mes savo apžvalgoje pasirinkome plačiausiai naudojamą Hinchey klasifikaciją, kurioje išskiriamos keturios stadijos: I – perikolinis pūlinys ar flegmona, II – dubeninis, intraabdominalinis ar retroperitoninis pūlinys, III – generalizuotas pūlinis peritonitas, IV – generalizuotas fekalinis peritonitas [1].

Nors ūminis divertikulitas yra dažna liga, jos diagnostika klinikinėje praktikoje išlieka sudėtinga. Dauguma gydytojų diagnozuodami ir gydydami šią ligą remiasi savo asmenine patirtimi, o ne standartizuotais įrodymais pagrįstais protokolais [1]. Taip yra todėl, kad literatūroje randamas didžiulis kiekis žemo įrodymų lygio duomenų su skirtingomis ir prieštarogomis išvadomis. Siekiant nustatyti vieną ir geriausią gydymo taktiką, tikslinga

sukurti standartizuotą ūminio divertikulito gydymo algoritmą. Mūsų straipsnio tikslas – atlikti literatūros apžvalgą ir remiantis jos duomenimis pasiūlyti ūminio divertikulito gydymo protokolą.

Metodai

Naudojant „PubMed“, „Medline“, „Embase“, „Cochrane“, „Medscape“ elektronines duomenų bazes peržiūrėta 2008–2013 metais ūminio divertikulito gydymo tematika publikuota literatūra. Paieškai naudoti raktiniai žodžiai: divertikulitas, perforacija, peritonitas, Hartmano operacija, pirminė anastomozė, laparoskopinis lavažas, Hinchey. Analizei atrinkti straipsniai, kuriuose duomenys pateikti remiantis atsitiktinių imčių bei lyginamųjų studijų rezultatais. Tinkamumo kriterijai buvo nustatyti prieš pradėdant literatūros apžvalgą – tirta ne mažiau kaip 100 ligonių, naudojama Hinchey klasifikacija, išvados paremtos statistiškai patikimais rodikliais. Nagrinėjant atrinktus straipsnius analizuoti ir jų literatūros sąrašė teikiami literatūros šaltiniai, siekiant apžvelgti aktualias studijas, nepasiūlytas pradinėje paieškoje.



Rezultatai

Pagal paieškos kriterijus atrinkti 35 straipsniai, kurie išnagrinėti juos perskaitant iki galo. Iš pasiūlytų literatūros šaltinių analizei atrinkta 11 straipsnių, tenkinančių visus tinkamumo kriterijus. Jie buvo susisteminti, atlikus rezultatų analizę, apibendrinti rezultatai. Esminių skirtumų tarp siūlomų gydymo metodikų nerasta [1–17]. Atrinktoje literatūroje rekomenduojama: Hinchey I–II klasių ligoniams indikuojamas konservatyvus gydymas – antibiotikų terapija. Pirmo pasirinkimo vaistai – monoterapija beta laktamazės inhibitoriais. Siūloma naudoti ir trečios kartos cefalosporinus kartu su metronidazoliu. Ligoniams, netoleruojantiems beta laktamazės inhibitorių, galima skirti fluorochinolonų kartu su metronidazoliu arba karbapenemu. Perkutaninis drenavimas rekomenduojamas, kai pūlinys yra didesnis negu 5 cm [1–4]. Hinchey III–IV klasių ligoniams indikuojamas operacinis gydymas [1]. Palyginus storosios žarnos rezekciją su perforacijos užsiuvimu ir drenavimu, operacijų rezultatų statistiškai patikimo skirtumo nerasta. Lyginant storosios žarnos rezekciją su pirmine anastomoze (PA) ir Hartmano tipo (HP) operacija, gauti statistiškai patikimi rodiklių skirtumai: mirštamumas – PA 9,7 %, HP 21,95 %, reintervencijos dažnis – PA 6,6 %, HP 15,3 %, hospitalizacijos trukmė – PA grupėje 8,65, HP grupėje 15,08 dienos. Lyginant PA su laparoskopiniu pilvo ertmės lavažu (LPD), gauti statistiškai patikimi rezultatai – hospitalizacijos trukmė po LPD 8 dienos, po PA 17 dienų. Po LPD 71,43 % ligonių planine tvarka atliktos laparoskopinės rezekcinės (LR) operacijos. Bendra hospitalizacijos trukmė po LPD ir LR buvo mažesnė už hospitalizacijos trukmę po PA [1, 3]. Įvertinę visus mūsų literatūros apžvalgoje gautus rezultatus siūlome komplikuoto ūminio divertikulito gydymo schemą (protokolą, žr. p. 231).

Diskusija

Ūminio divertikulito gydymas yra aktuali tema mūsų sparčiai senėjančioje visuomenėje. Įvairios gydymo taktikos plačiai nagrinėjamos medicinos literatūroje. Matomą tendenciją taikyti kuo mažiau agresyvias gydymo metodikas. Šiame straipsnyje pateikti įvairias operacinio ir minimaliai invazinio gydymo metodikas lyginusių studijų rezultatai.

Komplikuotas ūminis divertikulitas dažniausiai skirstomas naudojant Hinchey klasifikaciją. Analizuotoje literatūroje ūminį komplikuotą divertikulitą (Hinchey I–II) su infiltratu pilvo ertmėje ar pūliniu, mažesniu negu 5 cm, siūloma gydyti konservatyviai plataus veikimo spektro antibiotikais. Jeigu pūlinys didesnis negu 5 cm, rekomenduojama atlikti perkutaninį pūlinio drenavimą kontroliuojant procedūrą KT arba UG. Nesant galimybės punktuoti pūlinio per pilvo sieną, galima rinktis alternatyvias punkcijos lokalizacijas: transgliutealinę, transperinealinę, transvaginalinę, transrektalinę, tačiau tik 20–30 % pūlinių galima punktuoti ar drenuoti. Esant pūliniam ar fekaliniam peritonitui (Hinchey III–IV) būtina taikyti operacinį gydymą.

Amerikos gaubtinės ir tiesiosios žarnos chirurgijos asociacija rekomenduoja atlikti Hartmano operaciją esant ūminiam komplikuotam divertikulitui ir vėliau kolostomą panaikinti. Literatūroje yra pateikta nemažai įrodymais pagrįstų tyrimų rezultatų, kad po Hartmano operacijos didėja mirštamumo bei komplikacijų dažnis, o klostomų uždarymo dažnis nesiekia 40 %. Mūsų pateikti rezultatai taip pat parodė statistiškai reikšmingus PA pranašumus, palyginti su HP, svarbiausių jų yra mirštamumas – PA 9,7 %, HP 21,95 %, reintervencijos dažnis – PA 6,6 %, HP 15,3 %, hospitalizacijos trukmė – PA grupėje 8,65, o HP grupėje 15,08 dienos.

Laparoskopinis pilvo ertmės plovimas ir drenavimas (LPD) yra alternatyvus gydymo metodas rezekcinėms storosios žarnos operacijoms esant ūminiam perforavusiam divertikulitui. LPD metu visada rekomenduojama užsiūti perforacinę angą, jeigu ji yra matoma. Mūsų apžvelgtos literatūros rezultatai rodo, kad mirčių lyginamose grupėse nebuvo ir reikšmingai sutrumpėja hospitalizacijos trukmė – 8 dienos po LPD ir 17 dienų po PA. Pažymėtina, kad 71,43 % ligonių po LPD planine tvarka atliktos laparoskopinės rezekcinės (LR) operacijos, tačiau bendra hospitalizacijos trukmė po LPD ir LR buvo mažesnė nei po PA. Remiantis duomenimis, kuriuos pateikia Europos ir JAV chirurgai, naudojant LPD difuziniam peritonitui gydyti mirtingumas ir komplikacijų dažnis nesiekia 5 %. Nagrinėjant literatūros šaltinius reikia nurodyti studijų trūkumus – ne visi ligoniai, sergantys difuziniu peritonitu, buvo skirstomi pagal Hinchey III ir Hinchey IV klasifikaciją, nebuvo vertintas Manheimo peritonito indeksas ir reinterven-

cijų kiekis, todėl ateityje tikslinga organizuoti atsiktinių imčių klinikinius tyrimus skirtingiems ūminio perforuoto divertikulito gydymo metodams palyginti.

Išvados

Hinchey I–II klasės komplikuotą divertikulitą rekomenduojame gydyti konservatyviai plataus veikimo spektro antibiotikais ar minimaliai invaziniais gydymo metodais – perkutanine pūlinio punkcija ir KT ar UG

kontroliuojamu drenavimu. Esant Hinchey III–IV klasių komplikuotam divertikulitui taikomas chirurginis gydymas, rekomenduojant kuo mažiau agresyvesnes gydymo metodikas – laparoskopinį pilvo ertmės plovimą ir drenavimą (LPD) su perforacinės angos užsiuvimu arba storosios žarnos rezekciją su pirmine anastomoze (PA). Ateityje tikslinga atlikti atsiktinių imčių tyrimus šioms operaciniams ūminio komplikuoto divertikulito gydymo metodams palyginti.

LITERATŪRA

1. Bauer VP. Emergency management of diverticulitis. *Clin Colon Rectal Surg.* 2009 Aug; 22(3): 161–168.
2. Unlü C, de Korte N, Daniels L, Consten EC, Cuesta MA, Gerhards MF, van Geloven AA, van der Zaag ES, van der Hoven JA, Klicks R, Cense HA, Roumen RM, Eijsbouts QA, Lange JF, Fockens P, de Borgie CA, Bemelman WA, Reitsma JB, Stockmann HB, Vrouenraets BC, Boermeester MA; Dutch Diverticular Disease 3D Collaborative Study Group. A multicenter randomized clinical trial investigating the cost-effectiveness of treatment strategies with or without antibiotics for uncomplicated acute diverticulitis (DIABOLO trial). *BMC Surg.* 2010 Jul 20; 10: 23. doi: 10.1186/1471-2482-10-23.
3. Cirocchi R, Trastulli S, Desiderio J, Listorti C, Boseli C, Parisi A, Noya G, Liu L. Treatment of Hinchey stage III–IV diverticulitis: a systematic review and meta-analysis. *Int J Colorectal Dis.* 2013 Apr; 28(4): 447–457.
4. Etzioni DA, Mack TM, Beart RW, Kaiser AM. Diverticulitis in the United States: 1998–2005: changing patterns of disease and treatment. *Ann Surg* 2009; 249: 210–217.
5. Sandler RS, Everhart JE, Donowitz M, Adams E, Cronin K, Goodman C, Gemmen E, Shah S, Avdic A, Rubin R. The burden of selected digestive diseases in the United States. *Gastroenterology* 2002; 122(5): 1500–1511.
6. Draaisma WA, van de Wall BJ, Vermeulen J, Unlu C, de Korte N, Swank HA. [Treatment for diverticulitis not thoroughly researched]. *Ned Tijdschr Geneesk* 2009; 153: A648.
7. Makela J, Kiviniemi H, Laitinen S. Prevalence of perforated sigmoid diverticulitis is increasing. *Dis Colon Rectum.* 2002; 45(7): 955–961.
8. McConnell EJ, Tessier DJ, Wolff BG. Population-based incidence of complicated diverticular disease of the sigmoid colon based on gender and age. *Dis Colon Rectum.* 2003; 46(8): 1110–1114.
9. Sheth AA, Longo W, Floch MH. Diverticular Disease and Diverticulitis. *Am J Gastroenterol.* 2008 Jun; 103(6): 1550–1556.
10. Hinchey EJ, Schaal PG, Richards GK (1978) Treatment of perforated diverticular disease of the colon. *Adv Surg* 12: 85–109.
11. Andeweg CS, Mulder IM, Felt-Bersma RJ, Verbon A, van der Wilt GJ, van Goor H, Lange JF, Stoker J, Boermeester MA, Bleichrodt RP; Netherlands Society of Surgery; Working group from Netherlands Societies of Internal Medicine, Gastroenterologists, Radiology, Health technology Assessment and Dieticians. Guidelines of diagnostics and treatment of acute left-sided colonic diverticulitis. *Dig Surg.* 2013 Aug 20; 30(4-5): 278–292.
12. Dharmarajan S, Hunt SR, Birnbaum EH, Fleshman JW, Mutch MG. The efficacy of nonoperative management of acute complicated diverticulitis. *Dis Colon Rectum* 2011; 54: 663.
13. Soumian S, Thomas S, Mohan PP, Khan N, Khan Z, Raju T. Management of Hinchey II diverticulitis. *World J Gastroenterol.* 2008 December 21; 14(47): 7163–7169.
14. Brandt D, Gervaz P, Durmishi Y, Platon A, Morel P, Palletti PA. Percutaneous CT scan-guided drainage vs. antibiotherapy alone for Hinchey II diverticulitis: a case-control study. *Dis Colon Rectum.* 2006; 49: 1533–1538.
15. Kumar RR, Kim JT, Haukoos JS, Macias LH, Dixon MR, Stamos MJ, Konyalian VR. Factors affecting the successful management of intra-abdominal abscesses with antibiotics and the need for percutaneous drainage. *Dis Colon Rectum.* 2006; 49: 183–189.
16. Aydin HN, Tekkis PP, Remzi FH, Constantinides V, Fazio VW. Evaluation of the risk of a non-restorative resection for the treatment of diverticular disease. *Dis Colon Rectum.* 2006 May; 49(5): 629–639.
17. Gaertner WB, Kwaan MR, Madoff RD, Willis D, Belzer GE, Rothenberger DA, Melton GB. The Evolving Role of Laparoscopy in Colonic Diverticular Disease: A Systematic Review. *World J Surg.* 2013 Mar; 37(3): 629–638.