

Preokliuzinių balionėlių naudojimas perioperaciniam kraujavimui mažinti esant invazyviai placentai: tretinio lygio stacionaro patirtis ir literatūros apžvalga

The use of pre-occlusive balloons for reduction of perioperative bleeding in patients with placenta percreta: tertiary centre experience and literature review

Lina Morozovaitė¹, Ieva Šiaudinytė², Jelena Volochovič^{1,2}, Jūratė Dementavičienė³

¹ *Vilniaus universiteto Medicinos fakulteto Akušerijos ir ginekologijos klinika, M. K. Čiurlionio g. 21, LT-03101 Vilnius, Lietuva*

² *Vilniaus universiteto ligoninės Santaros klinikų Akušerijos ir ginekologijos centras, Santariškių g. 2, Vilnius, Lietuva*

³ *Vilniaus universiteto ligoninės Santaros klinikos, Radiologijos ir branduolinės medicinos centras, Santariškių g. 2, Vilnius, Lietuva*

El. paštas: morozovaite.lina@gmail.com

¹ *Vilnius University, Faculty of Medicine, Department of Obstetrics and Gynaecology, M. K. Čiurlionio Str. 21, LT-03101 Vilnius, Lithuania*

² *Vilnius University Hospital “Santaros klinikos”, Centre of Obstetrics and Gynaecology, Santariškių Str. 2, Vilnius, Lithuania*

³ *Vilnius University Hospital “Santaros klinikos”, Centre of Radiology and Nuclear Medicine, Santariškių Str. 2, Vilnius, Lithuania*

E-mail: morozovaite.lina@gmail.com

Įvadas / tikslas

Nenormalus choriono gaurelių skverbimasis ir placentos prisitvirtinimas vadinamas invazyvia placenta. Pavojingiausias šios patologijos variantas yra peraugusi placenta. Viena sunkiausių peraugusios placentos komplikacijų yra masyvus kraujavimas. Vienas galimų būdų sumažinti netekto kraujo kiekį operacijos metu yra preokliuzinių balionėlių išpūtimas gimdą maitinančiose kraujagyslėse. Straipsnio tikslas – aptarti preokliuzinių balionėlių naudojimą pacientėms, kurioms antenataliniu laikotarpiu diagnozuota peraugusi placenta, palyginti kraujavimo profilaktikos taktiką ir pateikti literatūros apžvalgą.

Tyrimo medžiaga ir metodai

Atlikta retrospektyvioji dviejų pacienčių medicininės dokumentacijos analizė, palyginti taikytos intervencinės radiologijos metodikos ypatumai bei pateikta literatūros apžvalga.

Rezultatai

Antenataliniu laikotarpiu diagnozavus invazyvią placenta, nutarta pacientėms prieš suplanuotas cezario pjūvio operacijas masyvaus kraujavimo profilaktikai išpūsti į gimdą maitinančias kraujagysles įstumtus preokliuzinius balionėlius iškart po naujagimio gimimo. Pirmuoju atveju balionėliai išleisti tik perkėlus pacientę į skyrių. Praėjus 4 valandoms po operacijos dėl vidinio kraujavimo buvo atlikta relaparatomija, revizuotos kraujagyslių bigės, papildoma perrišta kairė vidinė klubinė arterija. Antruoju atveju balionėliai išleisti ir ištraukti prieš užbaigiant cezario pjūvio operaciją, dar kartą patikrinta hemostazė.

Išvados

Peraugusi placenta yra grėsminga akušerinė patologija, galinti sukelti masyvų kraujavimą. Pacienčių gydymas turi būti iš anksto atsakingai planuojamas. Intervencinės radiologijos metodai padeda sumažinti netekto kraujo kiekį. Norint užtikrinti adekvačią hemostazę, preokliuzinius balionėlius reikėtų išleisti prieš baigiant operaciją.

Reikšminiai žodžiai: invazyvi placenta, kraujavimas akušerijos praktikoje, intervencinė radiologija, preokliuziniai balionėliai

Background / Objective

Abnormal penetration of chorionic villi into the wall of uterus is called invasive placenta. The most dangerous type is placenta percreta. It can lead to massive bleeding, which is one of the most serious complications. In order to reduce blood loss during operation intraoperative balloon occlusion of uterus supplying vessels could be use. Our aim is to present the management of perioperative balloon occlusion for two patients with antenatal diagnosis of placenta percreta, compare the prophylaxis of bleeding and review literature.

Patients and Methods

We carried out a retrospective analysis of medical history of two patients, compared interventional radiology methods between these cases and performed a literature review.

Results

Two patients with antenatal diagnosis of placenta percreta were determined to undergo an elective cesarean section. Preoperative balloon insertion and inflation after birth was used for massive bleeding prophylaxis. In first case balloons were deflated only after transferring the patient to the Intensive care unit. Four hours after operation internal bleeding was suspected and laparotomy was performed. Stumps of vessels were revised. In addition to this, left internal iliac artery was ligated. In the second case balloons were deflated and drawn out before the end of the cesarean section. Hemostasis was checked again.

Conclusions

Placenta percreta is a threatening pathology in obstetrics and can cause massive bleeding. The treatment of patients should be scheduled in advance. Interventional radiology methods help to reduce blood loss significantly. On purpose to ensure hemostasis, pre-occlusive balloons should be deflated before the end of operation.

Key words: invasive placenta, obstetric haemorrhage, interventional radiology, pre-occlusive balloon

Įvadas

Invazyvi placenta – tai sąvoka, apibūdinanti nenormalų placentos prisitvirtinimą prie gimdos sienelės. Pagal choriono gaurelių įsiskverbimo gylį skiriami keli invazyvios placentos tipai: priaugusi, įaugusi ir peraugusi placenta. Priaugusiai ir įaugusiai placentai būdingas mažesnio laipsnio choriono gaurelių įsiskverbimas [1]. Peraugusi placenta – tai rečiausias ir pavojingiausias patologinio placentos prisitvirtinimo variantas, kai choriono gaureliai visiškai perauga gimdos sienelę ir serozinį dangalą, gali skverbtis į aplinkines struktūras ir peraugti kitus dubens organus. Peraugusios placentos dažnis, įvairių tyrimų duomenimis, skiriasi – nuo 0,085 iki 1 iš 1000 nėštumų [2, 3]. Pasireiškimo rizika didėja dėl to, kad vis dažniau atliekamos cezario pjūvio operacijos [4].

Kartu su gimdos kiuretažu randas gimdoje po buvusios operacijos yra didžiausi šios patologijos rizikos veiksniai.

Dažniausia invazyvios placentos komplikacija yra masyvus kraujavimas, o peraugusios placentos – dar ir aplinkinių organų ar struktūrų pažeidimas. Invazyvios placentos sukkelto kraujavimo valdymas yra labai sudėtingas, todėl ankstyva ir išsami antenatalinė diagnostika yra ypač svarbi [5]. Siekiant įvertinti placentos invazijos gylį, aplinkinių struktūrų įtraukimą į patloginį procesą, dažniausiai atliekami ultragarsinis (UG) ir magnetinio rezonanso tyrimai (MRT) [6].

Gydymo taktika priklauso nuo placentos invazijos gylio, aplinkinių organų pažeidimo laipsnio ir pacientės noro išsaugoti gimdą. Literatūroje aprašomi ir išimtiniais, kruopščiai atrinktais atvejais taikomi kon-

servatyvūs gydymo metodai, kai placenta paliekama gimdoje po gimdymo, tačiau aukšniu standartu yra laikomas chirurginis radikalus peraugusios placentos gydymas. Dažniausiai atliekama cezario pjūvio operacija (CPO) kartu su histerektomija (H) ir aplinkinių organų revizija, defektų šalinimas bei vientisumo atkūrimas. Planuojant operaciją dėl didelės masyvaus kraujavimo rizikos ieškoma metodų, kurie padėtų sumažinti netekto kraujo kiekį. Vienas tokių metodų yra intraoperacinis preokliuzinių balionėlių išpūtimas gimdą maitinančiose kraujagyslėse, laikina gimdos arterijų okliuzija. Šis metodas leidžia patikimai sumažinti netekto kraujo kiekį operacijos metu.

Mes aprašome du klinikinius atvejus, kai prieš operaciją (CPO ir H) buvo atlikta gimdą maitinančių kraujagyslių okliuzija naudojant preokliuzinius balionėlius, pateikiame šių intervencijų ypatumų palyginimą ir literatūros apžvalgą.

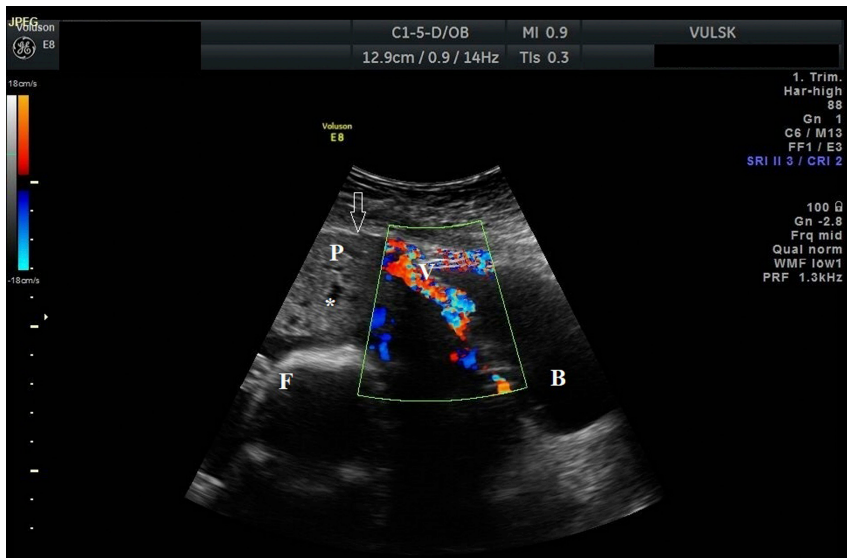
Pirmasis atvejis

Į Vilniaus universiteto ligoninę Santaros klinikas (VULSK) atvyko 32 metų nėščioji dėl duriančio pobūdžio

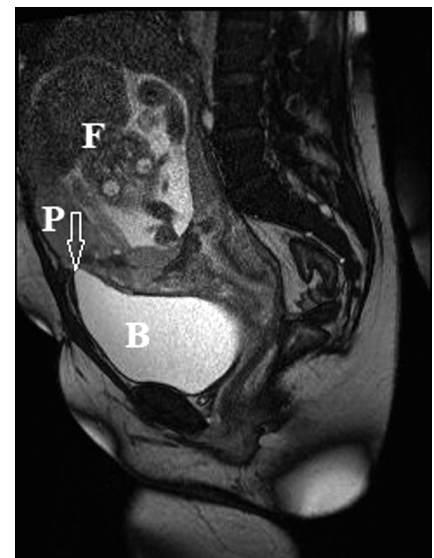
skausmo epigastriumo srityje, kuris vėliau plito į pilvo apatinę dalį. Nėštumo trukmė – 22 savaitės. Anamnezės duomenimis – dvi cezario pjūvio operacijos. UG tyrimu nustatyta placentos pirmėiga, placenta dengė gimdos rando sritį, įtartas jos peraugimas (1 pav.). Diagnozei patikslinti buvo atliktas pilvo ir dubens organų MRT ir cistoskopija. MRT vaizdas būdingas placentos lokaliai peraugimui į šlapimo pūslę, pakitimų zona hipervaskuliarizuota (2 pav.). Cistoskopijos metodu nustatyti nespecifiniai pokyčiai: šlapimo pūslės trikampio srityje ir užpakalinėje sienelėje lokalus paraudusios šlapimo pūslės gleivinės plotas, kurio skersmuo 2,5–3 cm; priekinė šlapimo pūslės sienelė paspausta iš išorės, tačiau pakitimų joje nematyti.

Tarpdisciplininių aptarimų metu, dalyvaujant angiochirurgams, urologams, intervenciniams radiologams, akušeriams ginekologams, neonatologams, pritarta placentos peraugimo diagnozei bei numatyta konservatyvi nėštumo priežiūra iki planinės cezario pjūvio operacijos 32-ą nėštumo savaitę. Suėjus 31-ai nėštumo savaitei skirtas vaisiaus plaučių brandinimas.

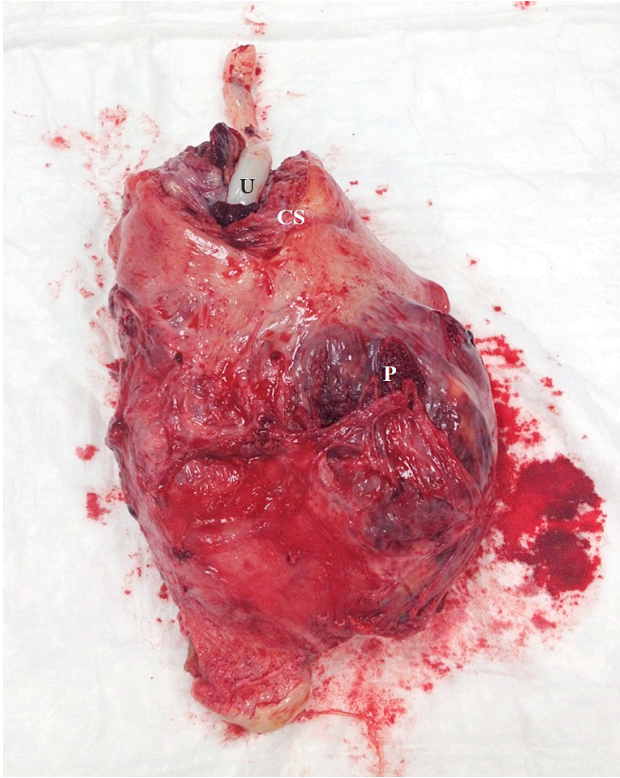
Pagal numatytą planą prieš planinę operaciją dėl galimo intensyvaus kraujavimo į abi vidines klubines



1 pav. Ultragarsinis vaizdas Doppler režimu. Abdominalinis daviklis. Placentoje (P) netaisyklingos formos įvairaus dydžio lakūnos (*). Retroplacentinės hipoechogeninės linijos išnykimas, miometro netolygus išplonėjimas (rodyklė). Išgaubta šlapimo pūslės (B) užpakalinė sienelė. Ties šlapimo pūsle – patloginė kraujotaka su turbulentine kraujo tėkme (V). Vaisius (F) gimdoje.



2 pav. MRT vaizdas, T2 režimas. Sagitalinis pjūvis. Šlapimo pūslės (B) viršutinės sienos kontaktas ir paspaudimas (rodyklė) iš placentos (P) pusės, vietomis aiškiai nediferencijuotas įprastinio signalo šlapimo pūslės sienelės kontūras, nevisavertis miometras. Vaisius (F) gimdoje.



3 pav. Gimda su peraugusia placenta, preparatas po operacijos. Išilginis gimdos pjūvis (CS) korporalinėje gimdos dalyje. Placenta (P) palikta *in situ*. Gimdos sąsmauka deformuota peraugusios placentos (P), sienelės išplonėjusios, ištemptos. Virkštelė (U) gimdos pjūvyje.

arterijas įstumti prekliuziniai balionėliai. Apskaičiuota suminė radiacijos dozė, kuri veikė vaisių ir siekė 2,62 mGy. Atlikta išilginė laparotomija, išilginis korporalinis gimdos pjūvis, apačioje 2 cm virš placentos prisiurtinimo. Gimė gyvas vyriškosios lyties 2000 g svorio 42 cm ilgio naujagimis, po 1 minutės įvertintas 6, po 5 minučių – 8 Apgar balais. Operacijos metu pastebėta į gimdos raumens apatinį segmentą išsiskverbusi placenta, siekianti visceralinę pilvaplėvę. Placenta dengė vidinę gimdos kaklelio kanalo angą ir gimdos rando po buvusių dviejų CPO sritį. Gimus naujagimiui ir prasidėjus smarkiam kraujavimui, išpūsti abiejų vidinių klubinių arterijų prekliuziniai balionėliai. Placenta su virkštelės fragmentu palikta gimdoje. Atlikta visiška histerektomija be gimdos priedų šalinimo (3 pav.). Operacijos metu pacientė neteko 4000 ml kraujo. Po operacijos pacientė perkelta į Reanimacijos ir intensyviosios terapijos skyrių (RITS), kur išleisti ir pašalinti prekliuziniai balionėliai.

Ketrios valandos po operacijos dėl vidinio kraujavimo atlikta relaparotomija, rasta apie 2500 ml kraujo ir krešulių visuose pilvo aukštuose, revizuotas dubuo, apžiūrėtos ir aprištos visos kraujagyslių bigės. Hemostazė išliko nepakankama, todėl papildomai perrišta kairioji vidinė klubinė arterija.

Po operacijos pacientė tris paras gydyta RITS. Operacijos metu ir po jos atliktos didelės apimties kraujo preparatų transfuzijos, iš viso sulašinta 16 vienetų eritrocitų masės, 12 vienetų trombocitų masės, 14 vienetų šviežiai šaldytos plazmos ir 20 vienetų krioprecipitato. Patenkinamos būklės septintą parą po operacijos pacientė išleista į namus.

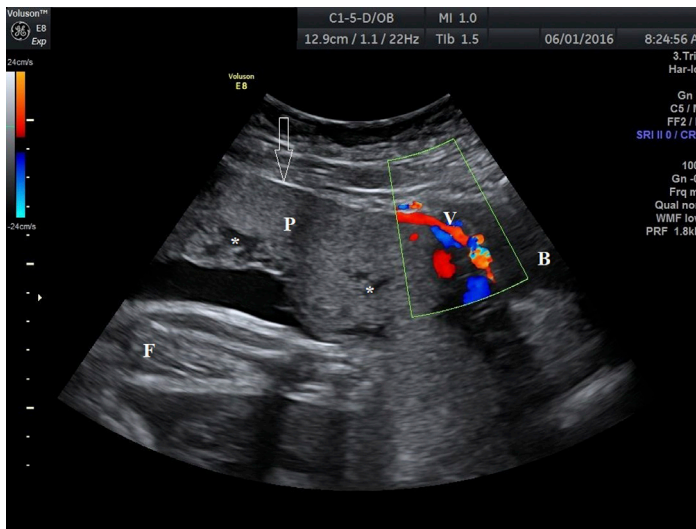
Histologinis tyrimas patvirtino peraugusios placentos diagnozę: choriono gaureliai tiesiogiai kontaktuoja su miometro lygiųjų raumenų skaidulomis ir siekia serozinį dangalą.

Antrasis atvejis

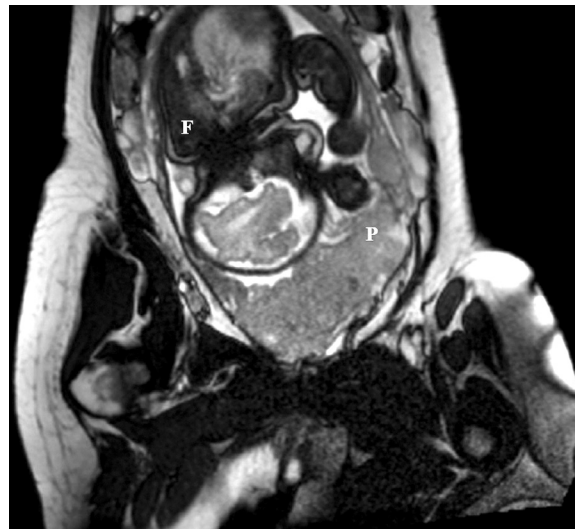
Į VUL SK atvyko 33 metų nėščioji dėl prasidėjusio kraujavimo iš makšties. Nėštumo trukmė – 31-a savaitė. Anamnezės duomenimis – dvi cezario pjūvio operacijos. UG tyrimo metu nustatyta placentos pirmėiga, placenta dengė gimdos rando sritį (4 pav.), įtartas placentos peraugimas. Diagnozei patikslinti atliktas dubens organų MRT (5 pav.), nustatyta, kad placenta peraugo gimdos randą, įaugo į šlapimo pūslės priekinę sienelę dugno srityje ir kontakto vietoje yra kraujavimo požymių.

Tarpdisciplininio aptarimo metu, dalyvaujant akušeriams ginekologams, neonatologams, intervenciniams radiologams, angiochirurgams, anesteziologams reanimatologams ir urologams, nutarta nėštumą užbaigti planine cezario pjūvio operacija 35-ą nėštumo savaitę. Suplanuota atlikti išilginį laparotominį pilvo sienos ir korporalinį gimdos pjūvį, užgimus naujagimiui, atlikti histerektomiją be priklausinių ir šlapimo pūslės operaciją pagal operacinius radinius, pasiruošti dideliame kraujavimui. Prieš operaciją numatyta į vidines klubines arterijas įstumti prekliuzinius balionėlius, juos išpūsti operacijos metu, gimus naujagimiui. Skirtas vaisiaus plaučių brandinimas.

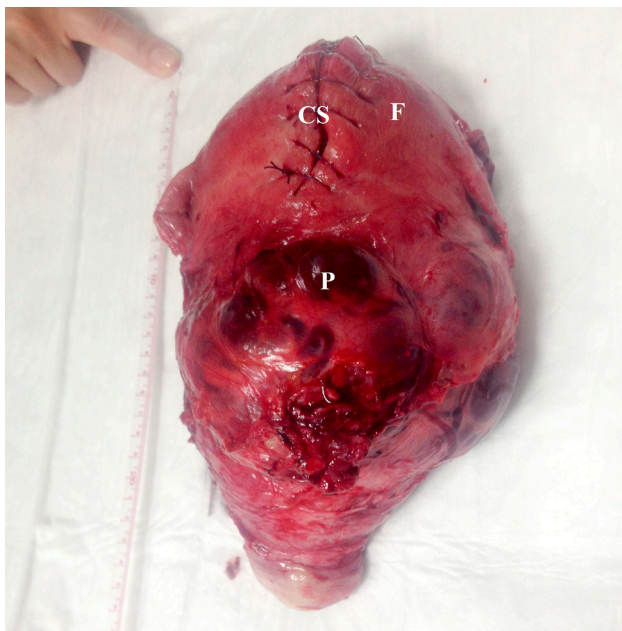
Pagal numatytą planą, suėjus 35-ioms savaitėms, prieš operaciją kontroliuojant rentgenu punktuota dešinioji kirkšnies arterija ir į abi vidines klubines arterijas įstumti du 7,0 × 30,0 mm balionėliai. Apskaičiuota vaisių veikianti suminė radiacijos dozė siekė 7,51 mGy.



4 pav. Ultragarinis vaizdas Doppler režimu. Abdominalinis daviklis. Placentoje (P) netaisyklingos formos įvairaus dydžio lakūnos (*). Retroplacentinės hipoechogeninės linijos netolygus išplonėjimas (rodyklė). Išgaubta šlapimo pūslės (B) užpakalinė sienelė. Ties šlapimo pūsle – patologinė kraujotaka su turbulentine kraujo tėkme (V). Vaisius (F) gimdoje.



5 pav. MRT vaizdas, T2 režimas. Masyvi placentos (P) invazija, daugiau iš kairės pusės, nevisavertis miometras. Vaisius (F) gimdoje.



6 pav. Gimda su peraugusia placenta, preparatas po operacijos. Išilginis gimdos pjūvis (CS) korporalinėje gimdos dalyje (F), užsiūtas. Gimdos sąsmauka deformuota peraugusios placentos (P), sienelės išplonėjusios, ištemptos.

Dalyvaujant daugiadisciplinei komandai, pradėta planinė cezario pjūvio operacija. Operacijos metu gimė gyvas moteriškosios lyties 2670 g svorio ir 49 cm ūgio naujagimis, po 1 minutės įvertintas 8, po 5 minučių – 9 Apgar balais. Siekiant išvengti didelio kraujavimo, gimus naujagimiui buvo išpūsti vidinių klubinių arterijų preokliuziniai balionėliai (slėgis didintas iki 4 atmosferų). Gimdoje placenta visiškai dengė gimdos kaklelio angą, buvo plačiai peraugusi gimdos priekinę sienelę rando srityje, įaugusi į šlapimo pūslę dugno srityje apie 4 cm pločiu. Atlikta visiška histerektomija be gimdos priedų šalinimo (6 pav.). Baigiant operaciją išleisti ir pašalinti preokliuziniai vidinių klubinių arterijų balionėliai ir dar kartą patikrinta hemostazė dubenyje. Operacijos metu pacientė neteko 1500 ml kraujo. Po operacijos gydyta RITS. Antrą parą patenkinamos būklės perkelta į Akušerijos skyrių.

Po operacijos 11-ą parą išrašyta į namus. Operacijos metu ir po jos atliktos didelės apimties kraujo preparatų transfuzijos, iš viso sulašinta 6 vienetai eritrocitų masės ir 4 vienetai šviežiai šaldytos plazmos.

Histologinio tyrimo atsakymas patvirtino diagnozę: peraugusi placenta esant įaugimui į šlapimo pūslę.

Diskusija ir literatūros apžvalga

Invazyvi placenta – tai reta, bet grėsminga patologija akušerijos praktikoje. Jos pasireiškimo dažnis didėja. Šiai patologijai valdyti ypač svarbi antenatalinė diagnostika, nėštumo priežiūra bei organizuotas komandinis gydytojų darbas gimdymo metu [7].

Literatūroje aprašomi keli minimaliai invazyvūs intervencinės radiologijos metodai, kurie yra pasirenkami siekiant išvengti didelio kraujavimo, susijusio su invazyvia placenta. Gali būti naudojami preokliuziniai balionėliai, išpučiami gimdą maitinančiose kraujagyslėse, arba arterijų embolizacija. Išpūtus preokliuzinį balionėlį kraujagyslėje laikinai sustabdoma kraujo tėkmė, po atliktos procedūros balionėlis išleidžiamas, ištraukiamas ir kraujo tėkmė atkuriamas. Embolizacija – tai negrįžtamas kraujotakos nutraukimas, todėl gali sukelti praeinančią karščiavimą, apatinės pilvo dalies skausmą, didinti sėdmenų, gimdos nekrozės riziką [8, 9]. Dėl šių komplikacijų dažniau pasirenkami preokliuziniai balionėliai.

Įprastai preokliuziniai balionėliai įstumiami numatytą operacijos dieną intervencinės radiologijos operacijoje. Sukėlus vietinę nejautrą abipusį į šlaunies arterijas Seldingerio metodu įstumiami vedikliai, o pro juos – preokliuziniai balionėliai, kurių dydis svyruoja nuo 5 mm iki 25 mm [10]. Dydis priklauso nuo arterijos skersinio matmens, todėl kiekvienai pacientei parenkamas individualiai [11]. Per mažo dydžio balionėliai gali nevisiškai užkimšti kraujagyslės spindį, o tai lemia nepakankamą hemostazę ir didesnę kraujavimą operacijos metu [4]. Balionėlių padėtis yra kontroliuojama atliekant rentgenogramas arba fluoroskopiją ir koreguojama pagal poreikį. Nėra vieningai sutarta, kurioje kraujagyslėje ar jos dalyje kraujotakos stabdymas yra efektyviausias ir sukelia mažiausiai komplikacijų, todėl literatūros šaltiniuose aprašomos skirtingos įstumtų balionėlių lokalizacijos: aorta, bendroji arba vidinė klubinė arterijos, gimdos arterijos [11].

Aortos okliuzija užtikrina efektyvų kraujo pritekėjimo stabdymą mažajame dubenyje, tačiau aorta šiai procedūrai pasirenkama retai, nes sustabdyta kraujotaka lemia galūnių išemiją, o ilgiau užtrukus operacijai gali sukelti aortos intimos atsiskuoksnivimą, reperfuzijos sindromą ar trombozes [4, 5]. Vidinių klubinių arterijų okliuzija sumažina pulsinį spaudimą distaliau balionė-

lio, dėl to sumažėja ir kraujo pritekėjimas į gimdą. Tačiau to gali nepakakti efektyviam kraujavimo stabdymui operacijos metu, nes gimdą krauju aprūpina ir išorinės klubinės arterijos šakos [5, 12]. Literatūroje taip pat aprašomi atvejai, kai operacijos metu balionėliai buvo perkelti į bendrąsias klubines arterijas, nes operuojančiam gydytojui nepavyko kontroliuoti didelio kraujavimo esant vidinių klubinių arterijų okliuzijai [4]. Yra duomenų ir apie gimdos arterijų okliuziją balionėliais, tačiau šių kraujagyslių kateterizacija yra sudėtinga dėl mažo jų spindžio ir vingiuotumo. Balionėlių įstūmimas gali sukelti gimdos arterijų spazmą dar iki cezario pjūvio operacijos, todėl gali komplikotis vaisiaus bradikardija, hipoksija bei sumažėjusiu virkštelės pH [10]. Mūsų aprašytais atvejais abiem pacientėms preokliuziniai balionėliai buvo įstumti į vidines klubines arterijas [11].

Taikant intervencinės radiologijos procedūras ir kontroliuojant balionėlių padėtį kraujagyslėse, motinos ir vaisiaus apšvita rentgeno spinduliais yra neišvengiama. Literatūroje aprašoma suminė apšvitos dozė vaisiui svyruoja nuo $4,1 \pm 3,5$ iki $5,1 \pm 3,0$ mGy [13, 14]. Tarptautinės radiologijos komisijos (angl. *International Commission on Radiological Protection*) pateiktose radiologinės apsaugos rekomendacijose nurodoma, kad radiacinės apšvitos suminė dozė iki 100 mGy yra nepavojinga vaisiui ir nesukelia nė vieno vaisiaus audinio augimo sulėtėjimo ar suvėžėjimo [15]. Apšvitos dozė skiriasi ir priklauso nuo laiko, per kurį atliekama procedūra. Apskaičiuota mūsų aprašytų klinikinių atvejų suminė radiacijos dozė, kuri veikė vaisių, pirmuoju atveju siekė 2,62 mGy, antruoju – 7,51 mGy ir buvo saugi.

Įstumus balionėlius, pacientė vežama į operacinę, kur atliekama operacija. Preokliuziniai balionėliai turi būti išpučiami iš karto po naujagimio gimimo ir virkštelės užspaudimo, tokiu būdu blokuojama gimdos kraujotaka tuoj po gimimo, o naujagimis apsaugomas nuo hipoksijos [4, 10–12, 16–18]. Šis balionėlių išpūtimo momentas buvo pasirinktas ir mūsų aprašytais atvejais.

Blokavus kraujotaką pasirinktose kraujagyslėse, atliekami operaciniai veiksmai, apžiūrimi mažojo dubens organai, placentos peraugimo sritys, pašalinami ir susiuvami pažeistų organų defektai.

Kadangi invazyvi placenta yra palyginti reta patologija, o minimaliai invazyvus kraujavimo mažinimas preokliuziniais balionėliais yra gana naujas, gydymo

rekomendacijos remiasi klinikinių atvejų ar jų serijų aprašymais, ekspertų nuomone bei patirtimi, todėl dėl balionėlių išleidimo laiko vis dar diskutuojama. Literatūroje dažniausiai aprašomi atvejai, kai balionėliai išleidžiami dar operacijos metu, siekiant užtikrinti hemostazę [12, 16–18]. Išleidus balionėlius stebima, ar nėra kraujavimo. Jei kraujavimo nėra, operacija užbaigiama. Mūsų aprašytais atvejais balionėliai buvo išleisti skirtingais laikotarpiais: pirmai pacientei – jau užbaigus operaciją, o antrai pacientei – prieš baigiant operaciją, dar kartą patikrinus operacinio lauko hemostazę, atsitačius dubens organų kraujotakai.

Intraoperacinis balionėlių išpūtimas cezario pjūvio ir histerektomijos metu padeda patikimai sumažinti netekto kraujo tūrį esant placentos invazijai, tačiau pasitaiko sunkių komplikacijų, susijusių su arterijų kateterizacija, balionėlių poveikiu kraujagyslių sienelėms bei kraujotakos pokyčiais atliekant procedūrą. Komplikacijų dažnis gali siekti iki 15,8 % [17]. Balionėlių išpūtimas kraujagyslėse dažniausiai sukelia trombinės embolijos komplikacijų. Literatūroje aprašoma ūmi galūnės išemija dėl pakinklio arterijos trombozės; ši komplikacija įvyko, kai balionėlis vidinėje klubinėje arterijoje buvo išpūstas tik 25 minutes [19]. Aprašyta kita pavojinga komplikacija:

pacientei, kuriai nustatyta peraugusi placenta, į vidines klubines arterijas buvo įstumti balionėliai, kurių vietoje pooperaciniu laikotarpiu išsivystė abipusės aneurizmos, viena iš jų komplikavosi arterijos plyšimu ir antrinio trombo susidarymu, dėl kurio sutriko dešinėsios kojos aprūpinimas krauju [20]. Kitos, retesnės, komplikacijos yra sėdmeninio nervo išemija ar vidinės klubinės arterijos atsisluoksniavimas [21, 22]. Visgi komplikacijų pasireiškimo dažnis nėra didelis, todėl svarbu apsvaistyti šių procedūrų galimybę esant didelei kraujavimo rizikai.

Išvados

Placentos invazija yra grėsminga akušerinė patologija, susijusi su dideliu kraujavimu. Preokliuzinių balionėlių išpūtimas gimdą maitinančiose kraujagyslėse patikimai sumažina operacijos metu netekto kraujo kiekį. Trūksta klinikinių tyrimų, leidžiančių pateikti intervencinės radiologijos kraujavimo profilaktikos metodų rekomendacijas.

Mūsų klinikinė patirtis patvirtina, kad prieš užbaigiant operaciją preokliuziniai balionėliai turėtų būti išleisti tam, kad dar kartą būtų patikrinta operacinio lauko hemostazė, atsitačius dubens organų kraujotakai.

LITERATŪRA

1. Thurn L, Lindqvist P, Jakobsson M, Colmorn L, Klungsoyr K, Bjarnadóttir R, Tapper A, Bordahl PE, Gottvall K, Petersen KB, Krebs L, Gissler M, Langhoff-Roos J, Kallen K. Abnormally invasive placenta-prevalence, risk factors and antenatal suspicion: results from a large population-based pregnancy cohort study in the Nordic countries. *BJOG Int J Obstet Gynaecol.* 2016; 123(8): 1348–55.
2. Ibrahim MA, Liu A, Dalpiaz A, Schwamb R, Warren K, Khan SA. Urological Manifestations of Placenta Percreta. *Curr Urol.* 2015; 8(2): 57–65.
3. Smith ZL, Sehgal SS, Van Arsdalen KN, Goldstein IS. Placenta Percreta With Invasion into the Urinary Bladder. *Urol Case Rep.* 2014; 2(1): 31–2.
4. Koshiyama M, Ukita S, Ueda M, Hishikawa K, Furukawa Y, Itaya Y, Watanabe Y, Meguro M, Horiuchi H, Oowaki M. Cesarean Hysterectomy for Abnormal Placentation Using Balloon Occlusion of the Common Iliac Artery: Case Series. *Womens Health – Open J.* 2017; 3(1): 15–20.
5. Omar HR, Karlnoski R, Mangar D, Patel R, Hoffman M, Camporesi E. Staged Endovascular Balloon Occlusion versus

- Conventional Approach for Patients with Abnormal Placentation: A Literature Review. *J Gynecol Surg.* 2012; 28(4): 247–54.
6. Comstock C, Bronsteen R. The antenatal diagnosis of placenta accreta. *BJOG Int J Obstet Gynaecol.* 2014; 121(2): 171–82.
7. Volochovic J, Ramasauskaite D, Simkeviciute R. Antenatal diagnostic aspects of placenta percreta and its influence on the perinatal outcome: a clinical case and literature review. *Acta Medica Litu.* 2016; 23(4): 219.
8. Pan Y, Zhou X, Yang Z, Cui S, De W, Sun L. Retrospective cohort study of prophylactic intraoperative uterine artery embolization for abnormally invasive placenta. *Int J Gynecol Obstet* [Internet]. 2017 Jan [cited 2017 Feb 21]; Available from: <http://doi.wiley.com/10.1002/ijgo.12090>
9. Yu P-C, Ou H-Y, Tsang LL-C, Kung F-T, Hsu T-Y, Cheng Y-F. Prophylactic intraoperative uterine artery embolization to control hemorrhage in abnormal placentation during late gestation. *Fertil Steril.* 2009 May; 91(5): 1951–5.
10. Sadashivaiah J, Wilson R, Thein A, McLure H, Hammond CJ, Lyons G. Role of prophylactic uterine artery balloon

catheters in the management of women with suspected placenta accreta. *Int J Obstet Anesth.* 2011; 20(4): 282–7.

11. Knuttinen M, Jani A, Gaba R, Bui J, Carrillo T. Balloon Occlusion of the Hypogastric Arteries in the Management of Placenta Accreta: A Case Report and Review of the Literature. *Semin Interv Radiol.* 2012; 29(3): 161–8.

12. Darwish HS, Zaytoun HA, Kamel HA, Habash YH. Prophylactic preoperative balloon occlusion of hypogastric arteries in abnormal placentation; 5 years experience. *Egypt J Radiol Nucl Med.* 2014; 45(3): 751–9.

13. Teixidor Viñas M, Belli AM, Arulkumaran S, Chandraran E. Prevention of postpartum hemorrhage and hysterectomy in patients with morbidly adherent placenta: a cohort study comparing outcomes before and after introduction of the Triple-P procedure: Treatment of patients with morbidly adherent placenta. *Ultrasound Obstet Gynecol.* 2015; 46(3): 350–5.

14. Wu Q, Liu Z, Zhao X, Liu C, Wang Y, Chu Q, Wang X, Chen Z. Outcome of Pregnancies After Balloon Occlusion of the Infrarenal Abdominal Aorta During Cesarean in 230 Patients With Placenta Praevia Accreta. *Cardiovasc Intervent Radiol.* 2016; 39(11): 1573–9.

15. Wrixon AD. New ICRP recommendations. *J Radiol Prot.* 2008; 28(2): 161–8.

16. Al-Hadethi S, Fernando S, Hughes S, Thakorlal A, Seruga A, Scurry B. Does temporary bilateral balloon occlusion of the common iliac arteries reduce the need for intra-operative

blood transfusion in cases of placenta accretism? *J Med Imaging Radiat Oncol* [Internet]. 2016 [cited 2017 Jan 21]. Available from: <http://doi.wiley.com/10.1111/1754-9485.12560>

17. Chou MM, Kung HF, Hwang JI, Chen WC, Tseng JJ. Temporary prophylactic intravascular balloon occlusion of the common iliac arteries before cesarean hysterectomy for controlling operative blood loss in abnormal placentation. *Taiwan J Obstet Gynecol.* 2015; 54(5): 493–8.

18. Cali G, Forlani F, Giambanco L, Amico ML, Vallone M, Puccio G, Alio L. Prophylactic use of intravascular balloon catheters in women with placenta accreta, increta and percreta. *Eur J Obstet Gynecol Reprod Biol.* 2014; 179: 36–41.

19. Sewell MF, Rosenblum D, Ehrenberg H. Arterial embolus during common iliac balloon catheterization at cesarean hysterectomy. *Obstet Gynecol.* 2006; 108(3 Pt 2): 746–8.

20. Bishop S, Butler K, Monaghan S, Chan K, Murphy G, Edozien L. Multiple complications following the use of prophylactic internal iliac artery balloon catheterisation in a patient with placenta percreta. *Int J Obstet Anesth.* 2011; 20(1): 70–3.

21. Teare J, Evans E, Belli A, Wendler R. Sciatic nerve ischaemia after iliac artery occlusion balloon catheter placement for placenta percreta. *Int J Obstet Anesth.* 2014; 23(2): 178–81.

22. Shrivastava V, Nageotte M, Major C, Haydon M, Wing D. Case-control comparison of cesarean hysterectomy with and without prophylactic placement of intravascular balloon catheters for placenta accreta. *Am J Obstet Gynecol.* 2007; 197(4): 402.e1–5.