

## Tiesiosios žarnos navikų gydymas transanaline endoskopine mikrochirurgija

Valdemaras Jotautas, Kęstutis Strupas, Eligijus Poškus, Dmitrij Šeinin<sup>1</sup>

Vilniaus universiteto ligoninės „Santariškių klinikos“ Gastroenterologijos ir pilvo chirurgijos klinikos  
Pilvo chirurgijos centras, <sup>1</sup>Valstybinis patologijos centras

**Raktažodžiai:** tiesiosios žarnos navikai, minimaliai invazinė chirurgija, transanalinė endoskopinė mikrochirurgija.

**Santrauka.** Darbo tikslas. Įvertinti pusantrų metų patirtį Lietuvoje, gydant tiesiosios žarnos navikus transanaline endoskopine mikrochirurgija Vilniaus universiteto ligoninės „Santariškių klinikos“ Pilvo chirurgijos centre.

Tyrimo medžiaga ir metodai. Operacijoms buvo atrenkami ligoniai, sergantys tiesiosios žarnos adenomomis ir mažos rizikos piktybiniais navikais: T1 stadijos, geros ir vidutinės diferenciacijos, be invazijos į limfagysles ir kraujagysles. Naviko stadija iki operacijos nustatyta, atlikus transanalinę endosonoskopiją ir rektoskopiją su dauginėmis makrobiopsijomis.

Rezultatai. Operuoti 47 ligoniai. Navikų dydžio vidurkis  $3,4 \pm 1,4$  cm (svyravo nuo 1 iki 7 cm). Iš viso pašalinti 25 (52, 1 proc.) piktybiniai navikai ir 23 (47,9 proc.) adenomos. Ikioperacinės ir galutinės klinikinės diagnozės nesutapo 14 (29,8 proc.) ligonių. Padarytos 43 (89,6 proc.) radikali operacijos (R0), 5 (10,6 proc.) – abejotino radikalumo (RX). Konstatuota 1 (2,1 proc.) intraoperacinė ir 1 (2,1 proc.) pooperacinė komplikacija. Trims ligoniams po CaT2 pašalinimo taikyta adjuvantinė radioterapija. Stebėti 26 ligoniai praėjus 3–17 mėn. po operacijų: 17 po piktybinių navikų, 9 – po adenomos pašalinimo. Nustatytas 1 (2,1 proc.) tubuloviliozinės adenomos recidyvas. Kitų komplikacijų nekonstatuota.

Išvados. Ankstyvieji transanalinės endoskopinės mikrochirurgijos rezultatai, gydant tiesiosios žarnos adenomas ir mažos rizikos T1 vėžį, yra geri. Mažas komplikacijų ir navikų recidyvo procentas šioje grupėje teikia daug vilčių. T2 vėžio gydymo transanaline endoskopine mikrochirurgija kartu su adjuvantine radioterapija patirtis nedidelė, tačiau gydymo rezultatai padrašina. Galutinėms išvadoms pateikti reikia randomizuotų, kontroliuojamųjų tyrimų duomenų.

### Įvadas

Tiesiosios žarnos vėžys išlieka didelė problema. Kiekvienais metais Lietuvoje nustatoma apie 700 naujų tiesiosios žarnos piktybinių navikų atvejų. 2003 m. Lietuvos vėžio registro duomenimis, užregistruota 685; iš jų – 95 pirmos stadijos, 185 – antros. Tiesiosios žarnos vėžys išsivysto iš epitelinių displazijų. Daugiau kaip 95 proc. visų displazijų yra adenomos. Vyresnių kaip 60 metų mirusiųjų skrodimų duomenimis, adenomų tiesiojoje žarnoje randama iki 10–20 proc. Transanalinė endoskopinė mikrochirurgija (TEM) dabar Europoje yra standartinė didelių tiesiosios žarnos adenomų ir mažos rizikos T1 piktybinių navikų radikali šalinimo operacija (1, 2). Tai mažai invazinės chirurgijos sritis, vienijanti vietinės rezekcijos pranašumų, mažo komplikacijų skaičiaus ir mažiausiai patiriamų nepatogumų derinį. Palyginus su kitomis vietinės ekscizijos (išpjovimo) operacijomis: trans-

sakraline, transsfinkterine, transanaline (naudojant Parks'o retraktorių) – TEM suteikia galimybę pašalinti navikus ypač kruopščiai ir saugiai visoje tiesiojoje žarnoje, užtikrina puikų matomumą atliekant navikų išpjovimą sveikų audinių riboje.

Šio straipsnio tikslas – įvertinti 1,5 metų patirtį Lietuvoje gydant tiesiosios žarnos navikus transanaline endoskopine mikrochirurgija Vilniaus universiteto ligoninės „Santariškių klinikos“ (VUL SK) Pilvo chirurgijos centre.

### Tiriamųjų kontingentas ir tyrimo metodai

**Statistinė duomenų analizė.** Duomenys apdoroti naudojant statistinį paketą „Statistica 5,0“. Parametriniams duomenims įvertinti naudoti aprašomosios statistikos metodai ir koreliacinė analizė taikant porinį Spearman'o koeficientą.

**Studijos modelis.** Pirmoji TEM pagal Buess'o me-

todiką Lietuvoje atlikta VUL SK 2003 m. Iki 2004 m. gruodžio 30 dienos atliktos 47 TEM. Šiame straipsnyje išnagrinėti visų 47 TEM technika operuotų ligonių rezultatai. Operacijoms atrinkti ligoniai, sergantys tiesiosios žarnos adenomomis ir mažos rizikos piktybiniais navikais: T1 stadijos, geros ir vidutinės diferenciacijos, be invazijos į limfagysles ir kraujagysles. Navikų stadijos iki operacijos nustatytos, atlikus transanalines endosonoskopijas ir rektoskopijas su dauginėmis makrobiopsijomis. Kiekvienam ligoniui atlikta pilvo organų sonoskopija, fibrokolonoskopija. Operacijų metu naudotas „Richard Wolf“ firmos operacinis rektoskopas, kuriame įmontuota trijų dimensijų optinė sistema, didinanti vaizdą šešis kartus. Įvertinti šie parametrai: ikioperacinės diagnozės atitikimas galutinio patohistologinio ištyrimo duomenis, naviko dydis ir lokalizacija, operacijos trukmė, kraujo netekimas, hospitalizavimo trukmė, komplikacijos ir kontrolės duomenys praėjus 3–17 mėn. po operacijos.

Ligonio paruošimas operacijai. Žarnynas prieš operaciją valytas ortogradiniu būdu (trys litrai Fortrans tirpalo). Rytą prieš operaciją nustačius, jog žarnynas išvalytas nepakankamai, papildomai skirtos valomosios klizmos. Antibakterinei profilaktikai 30 min. iki operacijos vienkartinai į veną buvo suleidžiama zinacefio 1,5 g ir metronidazolio 500 mg. Visos operacijos atliktos bendrosios intubacinės anestezijos sąlygomis.

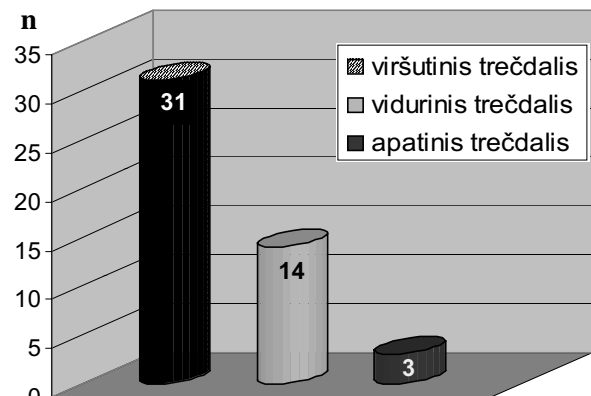
Transanalinė endoskopinė mikrochirurgija. Operacinio rektoskopo optika yra 40° kampo, navikas TEM metu matomas ties 4–8 valanda, todėl priklausomai nuo naviko lokalizacijos ligonis prieš operaciją paguldomas litotomijos padėtyje, kniūbsčias, ant dešiniojo ar kairiojo šono ir tvirtai fiksuojamas. Švelniai išplėtus išangės rauką, įkišamas TEM operacinis rektoskopas. Lokali naviko ekscizija atliekama, tiesiąją žarną išpūstus CO<sub>2</sub> dujomis kontroliuojamu įpūtimu iki 15 mmHg slėgio. Operacija pradedama monopoliariniu elektrodu koaguliaciniais taškais pažymėjus pjūvio liniją aplink naviką. Stengiamasi, kad būtų saugus atstumas nuo naviko iki pjūvio linijos: šalinant adenomas – 0,5 cm, piktybinius navikus – 1 cm. Priklausomai nuo naviko lokalizacijos, jo histologinės formos atliekama mukozektomija, dalinis ar visiškas sienelės išpjovimas. Laikomasi saugios TEM technikos reikalavimo: visi navikai, esantys ekstraperitoninėje tiesiosios žarnos dalyje, šalinami išpjaunant visą sienelę. Atlikus nuodugnią hemostazę, žaizdą išplovus fiziologiniu bei chlorheksidino tirpalais, ji susiuvama ištisine siūle 3-0 PDS siūlu SH-adata. Prakiurus pilvaplėvei, defektas susiuvamas tokiu pačiu 3-0 PDS siūlu. Mazgų funkciją atlieka sidabriniai spaustukai. 46 TEM atliktos naudojant aukšto dažnio elektropeilį, viena – ultra-

garsinį disektorį. Naudojant ultragarsinį disektorį, operacija saugesnė, be to, trumpesnė operacijos trukmė.

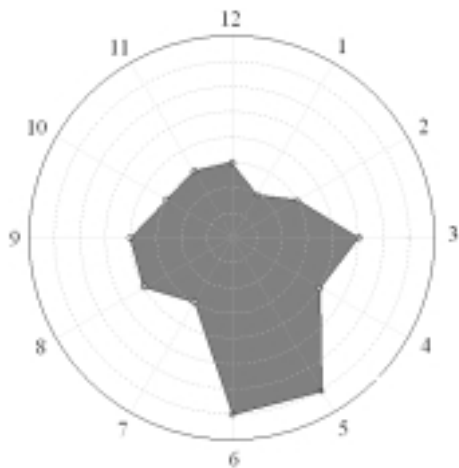
### Rezultatai

Operuoti 47 ligoniai: 24 vyrai ir 23 moterys. Amžiaus vidurkis – 64,5±12,8 metų (svyravo nuo 35 iki 92 metų).

Navikų lokalizacija prieš operaciją nustatyta rektoskopijos metu ligoniui gulint litotomijos padėtyje. Įvertintas atstumas nuo distalinės naviko ribos iki anokutaninės linijos bei naviko lokalizacija tiesiosios žarnos perimetro atžvilgiu. Vertinta pagal lokalizaciją: apatiniame (≤5 cm), viduriniame (6–11 cm) ar viršutiniame (12–16 cm) tiesiosios žarnos trečdalyje; priekinėje, užpakalinėje, kairėje ar dešinėje šoninėje sienelėje. Daugiausia navikų lokalizavosi viršutiniame tiesiosios žarnos trečdalyje – 31 (64,4 proc.), viduriniame – 14 (29,2 proc.), apatiniame – 3 (6,1 proc.) (1 pav.). Dažniausia lokalizacija perimetro atžvilgiu – užpakalinė sienelė – 16 (33,3 proc.), kairė šoninė – 12 (25 proc.), dešinė šoninė – 11 (22,9 proc.), priekinė – 9 (18,8 proc.) (2 pav.).



1 pav. Navikų lokalizacija aukščio atžvilgiu



2 pav. Navikų lokalizacija perimetro atžvilgiu

### Pašalinti navikai

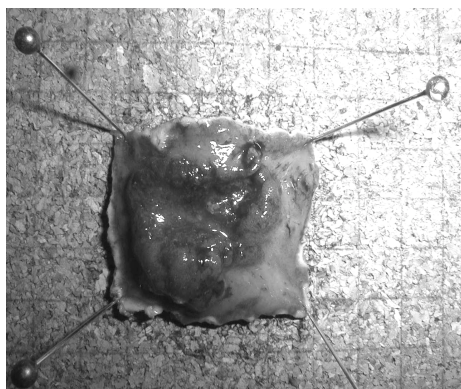
Išpjovus naviką, pastarasis fiksuotas prisegant prie kamštinės lentelės, navikas išmatuotas; preparatas fotografuotas (3, 4 pav.). Nustatytas didžiausias naviko matmuo. Pašalintų navikų dydžio vidurkis  $3,4 \pm 1,7$  cm (svyravo nuo 1 iki 7 cm).

Visi navikai, aprašyti šiame straipsnyje, įvertinti vieno patologo ir suskirstyti į stadijas pagal TNM klasifikaciją. Naviką fiksavus prie kamštinės lentelės, įvertintos ekscizijos ribos. Ar navikas pašalintas sveikų audinių ribose, vertinta kaip visiško išpjovimo (R0), ne visiško išpjovimo (R1) ir abejotino išpjovimo (RX). Operacijos, dėl kurių radikalumo abejojama, priskiriamos tos, kurių metu navikas pašalinamas neaiškiais kraštais arba ne visas, bet dalimis, todėl patologas negali tiksliai įvertinti naviko išpjovimo ribų.

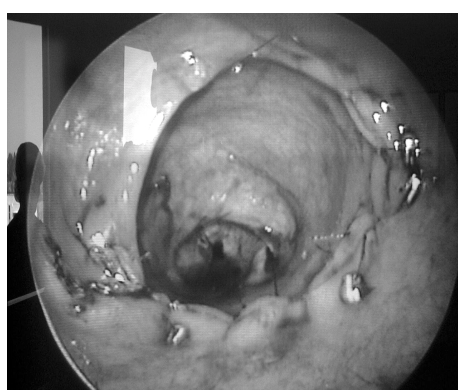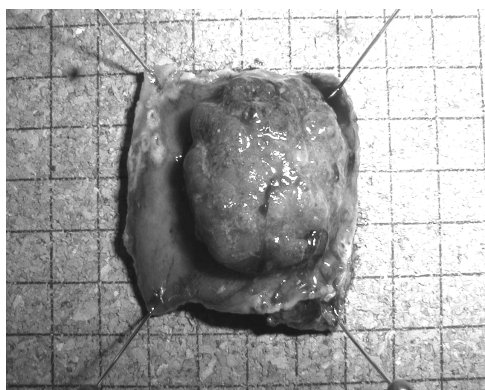
Pašalinti 25 (52,1 proc.) piktybiniai navikai ir 23 (47,9 proc.) adenomos. Iš piktybinių navikų 15 (60 proc.) rasta Ca Tis, 6 (24 proc.) – Ca T1; 4 (16 proc.) – Ca T2. Tarp adenomų vyravo tubuloviliozinės adenomos – 20 (87 proc.). Pašalintos 2 (8,7 proc.) tubulinės adenomos ir 1 (4,3 proc.) viliozinė adenoma (5 pav.).

Atliktos 43 (89,6 proc.) visiško išpjovimo operacijos (R0), 5 (10,6 proc.) – abejotino išpjovimo (RX). Penki navikai, dėl kurių radikalaus pašalinimo abejota, tai didelės 5–7 cm adenomos. Jos pašalintos vientaisiais preparatais, tačiau dėl navikų dydžio ir nelygių pašalintos žarnos dalies kraštų patologas negalėjo tiksliai įvertinti radikalumo.

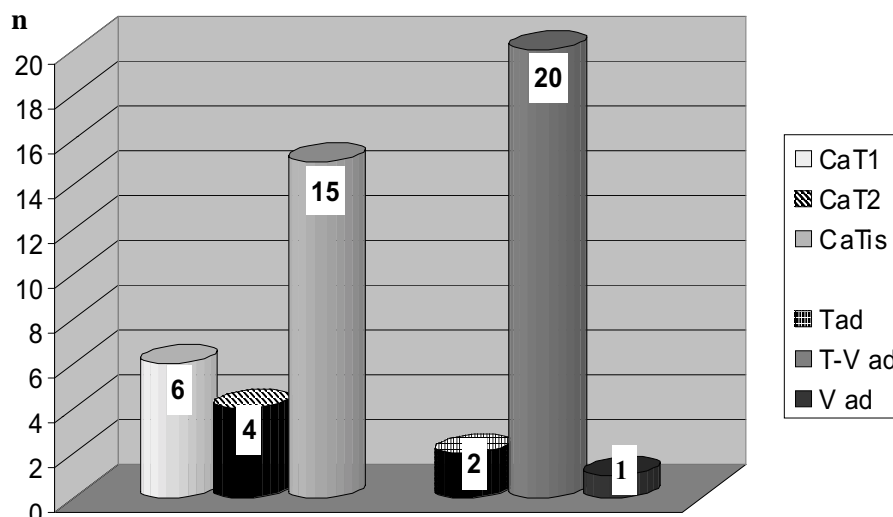
Ikioperacinės ir galutinės klinikinės diagnozės po pašalintų navikų patohistologinio ištyrimo nesutapo 14 (29,8 proc.) ligonių. Atlikus 43 navikų, kurių diagnozė iki operacijos buvo tubuloviliozinė adenoma, galutinį histologinį ištyrimą, rasta 10 Ca (23,3 proc.): 8 Ca Tis ir 2 Ca T1. Visi šie navikai – tai didelės 2–7 cm diametro adenomos. Tik nuodugnaus patohistologinio tyrimo metu jų centrinėse dalyse rasti intramukoziniai ar net invaziniai T1 piktybiniai navikai. 1 Ca Tis po operacijos rasta Ca T1, 1 Ca Tis – Ca T2 ir 2 Ca T1 – Ca T2. Minėti navikai šalinti, visiškai išjaunant sienelę ir galutinio patohistologinio tyrimo išvada – radikalus pašalinimas. Todėl ligoniams, kuriems nustatyta diagnozė Ca Tis ar Ca T1, papildomos intervencijos netaikytos ir tie ligoniai toliau stebimi. Trims ligoniams, po TEM nustatčius Ca T2 G1-2 diagnozę, rekomen-



3 pav. 4 cm diametro Ca T2



4 pav. 4 cm diametro Ca T1, žaizda po naviko pašalinimo susiūta



5 pav. Pašalintų TEM būdu navikų diagrama

duotos pakartotinės operacijos – priekinės tiesiosios žarnos rezekcijos arba adjuvantinė radioterapija. Visi trys nuo operacijų atsisakė, todėl jiems taikyta spindulinė terapija. Ketvirtasis Ca T2 pašalinimo atvejis – 4 cm diametro naviko radikalus išpjovimas atliktas 92 metų vyrui, sergančiam sunkia gretutine kardiologine patologija (ASA-III). Po keturių parų ligonis išvyko į namus. Komplikacijų neatsirado. Dėl seno amžiaus ir gretutinės patologijos adjuvantinė radioterapija kontraindikuotina. Ligonis stebimas vienerius metus, komplikacijų nepastebėta.

*Ligonio stebėseną po operacijos.* Pašalinus adenomą, ligoniui rekomenduojama atvykti kontrolei kas pusę metų, pašalinus piktybinį naviką – kas 3 mėnesius. Stebėti 26 pacientai praėjus 3–17 mėnesių po operacijų: 17 – po piktybinių navikų, 9 – po adenomos pašalinimo. Vertinti ligonių skundai, išmatų sulaukymas, atlikti digitaliniai tyrimai, rektoromanoskopijos. Ligoniams, kuriems operuoti piktybiniai navikai, atlikti CEA ir Ca 19-9 tyrimai, pilvo organų sonoskopijos, transanalinės endosonoskopijos, rektoromanoskopijų metu paimtos dauginės makrobiopsijos iš operacinių randų vietų. Diagnozuotas vienos tubuloviliozinės adenomos recidyvas (ataugimas) (2,1 proc.), kuris gydytas atlikus pakartotinę TEM. Skundų ligoniai neturėjo, komplikacijų nekonstatuota.

*Operacijos trukmė.* Kiekvienos operacijos trukmė skaičiuota nuo operacinio rektoskopo įkišimo iki jo pašalinimo. Operacijų trukmės vidurkis – 1 val. 25 min. ±44 min. (svyravo nuo 30 min. iki 3 val.). Didėjant ilgūdžiams, operacijų trukmė trumpėjo. Atlikus neparimetrinių dydžių koreliacinę analizę, nustatytas tiesioginis vidutinio stiprumo ryšys tarp operacijos

trukmės ir naviko dydžio (Spearman'o koef. 0,55;  $p=0,00007$ ). Taigi TEM trukmę lemia ir naviko dydis. TEM laikas sutrumpėja naudojant ultragarsinį disektorius.

*Kraujo netekimas.* Visų operacijų metu kraujo netekimas buvo minimalus – 0–20 ml.

*Hospitalizacijos trukmė.* Pacientai hospitalizuoti vieną dieną prieš operaciją. Vidutinė hospitalizavimo trukmė –  $3,9 \pm 0,8$  dienos. Pirmieji 20 ligonių po operacijų stebėti ilgiau, nes buvo įsisavinamas naujas operacijos būdas.

*Komplikacijos.* Atlikus 47 TEM, po operacijos radosi tik vienam ligoniui 1 (2,1 proc.) komplikacija. Pašalinus 6 cm diametro adenomą, esančią 13 cm nuo anokutaninės linijos ties 4–9 val. ir apimančią beveik pusę žarnos perimetro, kitą parą kliniškai diagnozuotas peritonitas, ištyrus rentgenologiškai, rasta laisvo oro po diafragma. Ligonis operuotas, atlikta laparotomija. Rasta tik pneumoperitoneumas ir sandari TEM siūlė tiesiosios žarnos intraperitoninėje dalyje, rektovezikalinėje ilduboje. Ši vieta drenuota. Kitą parą dretnas pašalintas. Ligonis pasveiko be komplikacijų. Operacijos metu radosi vienam ligoniui 1 (2,1 proc.) komplikacija. Šalinant 3 cm diametro Ca T1, esančią 13 cm nuo anokutaninės linijos ties 2–4 val., atverta pilvaplėvė. Ši susiūta, operacija toliau tęsta TEM būdu. Navikas pašalintas radikalčiai (patvirtinta patohistologiškai). Ligonis pasveiko be komplikacijų.

### Rezultatų aptarimas

Tiesiosios žarnos vėžys išlieka didelė problema. Standartinė priekinė tiesiosios žarnos rezekcija, abdomino–perinealinė rezekcija ir toliau yra „auksinis

standartas“, atliekant tiesiosios žarnos vėžio radikalias operacijas. Priekinės rezekcijos ir abdomino–perinealinės rezekcijos metu atliekama dubens audinių disekcija, kuri susijusi su rizika pažeisti dubens nervus. Mirtingumas po priekinės rezekcijos svyruoja nuo 1 iki 7 proc. (3, 4). Jis yra didesnis tarp tų pacientų, kurių amžius viršija 75 metus (5). 15 proc. ligonių po abdomino–perinealinės rezekcijos tampa impotentais, o 10 proc. – atsiranda ejakuliacijos sutrikimų (6, 7). Šlapimo pūslės disfunkcija taip pat dažna: apie trečdalis ligonių skundžiasi šlapimo susilaikymu, o dėl to dažnai atliekama papildoma operacija (6, 7).

Technikos pažanga skatina susidomėjimą vietiniu tiesiosios žarnos gerybinių ir piktybinių navikų gydymu. Daugėjant senyvo amžiaus ligonių, vietinio tiesiosios žarnos navikų gydymo metodai tampa vis svarbesni. Sprendimas, kokią operaciją atlikti, priklauso nuo naviko rezektabilumo ir naviko recidyvo rizikos laipsnio. Iš esmės tai lemia naviko stadija. P. Hermanek ir F. P. Gall, tirdami ligonius, kuriems diagnozuoti T1 navikai, kai jų diametras yra <3 cm, diferenciacija – G1 arba G2, nebuvo invazijos į limfagysles ar kraujagysles, rado limfmazgių metastazių tik 3 proc. (8). Kitų autorių duomenimis, šis procentas išauga iki 11–12 proc. (9). Remiantis dabartinėmis rekomendacijomis, navikai, kuriuos galima radikaliai pašalinti vietiniu išpjovimu, turi atitikti aukščiau išvardytus kriterijus. Tokie navikai priskiriami mažos rizikos navikams. Tiesiosios žarnos navikų vietinės ekscizijos operacijos, tokios kaip transsakralinė arba transsfinkterinė, dėl didelio pooperacinių komplikacijų (fekalinės fistulės, išmatų nelaikymas) skaičiaus dabar nedaromos.

Tiesiosios žarnos operacijos, naudojant plėstuvus, yra nepatogios. Jų metu operacinį regėjimo lauką riboja patys plėstuvai, chirurginiai instrumentai bei chirurgo rankos. Virš plėstuvų esanti žarnos dalis subliūkšta ir taip sumažina operacinio lauko matomumą. Dėl šių priežasčių transanalinė operacija galima tik esant apatinio ir iš dalies vidurinio tiesiosios žarnos trečdalyje patologijai. TEM pranašumą, lyginant su kitomis vietinio išpjovimo operacijomis, lemia ne tik labai gera operacinio lauko apžiūra, precizinis ir saugus naviko pašalinimas, bet ir galimybė saugiai išpjauti navikus, esančius viduriniame ir viršutiniame žarnos trečdalyje. Daugiau kaip pusės mūsų pašalintų navikų (64,4 proc.) lokalizacija buvo tiesiosios žarnos viršutinis trečdalis. Navikai šiame aukštyje nepasiekiami norint daryti vietinę transanalinę eksciziją. TEM komplikacijos: konversija į laparotomiją, kraujavimas, siūlių nelaikymas, rektovaginalinė fistulė, laikinas išmatų nelaikymas ar šlapimo susilaikymas, įvairių

autorių duomenimis, siekia 7–13 proc. (10–12), tačiau tik 5–6 proc. ligonių reikia daryti papildomą operaciją (13, 14). Tradicinių transanalinių operacijų komplikacijų skaičius yra didesnis ir siekia 0–14,5 proc. (15, 16).

Atlikus 47 TEM, laikėsi komplikacija 1 (2,1 proc.) ligoniui – pneumoperitoneumas po operacijos. CO<sub>2</sub> dujos į laisvą pilvo ertmę pateko TEM metu: susiuvant pašalinto naviko žaizdą, buvo persiūta intraperitoninė žarnos dalis rektovezikalinėje įduboje. Priežastį nustatėme laparotomijos metu. Ligonis pasveiko. Šiuo atveju būtų pakakę diagnostinės laparoskopijos.

3–4 proc. ligonių po TEM būna išmatų nelaikymas, kuris paprastai atsistato per 4–5 mėn. (13). Mūsų klinikinėje praktikoje ši komplikacija nepasitaikė. Viena iš priežasčių, manome, yra atsargios, išangės raukšlaušo manevro rektoskopo manipuliacijos darant operaciją.

G. Buess teigia, jog karščiavimas atsirandantis po TEM, yra susijęs su siūlės nesandarumu – reiškiniu, kuris pasitaiko beveik trečdaliui pacientų (17, 18). G. M. Lloyd duomenimis, 12 iš 30 ligonių, kuriems nustatytas laikinas 1–2 dienų karščiavimas, rastas nedidelis ekstraperitoninis anastomozės defektas (19). Kai kurie chirurgai, esant blogai paruoštam žarnynui, norėdami sumažinti už tiesiosios žarnos atsirandančio pūlinio riziką, specialiai palieka anastomozės defektą (19) arba net visiškai jo nesiuva (20). Jų nuomone, šis defektas nesukelia jokių trumpalaikių ar ilgalaikių padarinių.

Mes visų pašalintų navikų žaizdas susiuvome. Ypač svarbu, kad prieš operaciją būtų gerai išvalytas žarnynas. Prieš susiuvant žaizdą, defektą išplauname fiziologiniu ir chlorheksidino tirpalais. Gal todėl nebuvo nei vienam ligoniui karščiavimo po operacijos bei siūlių nelaikymo. Medicinos literatūroje nepavyko rasti duomenų apie panašų žaizdų plovimą. Aiškūs pašalinto naviko kraštai ypač svarbūs nustatant vėžio stadiją ir vietinės ekscizijos radikalumą. Reikalingas glaudus chirurgo ir patologo bendradarbiavimas tam, kad preparatas būtų tinkamai paruoštas ir įvertintas. Visi mūsų klinikoje TEM būdu pašalinti navikai tirti vieno patologo.

Atlikome 43 (89,6 proc.) radikalias operacijas (R0). 5 (10,6 proc.) adenomos pašalintos abejotinu išpjovimu (RX). Kadangi tai buvo gerybiniai navikai, papildomos intervencijos ligoniams netaikytos, jie toliau stebimi. Visi piktybiniai navikai pašalinti radikaliai.

Galutinio patohistologinio tyrimo metu nustatyta, kad 23,3 proc. adenomų yra intramukoziniai ar net T1 vėžiai. Šie mūsų duomenys patvirtina saugios TEM reikalavimą: visus navikus, esančius ekstraperitoni-

nėje tiesiosios žarnos dalyje, būtina pašalinti laikantis onkologinių ekscizijos principų.

Tiek gerybinių, tiek piktybinių navikų ataugimo procentas yra mažesnis atliekant TEM (2,5–14 proc.), lyginant su įprastine transanaline ekscizija (9,4–27,3 proc.) (11). Mūsų operuotiems ligoniams jis yra 2,1 proc. (vienas ligonis). Šeši mūsų pašalinti T1 piktybiniai navikai – mažo rizikos laipsnio, todėl radioterapija netaikyta.

Dabar vykdoma daug TEM klinikinių studijų, susijusių su spinduline terapija gydant T2 navikus. Kol dar negauta vėlyvosios kontrolės duomenų, literatūros šaltiniuose teigiama, kad TEM naudojimas, šalinant šiuos navikus, gali būti pateisintas tik tuo atveju, jei ligonis yra senyvo amžiaus (per 75 metus), sunki gretutinė patologija arba atsisako atviros operacijos (1).

Trims iš keturių mūsų operuotų ligonių, pašalinus T2 piktybinį naviką, taikyta adjuvantinė radioterapija (50 Gy). Jie toliau stebimi, navikų ataugimo nekons-

tatuota. Kadangi kontrolės laikotarpis trumpas (nuo 3 iki 8 mėnesių), išvadų dar negalime daryti.

### Išvados

Transanaline endoskopinė mikrochirurgija padidino tiesiosios žarnos navikų vietinio išpjovimo operacijų galimybes. Lietuvoje Vilniaus universiteto ligoninės „Santariškių klinikos“ yra vienintelė klinika, kurioje atliekama transanaline endoskopinė mikrochirurgija. Mūsų ankstyvieji transanalinės endoskopinės mikrochirurgijos rezultatai, gydant tiesiosios žarnos adenomas ir mažos rizikos T1 piktybinius navikus, yra džiuginantys. Mažas komplikacijų ir navikų ataugimo procentas šioje grupėje teikia daug vilčių. T2 vėžio gydymo transanaline endoskopine mikrochirurgija kartu su adjuvantine radioterapija patirtis nedidelė, tačiau gydymo rezultatai padrąšina. Akivaizdu, kad galutinėms išvadoms pateikti reikia randomizuotų, kontroliuojamųjų tyrimų duomenų.

## Treatment of rectal tumors with transanal endoscopic microsurgery

Valdemaras Jotautas, Kęstutis Strupas, Eligijus Poškus, Dmitrij Šeinin<sup>1</sup>

Center of Abdominal Surgery, Clinic of Gastroenterology and Abdominal Surgery, Vilnius University Hospital “Santariškių klinikos”, <sup>1</sup>National Center of Pathology, Lithuania

**Key words:** rectal tumors, minimally invasive surgery, transanal endoscopic microsurgery.

**Summary. Objective.** The aim of this study was to assess one and a half years experience gained in Lithuania while treating rectal tumors with transanal endoscopic microsurgery in the Centre of Abdominal Surgery of Vilnius University Hospital “Santariškių klinikos”.

**Materials and methods.** The patients who had rectal adenomas and low-risk T1 carcinomas of good or moderate differentiation, with no lymphatic and vascular invasion were selected for surgery. Tumor stage was determined by transanal endoscopy and rectoscopy with multiple macrobiopsies before surgery.

**Results.** A total of 47 patients were operated on. The average tumor size was 3.4±1.4 cm (ranged from 1 to 7 cm). Overall 25 (52.1%) carcinomas and 23 (47.9%) adenomas were removed. Pre-operative diagnoses did not correspond to the final clinical diagnoses in 14 (29.8%) cases. Forty-three (89.6%) radical operations (R0) and 5 (10.6%) doubtful complete operations (RX) were performed. One (2.1%) intra-operative complication and one (2.1%) post-operative complication were observed. After the removal of Ca T2 three patients underwent adjuvant radiotherapy. Twenty-six patients were followed up for 3–17 months after operation: 17 after removal of cancer and 9 after removal of adenoma. One (2.1%) recurrence of a tubulovillous adenoma was diagnosed. No other complications were reported.

**Conclusions.** Initial results of transanal endoscopic microsurgery obtained while treating rectal adenomas and low-risk T1 cancers are promising. The low rate of complications and recurrences in this group offers many hopes. The experience of the treatment of T2 cancers with transanal endoscopic microsurgery and adjuvant radiotherapy is limited but the results are encouraging. It is obvious that the results of randomized and controlled trials need to be awaited before definite conclusions can be drawn.

Correspondence to V. Jotautas, Center of Abdominal Surgery, Clinic of Gastroenterology and Abdominal Surgery, Vilnius University Hospital “Santariškių klinikos”, Santariškių 2, 08406 Vilnius, Lithuania  
E-mail: valdemaras.jotautas@cablenet.lt

**Literatūra**

1. Buess G, Kayser J. Technik und Indikation zur sphinkterhaltenden transanal Resektion beim Rectumcarzinom. (Technique and indication for the transanal resection of carcinomas of the remtum). *Chirurg* 1996;67:121-8.
2. Langer C, Liersch T, Markus P, Süß M, Ghadimi M, Füzesi L, Becker H. Transanal endoscopic microsurgery (TEM) for minimally invasive resection of rectal adenomas and "low-risk" carcinomas (uT1, G1-2). *Z Gastroenterol* 2002;40:67-72.
3. Ohman U. Colorectal carcinoma-trends and results over a 30-year period. *Dis Colon Rectum* 1982;25:431-40.
4. Gillen P, Peel AL. Comparison of the mortality, morbidity, and incidence of local recurrence in patients with rectal cancer treated by either stapled anterior resection or abdominoperineal resection. *BJS* 1986;73:339-41.
5. Payne JE, Chapuis PH, Pheils MT. Surgery for large bowel cancer in people aged 75 years and older. *Dis Colon Rectum* 1986;29:733-7.
6. Kinn AC, Ohman U. Bladder and sexual function after surgery for rectal cancer. *Dis Colon Rectum* 1986;29:43-8.
7. Leveckis J, Boucher NR, Parys BT, Reed MW, Shorthouse AJ, Anderson JB. Bladder and erectile dysfunction before and after rectal surgery for cancer. *Br J Urol* 1995;76:752-6.
8. Hermanek P, Gall FP. Early (microinvasive) colorectal carcinoma. Pathology, diagnosis, surgical treatment. *Colorectal Dis* 1986;1:79-84.
9. Huddy SP, Husband EM, Cook MG, Gibbs NM, Marks CG, Heald RJ. Lymph node metastases in early rectal cancer. *BJS* 1993;80:1457-8.
10. Said S, Muller JM. TEM-minimal invasive therapy of rectal cancer? *Swiss Surg* 1997;3:248-54.
11. Steele RJC, Hershman MJ, Mortensen NJM, Armitage NCM, Schofield JH. Transanal endoscopic microsurgery – initial experience from three centres in the United Kingdom. *BJS* 1996;83:207-10.
12. Lezoche E, Guerrieri M, Paganini A, Feliciotti F, Di Pietrantonj F. Is transanal endoscopic microsurgery (TEM) a valid treatment for rectal tumors? *Surg Endosc* 1996;10:736-41.
13. Buess GF, Mentges B. Transanal endoscopic microsurgery (TEM). *Minimally Invasive Therapy* 1992;1:101-9.
14. Saclarides TJ. Transanal endoscopic microsurgery: a single surgeon's experience. *Arch Surg* 1998;133:595-9.
15. Pollard SG, Macfarlane R, Everett WG. Villous tumours of the large bowel. *BJS* 1988;75:910-2.
16. Sakamoto GD, MacKeigan JM, Senagore AJ. Transanal excision of large, rectal villous adenomas. *Dis Colon Rectum* 1991;34:880-5.
17. Buess G. Review: Transanal endoscopic microsurgery (TEM). *J R Coll Surg Edinb* 1993;38:239-45.
18. Buess G, Mentgues B, Manncke K, Starlinger M, Becker HD. Technique and results of transanal endoscopic microsurgery in early rectal cancer. *The Am J Surg* 1992;163:63-70.
19. Lloyd GM, Sutron CD, Marshall LJ, Baragwanath P, Jameson JS, Scott ADN. Transanal endoscopic microsurgery – lessons from a single UK centre series. *Colorectal Dis* 2002;4:467-72.
20. Smith LE, Ko ST, Saclarides TJ, Caushaj P, Orkin BA, Khanduja KS. Transanal endoscopic microsurgery: initial registry results. *Dis Colon Rectum* 1996;39S:79-84.

*Straipsnis gautas 2005 04 20, priimtas 2005 05 17*  
*Received 20 April 2005, accepted 17 May 2005*