

# Pacientų, sergančių paveldima neuropatija su polinkiu į suspaudimo paralyžius, atvejų analizė

**S. Naudžiūnaitė\***

**R. Bunevičiūtė\*\***

**B. Burnytė\***

\**Vilniaus universiteto Medicinos fakultetas, Biomedicinos mokslų institutas, Žmogaus ir medicininės genetikos katedra*

\*\**Vilniaus universiteto Medicinos fakultetas, Klinikinės medicinos institutas, Neurologijos centras*

**Santrauka.** Paveldima neuropatija su polinkiu į suspaudimo paralyžius (PNSP) yra autosominiu dominantiniu būdu paveldima reta periferinės nervų sistemos liga, kuriai būdinga pasikartojančios, epizodinės lokalsios, dažnai grįžtamos kompresinės periferinių nervų neuropatijos, atsirandančios spontaniškai ar po minimalios nervo traumos.

Straipsnyje aprašomi 7 pacientų iš 6 šeimų (amžius – nuo 17 iki 74 metų), kuriems diagnozuota PNSP, demografiniai, klinikiniai ir elektrofiziologiniai duomenys. Visiems pacientams nustatyta 17p12 genetinės srities, apimančios *PMP22* geną, delecija. 5 pacientams (71,4 %) pirmieji PNSP simptomai: galūnių jutimo sutrikimai, tirpimas, skausmo ir silpnumo epizodai, pasireiškė antroje ar trečioje gyvenimo dešimtyje. Vienai besimptomei pacientei PNSP genetinis tyrimas atliktas remiantis šeimine anamneze. Tiesioginę mechaninę nervo traumavimo priežastį, sukėlusią ligos simptomų pasireiškimą, nurodė 3 pacientai (42,9 %). 3 pacientams (42,9 %) buvo nustatytos kojų (blauzdų ar pėdų) raumenų atrofijos, plaktukinės kojų pirštų deformacijos ir *pes cavus*. 4 pacientams (57,1 %) pasireiškė pėdų parėzės. 5 pacientams elektroneurografinio tyrimo metu nustatytas demielinizuojantis, vienam – mišrus (vyraujant aksoniniam) periferinių nervų pažeidimas.

Šis tyrimas pabrėžia PNSP klinikinės eigos įvairovę ir atkreipia dėmesį į ankstyvos diagnostikos, apimančios elektrofiziologinius tyrimus ir 17p12 genetinės srities kopijų skaičiaus tyrimą, svarbą, kuri gali užkirsti kelią klinikiniam ligos pasireiškimui ir (ar) komplikacijų susidarymui.

**Raktažodžiai:** kompresinė neuropatija, paveldima neuropatija su polinkiu į suspaudimo paralyžius, *PMP22* genas.

## ĮVADAS

Paveldima neuropatija su polinkiu į suspaudimo paralyžius (PNSP) yra autosominiu dominantiniu būdu paveldima reta periferinių nervų liga, kuriai būdinga pasikartojančios, epizodinės lokalsios, dažnai grįžtamos kompresinės periferinių nervų neuropatijos, atsirandančios spontaniškai ar po minimalios nervo traumos. Kartais, ypač vyresniame amžiuje, ligai progresuojant nustatomi lengvos ar vidutinio sunkumo polineuropatijos (PNP) elektrofiziologiniai požymiai [1]. 50 % pacientų visiškai pasveiksta po

ūmaus epizodo [2]. Likusiai daliai gali likti liekamųjų reiškinių, kurie, paprastai, nesukelia sunkios fizinės negalios.

Apie 80–90 % atvejų PNSP sukelia 1.5 Mb dydžio 17p11.2–12 genetinės srities, apimančios periferinio mielino balymo 22 (*PMP22*) geną, delecija [3]. Dėl to sutrinka normali mielino sintezė Švano ląstelėse, didėja nervų jautrumas išoriniam traumavimui ir spaudimui [4]. Nors PNSP gali pasireikšti bet kurio amžiaus asmenims, pirmieji ligos simptomai dažniausiai atsiranda antrame ar trečiame gyvenimo dešimtmetyje [2]. Kartais ligos eiga būna besimptomė arba simptomai būna lengvi, todėl PNSP dažnai lieka nedideliu diagnozuota. Faktinis PNSP paplitimas nėra žinomas, bet manoma, kad jis gali svyruoti nuo 0,84 iki 16 atvejų 100 000 gyventojų, priklausomai nuo geografinio regiono [3]. Ligai būdingas klinikinių ir elektrofiziologinių požymių heterogeniškumas taip pat apsunkina savalaikę PNSP diagnostiką. Šiuo metu specifinio ligos gydymo nėra, tačiau anksti patvirtinta ligos diagnozė ir pradėtas tai-

### Adresas:

*Simona Naudžiūnaitė  
Vilniaus universitetas, Medicinos fakultetas  
M. K. Čiurlionio g. 23, LT-03101 Vilnius  
El. paštas simona.ema.naudziunaite@gmail.com*

© Neurologijos seminarai, 2020. Open Access. This article is distributed under the terms of the Creative Commons Attribution 4.0 International License CC-BY 4.0 (<http://creativecommons.org/licenses/by/4.0/>), which permits unrestricted use, distribution, and reproduction in any medium, provided you give appropriate credit to the original author(s) and the source, provide a link to the Creative Commons license, and indicate if changes were made.

kyti profilaktinės priemonės gali ne tik pristabdyti ligos progresavimą, bet ir padėti išvengti rimtų komplikacijų bei įvertinti ligos paveldėjimo riziką vaikams.

Šiame straipsnyje pateikiama retrospektyvinė 7 pacientų iš 6 giminystės ryšiais nesusijusių šeimų, kuriems 2015–2019 m. Vilniaus universiteto ligoninės Santaros klinikų Medicininės genetikos centre buvo diagnozuota PNSP, analizė ir trumpa literatūros apžvalga. Naudoti pacientų medicininius duomenis buvo gautas Vilniaus regioninio biomedicininų tyrimų etikos komiteto leidimas Nr. 158200-15-791-303.

## KLINIKINIŲ ATVEJŲ APRAŠYMAS

**Pirmas atvejis.** 17 metų paauglys kelerius metus jautė kojų pirštų skausmą, jam šalo kojos. Palaipsniui formavosi pėdų deformacijos. Neurologinės apžiūros metu nustatyta plaštakų, blauzdų ir pėdų atrofijos, plaktukinės kojų pirštų deformacijos, *pes cavus*. Šeiminė anamnezė buvo neinformatyvi. Elektroneurografijos (ENG) tyrimo metu fiksuoti demielinizuojančios rankų ir kojų PNP požymiai.

**Antras atvejis.** 34 metų vyras skundėsi kairės pėdos ir blauzdos išorinės pusės jutimų sutrikimu ir pėdos silpnumu. Simptomai pasireiškė prieš 2 mėnesius po ilgai trukusio darbo atsitūpus. Po kelių dienų būklė pagerėjo. Paauglystėje taip pat yra buvęs šešis mėnesius trukęs epizodas, kurio metu pasireiškė dešinės rankos silpnumas, pacientas negalėjo pakelti rankos. Paciento tėvui kelis kartus atliktos pėdų deformacijų korekcijos operacijos.

Neurologinės apžiūros metu nustatyta kairės blauzdos išorinės pusės hipestezija, susilpnėjęs pėdos tiesimas (4 balai pagal Medicininų tyrimų tarybos (angl. *Medical Research Council*) skalę), žemi dvigalvio žasto, girmelės sausgyslių refleksai, išnykę žastinio stipinkaulio ir Achilo sausgyslių refleksai abipus. Magnetinio rezonanso tomografijos (MRT) tyrimo metu simptomus paaiškinančių radiinių nebuvo nustatyta. Elektroneuromiografijos (ENMG) tyrimo metu nustatytas demielinizuojančio tipo sensorinių ir motorinių rankų ir kojų nervų pažeidimas bei padidintos motorinių vienetų veikimo potencialų (MVVP) amplitudės.

**Trečias atvejis.** 60 metų moteris, anksčiau aprašyto vyro motina, konsultuota dėl sūnui nustatytos PNSP, siekiant nustatyti PNP paveldėjimo pobūdį. Neurologinių skundų pacientė nenurodė.

**Ketvirtas atvejis.** 45 metų moteris kreipėsi dėl naktinio galūnių, ypač rankų, tirpimo, plaštakų ir pėdų raumenų silpnumo. Epizodinis galūnių tirpimas pasireiškė nuo 38 metų amžiaus. ENG tyrimu tuo metu buvo nustatytas alkūninio nervo pažeidimas ties alkūne kairėje ir abipusis vidurinio nervo suspaudimas riešo kanale. Po 3 metų simptomai atsinaujino. Pakartotas ENMG tyrimas, kurio metu nustatyti lėtinei demielinizuojančio tipo sensorinei ir motorinei PNP būdingi požymiai, esant žymiam abiejų kojų šėivinių, blauzdinių ir blauzdų odos nervų, dešinės rankos vidurinio nervo laidumo greičių sulėtėjimui. Buvo įtarta

lėtinė uždegiminė demielinizuojanti PNP. Pacientė gydyta gydomosiomis aferezėmis, reabilitacija. Po gydymo pacientės būklė pagerėjo. Praėjus dvejiems metams, vėl sustiprėjo plaštakų ir pėdų tirpimas naktį. Neurologinės apžiūros metu nustatyta plaštakų IV–V ir kojų pirštų hipestezija, rankų ir kojų proksimalinių (4 balai) ir distalinių (atitinkamai 3–4 ir 4 balai) raumenų jėgos susilpnėjimas, išnykę Achilo ir žemi kitų sausgyslių refleksų atsakai abipus.

**Penktas atvejis.** 36 metų moteris kreipėsi konsultacijai į neurologą dėl 6 mėnesius varginančio epizodinio skausmo kairio klubo srityje, dešinės pėdos aptirpimo ir silpnumo. Ji negalėjo atsistoti ant dešinio kulno, pasikeitė eiseną. Jau mokykloje pacientė pastebėjo, kad bėga lėčiau už bendraamžius ir negali atlikti šuolio į tolį.

Neurologinės apžiūros metu nustatyta dešinės pėdos vidinio ir nugarinio paviršių hipestezija, susilpnėjęs dešinės pėdos ir pirštų tiesimas (3 balai), žemesnis girmelės refleksas dešinėje. ENMG tyrimo metu rasti riešo, alkūnės ir šėivinio nervo tunelinės neuropatijos požymiai. Taip pat nustatytas reikšmingas blauzdos odos ir paviršinio šėivinio nervų laidumo greičio sulėtėjimas. Įtariant PNSP, pacientė nukreipta gydytojo genetiko konsultacijai. Genealogijos duomenimis, giminaičių, kuriems pasireiškusių poli-neuropatijai būdingi simptomai ar *pes cavus*, nebuvo.

**Šeštasis atvejis.** 74 metų vyras skundėsi daugiau nei metus besitęsiančiu kojų, ypač blauzdų, skausmu ir tirpimu, pėdų silpnumu ir apsunkinta eiseną. 18 metų amžiuje pacientas pastebėjo pėdų ir kojų pirštų deformacijas. Tuo metu raumenų silpnumo nejautė, tačiau liga lėtai progresavo. Panašių sveikatos sutrikimų tarp giminaičių pacientas nenurodė. Neurologinės apžiūros metu stebėta hipestezija plaštakose ir kojose žemiau kelių, blauzdų raumenų atrofija, plaktukinės kojų pirštų deformacijos, *pes cavus*, susilpnėjusi blauzdų (4 balai) ir pėdų (3–4 balai) raumenų jėga. Žemi girmelių ir abipus išnykę Achilo sausgyslių refleksai. Nežymiai teigiamas Rombergo simptomas, lengva ataksija atliekant kelio ir kulno mėginį. ENMG tyrimu nustatyta lėtinė mišraus tipo sensorinė ir motorinė kojų polineuropatija, vyraujant aksoninio tipo pažeidimui, su ryškesniais pakitimais abiejų kojų šėiviniuose ir blauzdos odos bei dešinės kojos blauzdiniame nervuose. EMG rasti lėtiniam neurogeniniam pažeidimui būdingi požymiai.

**Septintasis atvejis.** 32 metų moteris kreipėsi konsultacijai į neurologą dėl kelis mėnesius trunkančio nuolatinio kairės rankos IV–V pirštų nutirpimo, sustiprėjančio laikant sulenktą ranką per alkūnę. Anksčiau taip pat epizodiškai vargindavo pirštų tirpimai, tačiau praeidavo savaime. Pacientė taip pat nurodė susilpnėjusią kairės plaštakos ir kairės pėdos jėgą. Jai buvo sunku laikyti puodelį, atsukti stiklainį, einant lygiu paviršiumi ėmė kliūti koja, dėl to buvo kritusi.

Neurologinės apžiūros metu buvo nustatyta kairės rankos IV–V pirštų hipestezija, susilpnėjęs kairės plaštakos pirštų skėtimas ir tiesimas (4 balai), teigiamas Tinnel simptomas ties alkūne kairėje, atrofiški plaštakų ir pėdų savieji raumenys, plaktukinės kojų pirštų deformacijos, *pes cavus*, susilpnėjęs kairės pėdos tiesimas (4 balai). Žemesni Achilo sausgyslių refleksų atsakai abipus. ENMG tyrimo

metu nustatyta neaktyvios eigos demielinizuojančio tipo sensorinė ir motorinė polineuropatija su ryškiu alkūninio nervo laidumo greičio sulėtėjimu ties alkūne kairėje. Genealogijos duomenimis, pacientės motinai ir močiutei susiformavo pėdų deformacijos, pasikartoja pėdų parėzės, rankų tirpimo epizodai.

## KLINIKINIŲ ATVEJŲ ANALIZĖ

Straipsnyje aprašytų pacientų (3 vyrų ir 4 moterų) amžius genetinės diagnozės patvirtinimo metu buvo  $42,57 \pm 19,06$  metų (svyravo nuo 17 iki 74 metų amžiaus). 5 pacientams (71,4 %) pirmieji PNSP simptomai pasireiškė 2-ajame, 3-iajame gyvenimo dešimtmetyje. Teigiamą šeiminių anamnezė nustatyta trimis pacientams (42,9 %). Analizuojant klinikinę ligos pasireiškimą sukėlusias priežastis, nustatyta, kad tik trimis pacientams (42,9 %) įtakos turėjo tiesioginis mechaninis nervo suspaudimas. Kitiems pacientams (57,1 %) provokaciniai veiksniai liko neaiškūs (1 lentelė).

Klinikinis aprašytų pacientų ligos pasireiškimas yra labai įvairus: 2 pacientams pasireiškė mononeuropatijos simptomai, 4 pacientams nustatytas išplitęs kelių nervų pažeidimas, polineuropatijos simptomai, 1 pacientas jokių ligos simptomų neįrašė. Visus simptominius pacientus apžiūros metu vargino kojų sensorinių ir (ar) motorinių nervų pažeidimo požymiai. 2 iš jų (28,6 %) taip pat skundėsi ir rankų nervų pažeidimo simptomais. Šie 2 pacientai buvo

moterys. Neurologinės apžiūros metu 3 pacientams (42,9 %) buvo nustatytos kojų (blauzdų ar pėdų) raumenų atrofijos, pėdų deformacijos, 4 (57,1 %) pasireiškė pėdų parėzės. 2 pacientams (28,6 %) nustatytas vienos, 3 (42,9 %) – dviejų ir tik 1 (14,3 %) – visų keturių galūnių nervų pažeidimo klinikiniai požymiai.

Elektroneurografijos tyrimas atliktas 6 pacientams. 5 nustatyti demielinizuojančiai PNP būdingi požymiai, 1 – mišraus tipo PNP. 2-ajam, 4-ajam, ir 7-ajam pacientams vyravo sensorinių nervų pažeidimas, 5-ajam ir 6-ajam pacientams vienodai pažeisti tiek motoriniai, tiek sensoriniai nervai. Didžiajai daliai pacientų rastas laidumo greičio sulėtėjimas ties alkūne, riešo kanalu ir šėvikaulio galva. Elektroneuromiografiniai pacientų požymiai pateikti 2 lentelėje.

Kiekybinės fluorescencinės polimerazės grandininės reakcijos (KF-PGR) metodu ištyrus kiekvieno paciento 17p12 genetinės srities, apimančios *PMP22* geną, mikrosatelitinius žymenis, nustatytas hemizigotinis genotipas pagal informatyvius žymenis, patvirtinantis paveldimos neuropatijos su polinkiu į suspaudimo paralyžius diagnozę.

## ATVEJŲ APTARIMAS IR LITERATŪROS APŽVALGA

Skirtingų tyrimų duomenimis, PNSP paplitimas svyruoja nuo 0,84 iki 16 atvejų 100 000 gyventojų, priklausomai

1 lentelė. Demografiniai ir klinikiniai pacientų duomenys

Pacientas	Amžius	Lytis	Simptomų trukmė	Priežastis	Epizodų skaičius	Genealogija
1.	17 m.	vyras	nežinoma	neaiški	1	neinformatyvi
2.	34 m.	vyras	2 mėn.	darbas atsitūpus	2	informatyvi
3.	60 m.	moteris	nėra	nėra	0	informatyvi
4.	45 m.	moteris	>1 m.	neaiški	nežinomas	neinformatyvi
5.	36 m.	moteris	6 mėn.	mechaninis nervų spaudimas anatomiškai jautriose vietose	nežinomas	neinformatyvi
6.	74 m.	vyras	~1 m.	neaiški	nežinomas	neinformatyvi
7.	32 m.	moteris	2 mėn.	mechaninis nervų spaudimas anatomiškai jautriose vietose	nežinomas	informatyvi

2 lentelė. Elektroneuromiografiniai parametrai

Pacientas	Vyraujantis nervinių skaidulų pažeidimo tipas	Laidumo greičio sulėtėjimas			EMG		Spontaninis aktyvumas EMG
		RK	AK	ŠG	Trukmė	Amplitudė	
1.	Demielinizuojantis	ND					
2.	Demielinizuojantis sensorinis > motorinis	+	+	+	norma		-
3.	Neatlikta						
4.	Demielinizuojantis sensorinis > motorinis	+	+	-	neatlikta		
5.	Demielinizuojantis sensomotorinis	+	+	+	neatlikta		
6.	Mišrus sensomotorinis	ND	ND	ND			-
7.	Demielinizuojantis sensorinis > motorinis	+	+	-	norma		-

Paaiškinimai: RK – riešo kanalas; AK – alkūnės kanalas; ŠG – šėvikaulio galva; EMG – elektromiografija; + – požymis yra; - – požymio nėra; - – pailgėjimas; ND – nepakanka duomenų.

nuo tiriamo geografinio regiono [3]. Realus ligos paplitimas nėra žinomas dėl didelio klinikinių simptomų heterogeniškumo. Nors PNSP yra paveldima autosominiu dominantiniu būdu, mokslo literatūroje pateikti duomenys rodo, kad liga yra labiau paplitusi tarp vyrų [5]. Tai patvirtina ir mūsų aprašytų pacientų analizė. Lyčių skirtumus galėtų paaiškinti didesnis vyrų fizinis aktyvumas, dažnesnis tiesioginis nervų traumavimas dėl fizinio darbo pobūdžio [6].

17p12 genetinė sritis apima *PMP22* geną [7]. Nustatyta, kad 80–90 % PNSP atvejų yra susiję su 17p11.2–p12 srities delecijomis [3]. 10–20 % pacientų ligą lemia taškinės pakaitos, inaktyvinančios vieną *PMP22* geno kopiją. *PMP22* geno raišką reguliuoja keli transkripcijos veiksniai ir jiems giminingi reguliaciniai elementai [8]. Dėl delecijos ar taškinės pakaitos nulemtos nepakankamos šio geno raiškos sutrinka *PMP22* sintezė Švano ląstelėse. Įprastai kiekviena Švano ląstelė koncentriškai apvynioja vieną nervo segmentą, suformuodama daugiasluoksnį mielino dangalą, o integralinis *PMP22* kartu su kitais Švano ląstelių gaminamais baltymais užtikrina šio dangalo stabilumą ir kompaktiškumą [7]. Dėl 17p12 genatinės srities patogeninių pokyčių susiformuoja nestabilus mielininis dangalas, todėl periferiniai nervai tampa jautrūs išoriniam traumavimui. Kartu susilpnėja ir izoliacinė mielino dangalo funkcija, sąlygojanti sulėtėjusį nervinio impulso plitimą [4]. Tiesioginis mechaninis spaudimas, nuolat besikartojantys stereotipiniai judesiai, intensyvi fizinė veikla gali sukelti periferinių nervų pažeidimą [2]. Svarbu atkreipti dėmesį, kad pacientai, kuriems nustatyta *PMP22* geno mutacija, turi didesnę periferinių nervų pažeidimo riziką kai kurių chirurginių operacijų metu – dėl tiesioginio nervo spaudimo ar būnant ilgesnį laiką nepalankioje padėtyje [9, 10].

Dažnai nervų pažeidimo priežastis nėra identifikuojama [11]. Tą patvirtina ir mūsų aprašyti pacientai. Tik mažiau nei pusė pacientų (42,9 %) buvo nustatytos PNSP lėmosios priežastys.

Pirmieji PNSP epizodai gali pasireikšti bet kurio amžiaus pacientui [2]. Dažniausiai liga pasireiškia antrame ar trečiame gyvenimo dešimtmetyje. 71,4 % šiame darbe aprašytų pacientų pirmieji ligos simptomai taip pat prasidėjo antrame ar trečiame gyvenimo dešimtmetyje. Didelei daliai (85 %) atvejų liga prasideda ūmios mononeuropatijos simptomais [12]. Tačiau PNSP gali pasireikšti ir polineuropatijai būdingais klinikiniais požymiais [1, 2]. PNP būdingais simptomais taip pat skundėsi 1-asis, 4-asis, 6-asis, 7-asis mūsų aprašyti pacientai. Ligos simptomai varijuoja nuo lengvo jutimų sutrikimo iki negrįžtamo grubaus galūnių paralyžiaus su atrofijomis [1, 11, 13]. Pasitaiko ir besimptomų ligos atvejų [2]. Mūsų aprašytiems pacientams sunkių PNSP formų nebuvo nustatyta, 1 pacientui (14,3 %) diagnozuota besimptomė ligos eiga.

Paprastai, sergant PNSP, labiausiai nukentčia tie nervų segmentai, kurie yra anatomiškai siaurose vietose ar arti kūno paviršiaus: alkūninis nervas – alkūnės kanale, vidurinis nervas – riešo kanale, šėvinis nervas – ties šėvikaulio

galva [2, 12]. Rečiau pažeidžiami stipiniais ir pažastiniais nervais bei petinis rezginys [12].

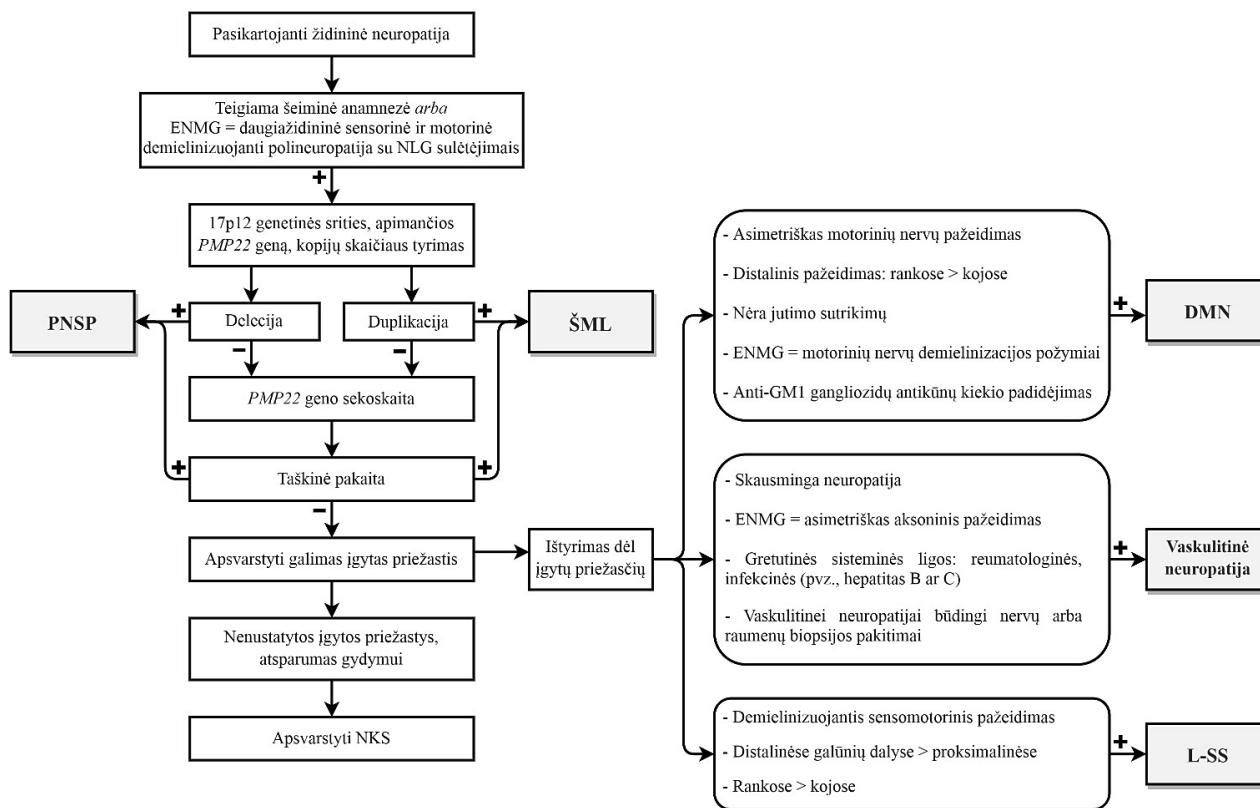
Be minėtų nervų suspaudimo klinikinių požymių, apie 50–80 % atvejų būna išnykę Achilo refleksų atsakai, 15–30 % pacientų gali būti difuziškai sumažėję visų sausgyslių refleksų atsakai [14]. Achilo refleksai negauti 42,9 % mūsų aprašytų pacientų. Pėdų deformacijos yra būdingos paveldimoms polineuropatijoms [15]. Literatūros duomenimis, iki 20 % PNSP sergančių pacientų gali atsirasti įvairių pėdų deformacijų. Tai rodo PNSP progresavimą ir išplitusį nervų pažeidimą [14]. Pėdų deformacijos pasireiškė 42,9 % straipsnyje aprašytų pacientų.

Dažniausiai PNSP pasireiškia laikiniais, pasikartojančiais kompresinėms neuropatijoms būdingais simptomais. Tačiau dalį pacientų gali varginti raumenų mėšlungis, gerklų ir diafragmos nervų pažeidimo požymiai, mimikos raumenų silpnumas, nugaros, galūnių skausmas [12], kuriuo taip pat skundėsi 3 straipsnyje pristatyti pacientai.

PNSP kliniškai gali priminti lėtinę uždegiminę demielinizuojančią PNP dėl remisijomis – paūmėjimais pasireiškiančios ligos eigos, panašių elektrofiziologinių pokyčių. Straipsnyje aprašyti 4-ajai pacientei taip pat buvo įtarta lėtinė uždegiminė demielinizuojanti PNP, skirtas gydymas gydymosiomis aferezėmis. Įdomu tai, kad po gydymo pacientės simptomai regresavo, bet tai, ko gero, lėmė ne gydymas, o natūrali PNSP eiga. Aprašyti keli PNSP atvejai, kai, klaidingai diagnozavus lėtinę uždegiminę demielinizuojančią polineuropatiją, buvo skirtas gydymas gliukokortikoidais ir stebėtas teigiamas gydymo efektas [14]. Tačiau iki šiol dar nėra atlikta pakankamai tyrimų, įrodančių, kad gydymas gliukokortikoidais galėtų būti taikomas PNSP gydyti [11]. Taip pat svarbu tai, kad, sergant PNSP, galviniai nervai pažeidžiami daug rečiau nei uždegiminių PNP atveju [1, 2, 12].

Elektrofiziologiniai tyrimai – vieni svarbiausių diagnozuojant raumenų ir periferinės nervų sistemos ligas [11]. PNSP būdingas lokalus demielinizuojančio tipo sensorinis ir motorinis periferinių nervų pažeidimas su nervų laidumo greičio sulėtėjimu tipinėse nervo suspaudimo vietose, distalinių latencijų prailgėjimu, laidumo blokais [2, 14]. Pažymėtina, kad labiau pažeidžiami ir ryškesnis laidumo greičio sulėtėjimas randamas sensoriniuose nervuose [2, 12, 14]. Manoma, kad, ligai progresuojant, nervų pažeidimas tampa labiau difuzinis, atsiranda negrįžtamas, antrinis aksonų pažeidimas [16]. Šeštajam 74 metų amžiaus pacientui elektrofiziologinio tyrimo metu taip pat buvo nustatyta mišraus tipo PNP, vyraujant aksoninio tipo pažeidimui. Keletas atliktų tyrimų parodė, kad net ir besimptomiams pacientams galima aptikti PNP būdingų elektrofiziologinių nervų pokyčių [17]. Rečiau PNSP sergantiems pacientams nustatomi daugiažidinėi neuropatijai būdingi elektrofiziologiniai pakitimai, kurie taip pat neretai apsunkina ligos diagnostiką [5].

Elektromiografijos tyrimas PNSP diagnostikai nėra būtinas. Įprastai nustatomi neurogeninio tipo raumenų pažeidimo požymiai, gali būti registruojamos fibriliacijos ir



Pav. Paveldimos neuropatijos su polinkiu į suspaudimo paralyžius diagnostikos algoritmas (adaptuota pagal Attarian, 2019) [13] Paaškinimai: ENMG – elektroneuromiografija; NLG – nervo laidumo greitis; + – taip; - - ne; PNSP – paveldima neuropatija su polinkiu į suspaudimo paralyžius; ŠML – 1A tipo Šarko-Mari-Tuto liga; NKS – naujos kartos sekoskaita; DMN – daugiažidininė motorinė neuropatija; L-SS – Lewis-Sumner sindromas.

(ar) aštrios teigiamos bangos, polifaziški, ilgesnės trukmės ir didesnės amplitudės MVVP [18]. Trims aprašytiems pacientams (2-ajam, 6-ajam ir 7-ajam) buvo atliktas elektromiografijos tyrimas. Spontaninio raumenų aktyvumo nebuvo nustatyta nė vienam pacientui, rasti nežymiai padidintos amplitudės MVVP, kas rodo lėtinę neaktyvią PNP eigą.

Įprastai ultragarso tyrimas, kaip diagnostinė PNP priemonė, naudojamas retai. Atliktų tyrimų rezultatai rodo, kad, pasitelkiant didelės skiriamosios gebos sonografiją, galima įvertinti pakitusių nervų morfologiją [12]. Esant PNSP, ultragarso tyrimo metu galima matyti segmentinį mielininio dangalo sustorėjimą tipinėse nervų suspaudimo vietose: riešo ar alkūnės kanale, ties šėivikaulio galva [19]. Taip pat šis tyrimas yra svarbus struktūrinių nervų pažeidimų, auglių, aplinkinių darinių, galinčių spausti nervus, atmetimui [12].

Nervų MRT tyrimas taip pat gali suteikti vertingos diagnostinės informacijos. Pacientams, sergantiems PNSP, matomi netolygūs hiperintensiniai atskirų nervo segmentų pakitimai, edema [20]. MRT tyrimas padeda patikslinti nervo pažeidimo lokalizaciją, įvertinti pažeidimo apimtį.

Esant klinikiniam PNSP įtarimui, diagnozė patvirtinama atlikus molekulinį genetinį tyrimą. Kadangi iki 80–90 % atvejų ligą lemia 17p11.2–12 genetinės srities, apimančios vieną *PMP22* geno alelį, intersticinė delecija [2, 12], pirmiausia atliekamas netiesioginis 17p12 geneti-

nės srities, apimančios *PMP22* geną, kopijų skaičiaus tyrimas, naudojant mikrosatelitinius žymenis (angl. *short tandem repeats*). Taikant KF-PGR metodą, naudojamos fluorescuojančia žyme pažymėtų 7 DNR fragmentų pradmenų poros. Pagausinti produktai analizuojami kapiliarinės elektroforezės metodu ir kiekybiškai įvertinami naudojant automatinį genetinį analizatorių. Šiuo molekulinės diagnostikos metodu visiems atvejų serijoje pristatytiems pacientams buvo patvirtinta 17p12 genetinės srities delecija. Tačiau tais atvejais, kai *PMP22* geno delecija nenustatoma, atliekama *PMP22* geno sekoskaita, nes taškinės pakaitos *PMP22* gene lemia apie 10–20 % PNSP atvejų [12, 14]. PNSP diagnostikos algoritmas pateiktas paveiksle.

PNSP nėra išgydoma liga, tačiau ankstyva diagnostika yra svarbi komplikacijų profilaktikai ir siekiant sulėtinti ligos progresavimą. Profilaktikos priemonės pagrįstos nervus traumuojančios veiklos vengimu, pavyzdžiui: ilgo tupėjimo, klūpojimo ir sėdėjimo sukryžiuotomis kojomis, rėmimosi alkūnėmis, kuprinių nešiojimo ir apsauginių priemonių – alkūnių ir kelių pagalvėlių, įtvarų – naudojimu [2, 14]. Taip pat rekomenduojama vengti dietų, kurių metu greitai krenta svoris, ir neurotoksinių vaistų, pavyzdžiui, amiodarono, fenitoino, vinkristino [2], kurie gali paskatinti jau esančius ar sukelti naujus neuropatijos simptomus.

Svarbu atkreipti dėmesį, kad pusė pacientų po ūmaus ligos epizodo visiškai pasveiksta [2], tad jiems gydymas

nereikalingas. Svarbų vaidmenį atlieka kompleksinė reabilitacija. Tokios priemonės, kaip kineziterapija, ergoterapija ar fizioterapija, pagerina nervų funkcijas, padeda pacientams maksimaliai prisitaikyti kasdienėje veikloje [14, 21, 22]. Pacientams, kuriuos vargina pėdų parėzės, riešo kanalo sindromo požymiai, gali padėti specialūs įtvarai [12, 14].

Iki šiol dekompresinių operacijų veiksmingumas, sergant PNSP, nėra patvirtintas [23]. Aprašyta atvejų, kai atviros ar endoskopinės operacijos yra efektyvios pacientams, kuriuos vargina riešo ar alkūnės kanalo sindromo simptomai, o konservatyvus gydymas yra neveiksmingas [23, 24]. Sumažinus nervo spaudimą, pagerėja jutimo funkcija, sulėtėja motorinės disfunkcijos progresavimas. Sausgyslių perkėlimo operacijos, esant pėdos parėzei, gali pagerinti pažeistos galūnės funkciją [25, 26]. Mūsų aprašytiems pacientams dekompresinių operacijų nebuvo atlikta.

Paveldima neuropatija su polinkiu į suspaudimo paralyžius nėra gyvybei pavojinga liga [2]. Daugeliu atvejų ligos prognozė yra gera. Didelė dalis PNSP pacientų visiškai pasveiksta po ūmaus epizodo. Kartais neuropatijos simptomai gali užsistėti, tačiau paprastai jie būna lengvi ir nesukelia sunkios fizinės negalios. Liga nelemia gyvenimo trukmės [12], tačiau kai kuriais atvejais gali pabloginti gyvenimo kokybę [2]. Blogesnę ligos prognozę gali sąlygoti ir ankstyvas ligos pasireiškimas, lemiantis didesnę ligos recidyvų skaičių [11].

## IŠVADOS

PNSP – reta ir kliniškai labai heterogeniška liga. Dažnai lengvos ligos formos lieka nediagnozuotos. Ligą įtarti klinikinėje praktikoje gali padėti būdingi elektrofiziologiniai požymiai: lokalūs dauginiai nervų laidumo sulėtėjimai anatomiškai siaurose vietose: riešo kanale, alkūnės kanale, ties šėvikaulio galva. Savalaikė ligos diagnostika yra svarbi parenkant gydymo taktiką, komplikacijų profilaktikai, siekiant sulėtinti jos progresiją, ir vertinant paveldėjimo riziką.

## Literatūra

- Nascimento OJ. The broad clinical spectrum of hereditary neuropathy with liability to pressure palsy (HNPP). *Arq Neuropsiquiatr* 2016; 74(2): 91–2. <https://doi.org/10.1590/0004-282X20160013>
- Hereditary neuropathy with liability to pressure palsies [Internet]. Orphanet. 2020 [cited 2020 April 3]. Available from: [https://www.orpha.net/consor/cgi-bin/OC\\_Exp.php?Lng=GB&Expert=640](https://www.orpha.net/consor/cgi-bin/OC_Exp.php?Lng=GB&Expert=640)
- Park JE, Noh S-J, Oh M, Cho D-Y, Kim SY, Ki C-S. Frequency of hereditary neuropathy with liability to pressure palsies (HNPP) due to 17p11.2 deletion in a Korean newborn population. *Orphanet J Rare Dis* 2018; 13: 40. <https://doi.org/10.1186/s13023-018-0779-5>
- Li J, Parker B, Martyn C, Natarajan C, Guo J. The PMP22 gene and its related diseases. *Mol Neurobiol* 2013; 47(2): 673–98. <https://doi.org/10.1007/s12035-012-8370-x>
- Chen B, Niu S, Wang X, Li W, Chen N, Zhang Z. Clinical, electrophysiological, genetic, and imaging features of six Chinese Han patients with hereditary neuropathy with liability to pressure palsies (HNPP). *J Clin Neurosci* 2018; 48: 133–7. <https://doi.org/10.1016/j.jocn.2017.10.069>
- Kim K-E, Yeom J. Proximal arm weakness is the most common presentation in young Korean soldiers diagnosed as having hereditary neuropathy with liability to pressure palsy (HNPP). *BMJ Mil Health* 2016; 162(5): 352–4. <https://doi.org/10.1136/jramc-2015-000520>
- Li J. Genetic factors for nerve susceptibility to injuries – lessons from PMP22 deficiency. *Neural Regen Res* 2014; 9(18): 1661–4. <https://doi.org/10.4103/1673-5374.141800>
- Pantera H, Shy ME, Svaren J. Regulating PMP22 expression as a dosage sensitive neuropathy gene. *Brain Res* 2020; 1726: 146491. <https://doi.org/10.1016/j.brainres.2019.146491>
- Saidha S, Spillane J, Mullins G, McNamara B. Spectrum of peripheral neuropathies associated with surgical interventions; A neurophysiological assessment. *J Brachial Plex Peripher Nerve Inj* 2010; 05(01): e46–9. <https://doi.org/10.1186/1749-7221-5-9>
- Primadi A, Xu H-X, Yoon T-R, Ryu J-H, Lee K-B. Neurologic injuries after primary total ankle arthroplasty: prevalence and effect on outcomes. *J Foot Ankle Res* 2015; 8: 55. <https://doi.org/10.1186/s13047-015-0112-7>
- Chrestian N, McMillan H, Poulin C, Campbell C, Vajsar J. Hereditary neuropathy with liability to pressure palsies in childhood: case series and literature update. *Neuromuscul Disord* 2015; 25(9): 693–8. <https://doi.org/10.1016/j.nmd.2015.06.463>
- Attarian S, Fatehi F, Rajabally YA, Pareyson D. Hereditary neuropathy with liability to pressure palsies. *J Neurol* 2020; 267(8): 2198–206. <https://doi.org/10.1007/s00415-019-09319-8>
- Khadiilkar SV, Yadav RS, Patel BA. Hereditary liability to pressure palsies. In: *Neuromuscular disorders*. Singapore: Springer, 2018; 395–400. [https://doi.org/10.1007/978-981-10-5361-0\\_35](https://doi.org/10.1007/978-981-10-5361-0_35)
- Chrestian N. Hereditary neuropathy with liability to pressure palsies [Internet] [cited 2020 April 05]. Available from: <http://www.ncbi.nlm.nih.gov/books/NBK1392/>
- Bird TD. Charcot-Marie-Tooth (CMT) hereditary neuropathy overview [Internet] [cited 2020 April 05]. Available from: <http://www.ncbi.nlm.nih.gov/books/NBK1358/>
- Koike H, Hirayama M, Yamamoto M, et al. Age associated axonal features in HNPP with 17p11.2 deletion in Japan. *J Neurol Neurosurg Psychiatry* 2005; 76: 1109–14. <https://doi.org/10.1136/jnnp.2004.048140>
- Potulska-Chromik A, Sinkiewicz-Darol E, Ryniewicz B, Lipowska M, et al. Clinical, electrophysiological, and molecular findings in early onset hereditary neuropathy with liability to pressure palsy. *Muscle Nerve* 2014; 50(6): 914–8. <https://doi.org/10.1002/mus.24250>
- Jacquín-Piques A, Thauvin-Robinet C, Latour P, Beauvais K, Lemesle-Martin M, Soichot P, et al. Terminal latency index (TLI) abnormalities in hereditary neuropathy with liability to pressure palsies (HNPP). *J Neurol Neurophysiol* 2015; 6(4): 307. <https://doi.org/10.4172/2155-9562.1000307>

19. Bayrak IK, Bayrak AO, Battaloglu E, Ozes B, Yildiz O, Onar MK. Ultrasonographic findings in hereditary neuropathy with liability to pressure palsies. *Neurol Res* 2015; 37(2): 106–11. <https://doi.org/10.1179/1743132814Y.0000000411>
20. Yurrebaso I, Casado OL, Barcena J, Perez de Nanclares G, Aguirre U. Clinical, electrophysiological and magnetic resonance findings in a family with hereditary neuropathy with liability to pressure palsies caused by a novel PMP22 mutation. *Neuromuscul Disord* 2014; 24(1): 56–62. <https://doi.org/10.1016/j.nmd.2013.09.005>
21. American Association of Neuromuscular & Electrodiagnostic Medicine. Hereditary motor sensory neuropathy [Internet] [cited 2020 June 6]. Available from: <https://www.aanem.org/Patients/Muscle-and-Nerve-Disorders/Hereditary-Motor-Sensory-Neuropathy>
22. The Foundation for Peripheral Neuropathy. Exercises for peripheral neuropathy – physical therapy [Internet] [cited 2020 July 28]. Available from: <https://www.foundationforpn.org/living-well/lifestyle/exercise-and-physical-therapy/>
23. Earle N, Zochodne DW. Is carpal tunnel decompression warranted for HNPP? *J Peripher Nerv Syst* 2013; 18(4): 331–5. <https://doi.org/10.1111/jns5.12047>
24. Basu S. Is surgery worth it with HNPP? [Internet]. HNPP Wellbeing. 2017 [cited 2020 April 10]. Available from: <https://hnppwellbeing.com/2017/07/23/is-surgery-worth-it-with-hnpp/>
25. Widodo W, Waryudi A, Triwahyudi ZE. Zancolli procedure and nerve repair with sural graft as a treatment for patient with claw hand due to complete rupture of ulnar and median nerve: a case report. *Int J Surg Case Rep* 2018; 53: 285–90. <https://doi.org/10.1016/j.ijscr.2018.10.072>
26. Krishnamurthy S, Ibrahim M. Tendon transfers in foot drop. *Indian J Plast Surg* 2019; 52(1): 100–8. <https://doi.org/10.1055/s-0039-1688105>

S. Naudžiūnaitė, R. Bunevičiūtė, B. Burnytė

## HEREDITARY NEUROPATHY WITH LIABILITY TO PRESSURE PALSIES: A CASE SERIES REPORT

### Summary

Hereditary neuropathy with liability to pressure palsies (HNPP) is an autosomal dominant inherited peripheral nerve disorder characterized by recurrent, episodic local reversible peripheral nerve compression neuropathy that occurs spontaneously or after minor trauma.

We describe demographic, clinical, and electrophysiological data of seven patients from six families (ages 17 to 74 years) diagnosed with HNPP. All patients had a genetically proven diagnosis of a *deletion at 17p12 locus*, which contains *PMP22* gene. In five patients (71.4%), the first symptoms of HNPP (hypoesthesia, numbness, episodes of pain, and weakness) started in the second or third decade of life. One asymptomatic patient was diagnosed with HNPP based on a positive family history. Three patients (42.9%) reported that symptoms were caused by direct mechanical compression of the nerve. Three patients (42.9%) were found to have atrophy of the legs (calves or feet), hammer deformities of the toes, and *pes cavus*. Foot drop was observed in four patients (57.1%). In five patients, electroneurography showed signs of demyelinating type, in one – mixed (predominantly axonal).

This study highlights the diversity of the clinical course of HNPP and the importance of early diagnosis including electrophysiological studies and genetic testing of copy number variation at 17p12 locus, which can prevent clinical manifestations of the disease and/or complications.

**Keywords:** compression neuropathy, hereditary neuropathy with liability to pressure palsies, *PMP22* gene.

Gauta:  
2020 09 21

Priimta spaudai:  
2020 11 15